



-Inscribed

Mr Loison.

DE LA

PROTHÈSE IMMÉDIATE

APPLIQUÉE A LA

RÉSECTION DES MAXILLAIRES

RHINOPLASTIE

SUR APPAREIL PROTHÉTIQUE PERMANENT

RESTAURATION DE LA FACE

LÈVRES, NEZ, LANGUE, VOUTE ET VOILE DU PALAIS

PAR

Claude MARTIN

Médecin-Dentiste de l'École du service de Santé militaire
Officier d'Académie
Lauréat de l'Académie et de la Faculté de Médecine de Paris
De la Société nationale de Médecine de Lyon (Médaille d'or)

PRÉFACE DE M. LE PROFESSEUR OLLIER

MEMBRE CORRESPONDANT DE L'INSTITUT

230 FIGURES DANS LE TEXTE

PARIS

G. MASSON, ÉDITEUR

LIBRAIRE DE L'ACADÉMIE DE MÉDECINE

Boulevard Saint-Germain et rue de l'Eperon, en face de l'École de Médecine

1889

Publications de M. C. MARTIN

Nez artificiel (*Lyon médical*, juillet 1876).
« « « « novembre 1876).
« « « « mars 1877).
« « « « juin 1878).

Appareil prothétique pour un cas de lésion profonde de la face. (*Lyon médical*, décembre 1877).

Lettres sur l'obturation des dents a l'aide de batons d'émail. (*Progrès dentaire*, 1879).

De la trépanation des extrémités radiculaires des dents appliquée au traitement de la périostite chronique alvéolo-dentaire (abcès chronique). (Congrès d'Alger, 1881).

De l'anesthésie par le protoxyde d'azote avec ou sans tension suivie d'une note sur la germanisation en présence du protoxyde d'azote sous pression (Mémoire couronné par la Société nationale de médecine de Lyon. Médaille d'or, 1883).

Prothèse immédiate pour un cas de nécrose du maxillaire inférieur. (*Lyon médical*, juin 1879).

De la prothèse immédiate dans la résection du maxillaire. Mémoire couronné par l'Académie de médecine de Paris.

Paupière, œil artificiel, *Lyon*) *médical*, mars 1885).

Du traitement des fractures du maxillaire inférieur par un nouvel appareil (*Revue de Chirurgie*, novembre 1887).

Du traitement des fractures du maxillaire inférieur par un nouvel appareil. Ouvrage orné de 61 figures (Paris, Félix Alcan, 1887).

Sur l'anesthésie prolongée et continue par le mélange de protoxyde d'azote et d'oxygène sous pression, méthode Paul Bert. (*Académie des Sciences*, 23 janvier 1888).

Note sur la prothèse immédiate dans la résection totale ou partielle du maxillaire inférieur, (*Lyon médical*, mai 1888).

Prothèse immédiate a la suite de résections partielles du maxillaire, (*Lyon médical*, octobre 1888).

À Monsieur le Dr Loison
Hommage de l'auteur
C. Martin

DE LA PROTHÈSE IMMÉDIATE

APPLIQUÉE A LA RÉSECTION DES MAXILLAIRES

RHINOPLASTIE

SUR APPAREIL PROTHÉTIQUE PERMANENT

RESTAURATION DE LA FACE

LÈVRES, NEZ, LANGUE, VOUTE ET VOILE DU PALAIS

DE LA

PROTHÈSE IMMÉDIATE

APPLIQUÉE A LA

RÉSECTION DES MAXILLAIRES

RHINOPLASTIE

SUR APPAREIL PROTHÉTIQUE PERMANENT

RESTAURATION DE LA FACE

LÈVRES, NEZ, LANGUE, VOUTE ET VOILE DU PALAIS

PAR

Claude MARTIN

Médecin-Dentiste de l'École du service de Santé militaire
Officier d'Académie
Lauréat de l'Académie et de la Faculté de Médecine de Paris
De la Société nationale de Médecine de Lyon (Médaille d'or)

PRÉFACE DE M. LE PROFESSEUR OLLIER

MEMBRE CORRESPONDANT DE L'INSTITUT

---

230 FIGURES DANS LE TEXTE

PARIS

G. MASSON, ÉDITEUR

LIBRAIRE DE L'ACADÉMIE DE MÉDECINE

Boulevard Saint-Germain et rue de l'Eperon, en face de l'École de Médecine

1889

PRÉFACE

—

De nos jours la chirurgie plastique a fait de grands progrès, mais elle est encore bien souvent impuissante, soit qu'elle ait pour but de réparer des tissus ou des organes partiellement détruits, soit qu'il s'agisse seulement de prévenir les déformations consécutives à certaines opérations ou pertes de substance accidentelles. L'autoplastie, malgré les ressoures nouvelles dues au perfectionnement continuel de ses procédés, ne peut pas dépasser certaines limites; et la greffe animale, malgré les horizons nouveaux que l'expérimentation lui a ouverts depuis trente ans, rencontre à chaque instant des obstacles insurmontables pour les cas où seule elle serait théoriquement applicable. La prothèse a donc encore un immense champ devant elle ; elle restera toujours le moyen nécessaire pour combler certains déficits ou masquer certaines pertes de substance. Aux membres en particulier, elle permet seule de rétablir, après l'amputation, la forme et la fonction. A la face, c'est par sa combinaison avec l'autoplastie qu'elle doit rendre les plus grands services, soit qu'elle se dissimule sous les lambeaux cutanés qu'elle a pour but de modeler ou de soutenir, soit qu'elle substitue franchement et à ciel ouvert un appareil de même forme et de même couleur à l'organe que la chirurgie plastique a été impuissante à restaurer ou n'a pu refaire qu'en partie.

Depuis cinquante ans, l'art de réparer les défectuosités des arcades dentaires, de la voûte palatine et du voile du palais a fait d'incessants progrès et, dans tous les pays, des den-

tistes habiles ont souvent découragé les chirurgiens qui essayaient de lutter avec eux par la reconstitution autoplastique des organes absents où malformés. L'ablation et les résections des maxillaires ont aussi donné lieu à l'invention de nombreux appareils prothétiques qui témoignent de l'ingéniosité et de l'habileté de leurs auteurs, en rendant les plus utiles services au point de vue orthopédique et fonctionnel.

Mais jusqu'ici, lorsqu'il s'agissait de réparer les difformités de la face qui succédaient à l'ablation totale où à la résection des maxillaires, on attendait la guérison de la plaie opératoire. On ne remplaçait que secondairement l'os enlevé, en luttant contre les rétractions cicatricielles déjà formées. On ne pouvait adapter alors une pièce d'égale dimension, car la loge primitive s'était graduellement reduite par le rapprochement concentrique des bords et des faces de la plaie profonde. On n'arrivait par cela même que tardivement, lentement, et avec beaucoup de peine à la correction de la difformité. Souvent même, on était obligé de se contenter d'une correction approximative.

C'est pour n'avoir pas à faire ces corrections secondaires qui, avec le temps, deviennent de plus en plus difficiles, que M. Martin a eu l'idée de la *prothèse immédiate*, c'est-à-dire du remplacement immédiat de l'os enlevé par une pièce prothétique de même forme, qu'il fixe solidement sur les restes de l'os et qui reconstitue d'emblée la forme de la région.

Pratique-t-on par exemple l'ablation de la partie moyenne du maxillaire inférieur, de tout ce qui est en avant des dents molaires? Au lieu de se borner, après l'ablation de l'os, à fixer la langue et à faire la suture de la peau, on remplace immédiatement l'arc enlevé par un arc de même forme en caoutchouc durci, qu'on fixe solidement par des pointes ou des vis métalliques implantées dans les parties restantes du maxillaire, ou bien par des crochets qui s'adaptent aux dents voisines. On suture ensuite la lèvre et le menton sur la pièce prothétique. L'opération finie, la forme primitive du

visage est rétablie, et grâce à l'arc solide situé en avant, on a en même temps toute facilité pour s'opposer au renversement de la langue, si cet accident menace de se produire.

La prothèse était donc jusqu'ici mise en œuvre à un moment plus ou moins éloigné de l'opération. Aujourd'hui, elle fait partie de l'opération elle-même, c'est le temps intermédiaire entre l'ablation de l'os et la suture de la peau. Les avantages de cette manière de faire sont tellement évidents qu'il est inutile de les faire ressortir ; il faut seulement se demander s'ils ne sont pas compensés par de graves inconvénients. Est-il prudent de distendre une plaie cavitaire, ou au moins de combler une plaie récente et anfractueuse par un corps étranger qui pourra être l'occasion d'une irritation permanente et d'une rétention septique ? En choisissant des corps étrangers aseptiques, incorruptibles et inattaquables par les liquides de l'organisme, et en ne leur donnant pas plus de volume qu'à la partie enlevée, M. Martin a répondu d'avance à la première objection. D'autre part, il prévient l'infection du foyer en creusant dans la pièce elle-même des canaux multiples qui permettent de laver la plaie et de la nettoyer dans ses recoins les plus cachés.

On n'a qu'à parcourir le livre de M. Martin, et l'on verra, par les nombreuses photographies qui y sont reproduites, la perfection de forme qu'on obtient par cette nouvelle méthode de prothèse. Qu'on compare ces figures à celles des sujets qui ont été abandonnés à eux-mêmes après la résection des maxillaires et l'on comprendra tous les avantages de la prothèse immédiate dans le cas où l'âge du sujet et la nature de la lésion doivent faire attacher une importance capitale au côté esthétique de l'opération. C'est dans les lésions traumatiques récentes ou anciennes, dans les nécroses des maxillaires, dans les néoplasmes bénins que la nouvelle méthode de prothèse rendra les plus grands services. Pour les néoplasmes malins, il en est autrement, surtout dans les cas où la diffusion des lésions n'aurait pas permis de faire une très large ablation des tissus suspects : toute irritation

locale ne pourra alors que favoriser les néoplasies dont les germes auront été laissés au millieu des tissus.

Mais dans les os sains, il est vraiment remarquable de voir comment sont supportées les vis de platine qu'on enfonce dans la subtance osseuse pour fixer l'appareil. C'est toujours sans doute une question d'asepsie, et la propreté du foyer est la condition du succès. Mais par la manière dont est confectionné l'appareil, la détersion devient facile ; il suffit de faire des lavages fréquents et méthodiques.

Avant M. Martin, on avait bien songé à maintenir les fragments ou à leur interposer un corps étranger, mais l'idée était restée stérile ou n'avait été qu'incomplètement appliquée. Nasmyth avait proposé de fixer les fragments du maxillaire inférieur aux parties correspondantes du maxillaire supérieur. Stanley avait pensé à interposer entre les fragments restants un morceau d'ivoire de même forme que le fragment enlevé ; mais il ne dit pas que son idée ait été mise à exécution. J'avais moi-même depuis longtemps remplacé le maxillaire, après les résections, par des moules en cire ou en gutta-percha percés de trous de part en part pour faciliter l'écoulement du pus et la détersion de la plaie; mais ces appareils, destinés surtout à modeler l'ossification nouvelle dans le cas de résection sous-périostée, étaient restés très imparfaits, et je n'avais pas eu l'idée de les fixer dans l'os comme M. Martin l'a fait depuis ; or, c'est cette fixation qui dans le cas présent, assure le succès de la méthode.

Le même principe a été appliqué à la rhinoplastie. Construire, bâtir un nez avec la peau et les parties molles sur un support en platine fixé d'une manière invariable dans les os voisins, telle est l'idée de la méthode de rhinoplastie que M. Martin a appliquée pour la première fois sur un malade de Létiévant en 1877, et dont M. Poncet a communiqué un bel exemple au Congrès de Nancy en 1886. C'est une heureuse combinaison de l'autoplastie avec la prothèse.

Tous les chirurgiens ont eu l'idée de soutenir pendant un temps plus ou moins long le nez après la rhinoplastie.

Dans les opérations que j'ai faites en grand nombre autrefois, j'employais les soutiens les plus variés, depuis les supports métalliques ou en caoutchouc durci jusqu'à de petits ballons à air. Je m'en servais pendant plusieurs mois pour modeler le nouvel organe et le soutenir jusqu'à la consolidation des lambeaux ostéo-périostiques; mais personne, que je sache, n'avait eu l'idée d'implanter dans le pourtour osseux des fosses nasales des charpentes métalliques qui devaient y rester indéfiniment et servir de soutien au nez dont on ne pouvait refaire le squelette.

Il vaut mieux sans doute avoir un support osseux pris sur le sujet lui-même, quand on peut l'obtenir par la combinaison de l'ostéoplastie périostique et de l'ostéoplastie directe. Mais, comme il est souvent impossible de trouver autour du nez les éléments de cette charpente, la rhinoplastie *sur support métallique permanent* constitue un véritable progrès.

On aura alors des nez plus corrects et plus stables dans leur forme, pouvu que le support ne joue pas le rôle d'un corps étranger irritant. Mais, les tissus s'habituent si bien au contact des corps métalliques que, malgré la pénétration des pointes et la largeur des surfaces recouvertes par la peau cruentée, la tolérance parait parfaite et qu'il ne se produit pas même de suintement appréciable. M. Martin cite des opérations qui datent de quatre ans et qui n'ont donné lieu à aucune suppuration consécutive. Il n'y a pas eu de nécrose ni d'hypérostose déformante au niveau des pointes métalliques. Aussi est-il permis d'espérer une tolérance illimitée chez les sujets sains, propres et suffisamment soigneux de leur personne.

Ce n'est pas seulement sur la rhinoplastie proprement dite que s'est exercé l'esprit inventif de M. Martin; les diverses difformités du nez ou de la cloison et des autres organes de la face lui ont fourni l'occasion d'imaginer des appareils ingénieux dont le lecteur trouvera la description et le dessin dans le chapitre spécial qui leur est réservé. Il trouvera, en outre, des indications précieuses

sur les différentes variétés de nez artificiels et sur les moyens de les fixer sans le secours des lunettes ou autres soutiens apparents.

Presque toutes les observations qui sont le fondement du livre de M. Martin ont été prises dans les différents services des hôpitaux de Lyon, et les sujets en ont été présentés pour la plupart aux sociétés de médecine ou des sciences médicales. De plus, les résultats en ont toujours été contrôlés le plus loin possible de l'opération, ce qui donne aux diverses observations une valeur démonstrative qu'il est inutile de faire ressortir.

Témoin depuis quinze ans des efforts incessants de M. Martin pour perfectionner la prothèse de la face, je me fais un plaisir de présenter au public le livre qu'il publie aujourd'hui. Je le recommande d'autant plus que sa lecture laissera, j'en suis persuadé, l'impression d'un esprit droit, consciencieux et véridique, animé du zèle le plus ardent pour les progrès de son art. Plein de dévouement pour les opérés de nos hôpitaux auxquels il a toujours prodigué son temps et ses peines, M. Martin s'est attiré la haute estime de tous les chefs de service qui ont trouvé en lui un collaborateur aussi habile que désinteressé.

Lyon, 10 juin 1889.

OLLIER.

INTRODUCTION

S'il est une région où la chirurgie conservatrice soit particulièrement indiquée, c'est certainement à la face ainsi qu'à ses parties adjacentes, maxillaires, lèvres, etc.

Là, en effet, il existe des organes qui au point de vue de l'esthétique, et des fonctions qui leur sont dévolues, ne peuvent pas être supprimés ou même altérés sans qu'il en résulte de graves inconvénients. Aussi, la chirurgie, lorsqu'elle s'étend sur cette partie de son territoire, doit-elle être éminemment conservatrice et même aller au-delà : être réparatrice. Pour cela, elle empruntera les secours de l'art prothétique qui lui permettra avec ce qui reste des tissus conservés, de rétablir *la forme et les fonctions*.

Ainsi, quand l'os maxillaire inférieur est réséqué dans une portion de son corps, les parties osseuses restantes sont refoulées en dedans sur les côtés de la langue ; les parties molles du menton se ratatinent, le menton devient petit, ridé, difforme ; la lèvre inférieure se cache derrière les dents supérieures qui restent à découvert ; la langue se meut difficilement ; la parole est pénible, peu compréhensible ; la mastication nulle, la salive se perd et la déglutition même est gênée ; forme et fonctions sont

rablement détruites, malgré une opération éminemment conservatrice, la résection.

Mais si une prothèse immédiate vient réparer ces désastres; si un appareil remplace exactement ce qui a été enlevé de la mâchoire en faisant corps avec ce qu'il en reste, les deux segments du maxillaire se fixeront, les parties molles s'étaleront comme auparavant sur leur support naturel, et ainsi seront obtenues la persistance de la forme et la conservation de la fonction.

C'est ce que nous cherchons par l'application d'une prothèse immédiate aux résections des maxillaires. Telle est la méthode nouvelle que nous exposons dans la première partie de notre travail.

Cette méthode nous est absolument personnelle, car toutes les recherches bibliographiques auxquelles nous nous sommes livré sur ce sujet, ne nous ont permis de découvrir que quelques idées théoriques sans application fructueuse. On se rendra compte, en lisant le travail que nous présentons aujourd'hui, que la méthode que nous proposons n'est pas une simple vue de l'esprit. Nous l'avons appliquée un nombre de fois assez considérable, nous avons attendu assez longtemps les résultats définitifs pour pouvoir en présenter une étude sinon complète, du moins absolument démonstrative. Du reste, dans tous les travaux que nous exposons dans cet ouvrage, nous avons toujours poursuivi le même but; nous nous sommes efforcé de ne rien publier qui n'aît été sanctionné par le temps, car nous sommes absolument persuadé que les résultats immédiats n'ont qu'une signification

médiocre dans l'application d'une méthode, et que les résultats éloignés seuls doivent entrer en ligne de compte quand il s'agit de porter un jugement sur un procédé.

C'est pour la même raison que nous avons attendu jusqu'à ce jour pour mettre en lumière des faits sur lesquels nos études portent depuis longtemps.

Nous n'avons pas l'intention de présenter dans cet ouvrage un traité de telle ou telle prothèse. Les traités spéciaux s'occupent longuement de ces questions. Nous avons seulement voulu décrire des appareils que nous avons appliqués et qui sont peu ou pas connus.

Différentes parties de notre travail pourront être passibles du reproche de ne présenter que des faits épars, ne constituant pas, à proprement parler, une méthode bien définie. Nous répondrons à cela, que les cas de prothèse restauratrice de la face diffèrent tellement les uns des autres, qu'il est souvent très difficile d'en former des groupes quelque peu homogènes. Néanmoins nous avons, autant qu'il nous a été possible de le faire, réuni ensemble un certain nombre de faits présentant quelques analogies, pour en dégager une idée.

Dans la première partie de ce travail, nous avons montré, après avoir critiqué les prothèses tardives, tous les avantages que l'on peut retirer d'une prothèse immédiate appliquée aux résections des maxillaires. Nous ne nous sommes pas arrêté au manuel opératoire, car ce point nous paraissait absolument en dehors du cadre dans lequel nous devions nous limiter. Toutefois avec la méthode que nous proposons, certaines incisions, cer-

taines formes de sections osseuses pourraient avantageusement remplacer celles qui sont classiques. Ainsi pour ne prendre qu'un exemple, si le maxillaire inférieur était scié, non pas perpendiculairement à ses branches, mais en biseau, la fixation et le maintien de nos appareils seraient notablement simplifiés.

C'est un point de médecine opératoire, que les chirurgiens pourront modifier, s'ils acceptent notre méthode.

Un autre point non moins important et que nous avons complètement laissé dans l'ombre, c'est l'utilité de nos appareils de prothèse immédiate dans la chirurgie de l'armée. C'est là en réalité qu'ils trouvent leurs applications les plus précises.

Dans la pratique civile presque toutes les prothèses immédiates que nous appliquons aux résections des maxillaires, s'adressent à des malades opérés pour néoplasmes. La récidive est toujours à craindre, même dans un bref délai et l'on comprend que l'on hésite à appliquer un appareil pour une faible survie, quoique les avantages immédiats qui en résultent soient nombreux.

Au contraire, dans la chirurgie de guerre, les pertes de substance des maxillaires à la suite de balles, d'éclats d'obus, etc, sont relativement fréquentes. Les difformités qui en résultent rendent absolument méconnaissables ceux qui en sont porteurs ; enfin cette infirmité peut mettre des gens jeunes, ayant encore une longue carrière à fournir, dans l'impossibité de trouver des emplois dans la société, à cause de la répulsion dont ils sont l'objet. Pour ces différentes raisons, nous croyons que notre

méthode de prothèse immédiate qui rétablit la forme et conserve les fonctions qui sont dévolues aux maxillaires, aux lèvres, à la langue, etc, doit non seulement être conseillée, mais encore s'imposer d'une façon absolue.

Nous ne saurions donc trop engager les chirurgiens de l'armée à entrer dans cette voie, persuadé des avantages considérables qu'en retireraient les mutilés.

Plus tard, lorsque ces heureux résultats seront plus généralement connus, nous espérons que notre méthode se vulgarisera rapidement, et que nos procédés deviendront classiques.

Nous venons de dire que la menace d'une récidive pouvait faire discuter l'opportunité d'une prothèse immédiate. On nous a, en effet, objecté parfois que nos appareils devaient agir au contact des surfaces osseuses comme des corps sinon irritants du moins étrangers, et par là favoriser la récidive.

Nous tenons à faire justice immédiatement de cette objection qui peut être vraie, au point de vue théorique, mais qui cesse absolument de l'être en pratique, pour nos appareils du moins.

En effet, après l'ablation d'une partie sarcomateuse du maxillaire inférieur, nous plaçons un segment de maxillaire identique à celui que l'on a enlevé, et représentant ce qui existait avant le processus néoplasique. Il est construit en caoutchouc pur vulcanisé, substance admirablement bien tolérée par les tissus qu'elle n'irrite pas; il est fixé aux fragments osseux assez intimément pour empêcher tout frottement, tout mouvement

pouvant ulcérer les parties voisines; enfin, il est muni de canaux, qui permettront d'irriguer d'une façon antiseptique toutes les surfaces cruentées, et de les débarrasser d'une substance particulièremt irritante, le pus.

Nous ne dirons pas néanmoins que nos appareils empêchent la récidive, ce serait aller trop loin, à propos d'une question encore peu connue; mais qu'on nous accorde qu'il ne la favorise pas. Il suffira du reste, pour se faire une conviction sur ce point, si les vues théoriques que nous venons de signaler, ne suffisent pas, de jeter un coup d'œil sur les observations que nous publions. Des récidives sont survenues, mais leur apparition n'a pas été provoquée plus rapidement par la pose de nos appareils. Dans l'observation I, M..., l'application d'une prothèse n'a été faite qu'après trois récidives successives; la quatrième n'est pas survenue plus rapidement que les précédentes.

D'autres part, dans l'observation VIII nous avons appliqué un segment de maxillaire artificiel sur un malade du professeur Poncet, atteint d'épithélioma du plancher buccal avec propagation au maxillaire. L'ablation des parties malades a été faite largement, un appareil a été placé immédiatement, et aujourd'hui, après trois ans, on ne constate pas de trace d'une récidive que l'on pouvait considérer comme fatale.

Signalons aussi, au point de vue de l'antisepsie, les avantages de nos appareils avec canalisation, quand il s'agit de désinfecter toutes les surfaces cruentées après une résection du maxillaire inférieur ou supérieur. Notons en même temps, pour les pertes de substance qui portent

sur le massif maxillaire supérieur, l'utilité des pièces en caoutchouc mou et creuses, comme prothèse définitive. Par leur souplesse, en effet, elles se plient sur elles-mêmes et pénètrent facilement dans une perte de substance qui souvent n'a pas moins de sept à huit centimètres de profondeur, et par leur malléabilité, elles se moulent parfaitement sur les anfractuosités de la cavité qu'elles réduisent à des dimensions normales.

Dans de telles conditions, mastication, déglutition et phonation récupèrent leur mode habituel.

Dans la seconde partie de ce travail qui traite du redressement tardif des maxillaires inférieurs après résection, nous proposons une méthode qui permet encore le *rétablissement de la forme* et la *conservation de la fonction*, ce qui doit toujours être notre objectif. Nous mettons cette méthode qui consiste à redresser les fragments déviés, pour interposer entre eux un fragment de maxillaire artificiel, en parallèle avec celle qui laisse subsister les déformations, pour ne corriger que d'une façon médiocre par une arcade supplémentaire les fonctions de la mastication.

Un autre avantage que présente notre méthode, c'est d'utiliser les dents qui restent sur les fragments osseux et qui au point de vue de la mastication rendent des services bien supérieurs à ceux que fournit une arcade artificielle.

La troisième partie traite des diverses restaurations de la face, du nez, des lèvres, des paupières, etc. Là encore, nous n'avons pas suivi dans notre exposition un ordre

didactique. Nous nous sommes contenté de rapporter des observations, et de décrire les appareils que nous avons imaginés.

Nous avons montré les difficultés que nous avons rencontrées et les tâtonnements par lesquels nous avons dû passer. Ceux qui s'occupent des prothèses de ce genre, trouveront, dans cette troisième partie, plus d'un renseignement qui leur évitera des recherches souvent longues.

Nous signalerons au lecteur, comme particulièrement intéressants, nos appareils redresseurs de nez effondrés et nos nez en céramique. On verra que ces derniers imitent à s'y méprendre le coloris général de la face, et qu'ils s'harmonisent d'une façon parfaite avec elle. Nous nous sommes longuement appesanti sur les détails techniques de leur construction, détails qui avec un peu d'habitude permettront aux spécialistes d'obtenir des résultats aussi favorables que les nôtres.

Il est probable que, si tous ceux qui se sont occupés de restauration de la face n'avaient pas souvent gardé pour eux, et dans un but qui n'avait rien de scientifique, certains procédés de technique, cette partie de l'art prothétique aurait probablement réalisé des progrès plus considérables.

On pourra peut-être nous faire le reproche opposé, c'est-à-dire d'insister sur des particularités qui paraissent insignifiantes. Il n'en est rien : les prothèses de la face sont si délicates qu'il suffit souvent d'un détail insignifiant pour priver un appareil de la perfection qu'il est suceptible d'acquérir.

Signalons aussi la rhinoplastie sur appareils prothétiques et le redressement des nez, toujours si difficile à obtenir. Avec les appareils que nous avons imaginés à cet effet et en usant de certaines précautions, on arrivera toujours à un résultat satisfaisant.

Avec la quatrième et dernière partie, nous faisons l'étude d'obturateurs spéciaux, caractérisés par des poches remplies incomplètement de liquides qui peuvent imiter assez bien les fonctions du voile du palais. Nous croyons avoir apporté à ce genre d'appareils un degré de perfectionnement auquel on n'était pas encore arrivé, car, avec nos pièces obturatrices, on peut obtenir une parole correcte, présentant son timbre normal.

L'application de ces poches remplies de liquides ne doit pas être limitée aux obturateurs. C'est un mode de prothèse nouveau, appelé à rendre de grands services toutes les fois qu'on aura à remplacer des organes doués de mobilité.

C'est ainsi que nous avons obtenu des langues, des lèvres artificielles qui jouissent presque de tous les mouvements présentés à l'état normal par les organes qu'elles remplacent.

Tels sont en quelques mots les sujets que nous traitons dans cet ouvrage. Ce sont des faits nouveaux et originaux, mais suffisamment multipliés et assez longuement observés pour être considérés comme sanctionnés par les résultats et consacrés par le temps.

Toute cette étude que nous avons faite des restaurations de la face, mérite bien l'attention des chirurgiens.

Quelques-uns, du reste, en ont bien senti l'importance. M. de Saint-Germain, dans une leçon sur les malformations de la face dit, en effet : « L'orthopédie (et nous nous permettons d'y ajouter la prothèse restauratrice de la face) prise à un point de vue élevé, pourrait être considérée comme une branche de l'esthétique ; à la connaissance des lois de la beauté, elle joindrait la puissance d'un art supérieur aux beaux-arts eux-mêmes et qu'on pourrait appeler la plastique des êtres vivants. Dans ces conditions, les merveilles qu'un Phidias ou un Raphaël ont créées seront bien inférieures aux résultats, même incomplets, d'une restauration du type de l'espèce humaine dans sa perfection.

Nous nous faisons un devoir agréable de remercier au début de ce travail M. le professeur Ollier, qui, le premier en 1874, nous confia un malade de son service et MM. Valette, Desgranges, Létiévant, qui, à nos débuts nous ont prêté l'appui de leurs noms et le secours de leur talent pour l'application de nos appareils et leur vulgarisation. Nous remercions aussi vivement tous les chirurgiens Lyonnais avec qui nous avons eu l'honneur de collaborer.

PREMIÈRE PARTIE

PROTHÈSE IMMÉDIATE APPLIQUÉE AUX RÉSECTIONS DES MAXILLAIRES INFÉRIEUR ET SUPÉRIEUR

CHAPITRE I

Aperçu général de la Méthode nouvelle.

Sommaire : But de la prothèse immédiate. Exposé général de la méthode.

Premier appareil. — Conditions qu'il doit remplir et précautions à prendre dans sa construction. Moyens de fixation; vis et crochets. Canalisation centrale pour lavages antiseptiques.

Appareil définitif. — Il doit être appliqué immédiatement ou peu de temps après l'enlèvement du premier. En quoi il diffère de l'appareil primitif.

Avantages réalisés par cette méthode.

Mode d'application des pièces prothétiques primitives et définitives. Nécessité d'une antisepsie rigoureuse.

Application de cette méthode aux nécroses et ostéïtes des maxillaires.

Division du sujet.

Dans ce travail, nous nous proposons d'étudier et de vulgariser un nouveau procédé de prothèse applicable aux résections des maxillaires inférieur et supérieur, et exempt des divers reproches que l'on peut faire aux différentes méthodes employées jusqu'ici.

Notre procédé diffère totalement de ceux qui ont été déjà appliqués, puisque, au lieu d'attendre la cicatrisation

complète des parties sectionnées pour appliquer nos appareils, nous faisons de leur application un des temps de l'opération. La pose de nos pièces artificielles constitue un temps intermédiaire entre l'ablation partielle ou totale du maxillaire et la suture des parties molles.

Notre but est donc de remplacer immédiatement la portion osseuse enlevée par un squelette artificiel qui tiendra lieu du squelette naturel. Par ce moyen, nous pourrons remédier aux divers accidents, soit primitifs, soit secondaires, qui accompagnent toute résection des maxillaires.

Pour arriver à ce résultat, nous construisons, après moulage, une pièce artificielle plus grande que la portion qui doit être enlevée. De cette façon, nous pouvons la réduire au moment de l'opération, et la mettre en rapport exact avec ce qui restera des parties saines.

Supposons la tumeur enlevée par une résection, la pièce a été réduite de volume pour remplacer exactement la partie du squelette que l'on vient de réséquer ; comment allons-nous appliquer l'appareil ?

Nous le mettons à la place occupée par l'os enlevé, puisqu'il doit jouer le rôle du squelette naturel. Il faut, d'autre part, qu'il soit uni à ce qui reste du squelette primitif, d'une façon assez intime pour que celui-ci et l'appareil représentent ensemble la même forme, qu'ils remplissent le même but que le maxillaire entier, avant l'apparition des phénomènes pathologiques.

Cette pièce doit encore remplir d'autres conditions. Elle doit présenter assez de solidité pour résister au tissu

cicatriciel toujours si puissant; elle doit, d'autre part, être tolérée facilement par des tissus même enflammés et enfin n'être pas altérée par leur contact.

Pour cela, la pièce prothétique sera fixée soit par des vis seules, soit par des vis et des crochets, quand il reste dans le voisinage de l'appareil quelques dents saines. Au reste, les moyens de fixation diffèrent un peu suivant les cas.

Il faut, avons-nous dit, que la pièce soit facilement supportée par les tissus. Pour remplir cette condition, il est nécessaire que la matière employée à la confection de l'appareil, soit incorruptible en présence de ces tissus ou du pus auquel ils peuvent donner naissance. Il faut d'autre part, qu'elle n'ait pas d'action irritante sur eux. La substance qui remplit ces indications est le caoutchouc pur, durci, sans addition de matière étrangère, sauf le soufre qui sert à la vulcanisation.

Les crochets et les vis qui fixent en place la pièce artificielle sont généralement en or, en platine ou en acier étamé.

L'appareil que nous venons de placer et de fixer aux parties voisines est destiné à rester pendant tout le temps nécessaire à la cicatrisation. Il présentera un système de canalisation sur lequel nous insisterons plus loin, destiné à permettre le lavage facile des surfaces cruentées et par suite, une cicatrisation plus rapide.

Comme il doit, au bout d'un certain temps, être remplacé par une autre pièce plus perfectionnée, il faut qu'on puisse l'ôter facilement, condition obtenue par la division

de l'appareil en plusieurs pièces réunies par des tiges fixatrices pour le maxillaire supérieur, et une plaque métallique pour le maxillaire inférieur.

La cicatrisation s'est effectuée. Il s'agit maintenant de remplacer ce premier appareil, qui était surtout destiné à maintenir les parties molles dans leur forme primitive, par un appareil définitif pouvant s'enlever et se nettoyer facilement, et remplir les diverses fonctions dévolues à un maxillaire sain.

Il ne doit s'écouler que très peu de temps entre la substitution des deux appareils, car les cicatrices ont toujours de la tendance à se rétracter, à entraîner les parties qui leur sont adjacentes en un mot, à déterminer une irrégularité plus ou moins prononcée de la face.

Si, en effet, il s'écoule quelques jours entre l'enlèvement de la première pièce prothétique et la pose de la seconde, la cicatrice revenant sur elle-même et attirant les parties molles qui ne sont plus maintenues par un appareil, il sera très difficile de placer la seconde pièce à la place occupée par la première, quoiqu'elle présente un volume égal et même inférieur.

C'est aussi pour cette raison qu'il convient que la première pièce prothétique soit un peu plus volumineuse dans toutes ses dimensions, que le squelette qu'elle est destinée à remplacer.

Plus le premier appareil reste de temps en place, moins on a de difficulté à appliquer le second, car la cicatrice plus ancienne aura moins de tendance à la rétraction.

L'appareil définitif a sensiblement la même forme que le premier. Il faut faire toutefois une exception pour la face postérieure de la pièce réprésentant le maxillaire supérieur.

Il est pourvu de dents sur les rebords alvéolaires et d'autre part il n'est pas maintenu en place, d'une façon inamovible. Il peut être fixé aux parties voisines, soit par juxtaposition, soit par des crochets ou des ressorts comme un dentier ordinaire, dont il remplit le rôle. Il doit s'enlever facilement et fréquemment à cause des soins de propreté dont il est nécessaire qu'il soit l'objet ; il doit d'autre part, être replacé immédiatement après son lavage, car si, pour une cause ou l'autre, le malade restait quelques jours sans le remettre, il éprouverait une certaine difficulté à le replacer, et même quelquefois ne pourrait le faire qu'après modification de l'appareil.

Les avantages réalisés par cette méthode sont multiples : nous aurons l'occasion de les étudier en détail plus loin. D'une façon générale, nous pouvons dire dès maintenant qu'elle permet de combattre tous les inconvénients présentés par les méthodes employées jusque là, tels que rétrocession de la langue et menace d'asphyxie, écoulement incessant de la salive, gêne de la mastication, de la déglutition et de la prononciation, enfin difformités de la face consécutives à la rétraction cicatricielle, etc.

Nous verrons dans les parties consacrées aux maxillaires supérieur et inférieur les avantages présentés par chaque appareil en particulier.

Le procédé de fabrication de ces pièces ne diffère pas

sensiblement de celui qu'emploient communément les dentistes.

Le caoutchouc vulcanisé joue toujours le rôle prépondérant, car il présente deux propriétés indispensables, la résistance et la légèreté.

Le premier appareil nécessite cependant une matière plus pure que celle des dentiers ordinaires, car, comme nous l'avons déjà vu, il est nécessaire qu'elle n'irrite pas les tissus au contact desquels elle va se trouver, et d'autre part, qu'elle ne subisse pas d'altération en leur présence.

Nous avons abandonné complètement pour la fabrication du premier appareil l'aluminium qui s'altère rapidement au contact des produits de la suppuration.

Quant au deuxième, comme il s'applique sur des surfaces cicatrisées, nous n'avons pas à craindre pour lui les mêmes inconvénients ; mais il doit réaliser d'autres avantages.

Nous employons alors des caoutchoucs de diverses couleurs, qui s'harmonisent mieux avec les tissus voisins, au point de vue de l'esthétique ; toutefois, nous devons dire que les parties profondes des pièces représentant le maxillaire supérieur, sont toujours en caoutchouc pur, plus léger que les autres. En outre, toutes les parties de l'appareil qui doivent être en contact avec des plans osseux sont revêtues d'une couche de caoutchouc mou, destiné à amortir les chocs pendant la mastication.

Les parties volumineuses de l'appareil sont toujours creuses pour être plus légères. Ceci s'applique spécialement au maxillaire supérieur. Le contraire est nécessaire

pour le maxillaire inférieur, parce que dans nombre de cas, il doit être maintenu en place par son propre poids.

Si nous passons maintenant au mode d'application, nous sommes obligé d'insister sur un point important qui doit précéder la pose de la pièce prothétique.

En face d'une tumeur du maxillaire inférieur, par exemple, le Chirurgien ne peut pas savoir exactement où portera le trait de section ; souvent il sera obligé d'aller plus loin qu'il ne le pensait, en commençant l'opération.

Il est donc absolument nécessaire d'avoir sous la main un appareil beaucoup plus complet et étendu que le squelette qu'il doit remplacer. De cette façon, lorsque la résection est terminée, à l'aide de la scie, de la lime et du burin, il est facile de ramener en peu de temps l'appareil aux dimensions que l'on désire. Nous insistons tout particulièrement sur ce fait, car, sans cette précaution, on serait souvent pris au dépourvu et obligé de terminer l'opération sans prothèse immédiate, l'appareil fabriqué à l'avance étant devenu insuffisant à cause d'une ablation plus large qu'on ne le supposait. Souvent des parties considérées comme saines au premier abord, ont été constatées malades au cours de l'opération ; force est donc au chirurgien de faire une opération plus large.

Pour faire nos appareils sensiblement de même volume que les maxillaires ou portions de maxillaire qu'ils sont destinés à remplacer, nous mesurons d'une part l'arcade dentaire restée saine, afin d'avoir l'ellipse de la cavité buccale, d'autre part, nous prenons un maxillaire naturel se rapportant à peu près à l'âge du sujet qui doit être

opéré. Nous confectionnons alors une pièce prothétique suivant ces données, mais dépassant de beaucoup les limites de ce que l'on veut enlever du maxillaire.

Après la résection, nous diminuons progressivement notre pièce primitive jusqu'à ce qu'elle puisse remplacer exactement les parties osseuses qu'on a enlevées. Nous la fixons alors solidement à l'aide de vis et par l'intermédiaire de lames métalliques à la mâchoire inférieure et à l'aide de crochets, de pointes ou de ressorts pour le maxillaire supérieur.

Après cela, le chirurgien rabat les lambeaux cutanés et fait la suture des parties molles. Un tube de caoutchouc destiné à conduire des liquides antiseptiques dans un système de canalisation situé dans l'épaisseur de l'appareil et allant s'ouvrir sur toutes les surfaces cruentées, doit toujours être placé sur les parties antéro-latérales de la pièce, de façon à ne pas gêner l'alimentation du malade et d'autre part, pour permettre des lavages sans difficulté aucune.

Ici, en effet, on est obligé d'avoir recours à des soins antiseptiques plus rigoureux que partout ailleurs, car la bouche est une cavité où les éléments septiques pullulent.

Les lavages antiseptiques fréquemment répétés seront donc d'une absolue nécessité. Ce fait, du reste, nous est démontré par quelques rares observations dans lesquelles ces lavages n'ont pas été pratiqués assez souvent. Immédiatement, on a constaté une élévation de la température, ainsi que des symptômes propres à la résorption de produits putrides.

Ces irrigations, du reste, se font avec la plus grande facilité par le malade lui-même, grâce au dispositif que nous avons imaginé et signalé plus haut. Nous avons l'habitude de répéter ces lavages toutes les deux heures et quelquefois toutes les heures pendant les premiers jours qui suivent l'opération. Puis, quand la suppuration cesse, quand la cicatrisation est presque complète, nous en diminuons progressivement le nombre.

Telle est, brièvement exposée, la méthode nouvelle de prothèse que nous préconisons dans les résections partielles ou totales des maxillaires. Grâce à cette prothèse immédiate, le chirurgien pourra plus facilement soutenir les forces du malade par une alimentation liquide ou semi-liquide ; il pourra le plus souvent se dispenser de faire usage de la sonde œsophagienne qui est toujours assez mal acceptée par l'opéré. Toutefois, la question de l'alimentation varie considérablement suivant les sujets. Tandis que nous en avons vu, qui après la pose du premier appareil, pouvaient s'alimenter facilement, d'autres, soit par crainte de faire des mouvements qu'ils supposent douloureux, soit par suite d'une faiblesse trop grande, deviennent très difficiles à nourrir.

Malgré cela, ces derniers tirent toujours un grand bénéfice de leur appareil, puisqu'il leur permet de conserver une parole assez nette, une déglutition facile de la salive et une physionomie semblable à celle dont ils jouissaient avant l'apparition des phénomènes pathologiques qui ont nécessité l'intervention chirurgicale.

Une autre application de notre méthode, que nous

signalerons en terminant ces considérations générales, est celle qui consiste à se servir de nos appareils pour soutenir un périoste décollé.

En effet, il existe certaines opérations de résections sous-périostiques des maxillaires supérieur et inférieur qui pourraient donner des résultats bien plus brillants, si notre méthode de prothèse immédiate leur était appliquée.

M. le professeur Ollier, dans son traité de la régénération des os, signale quelques observations de résection sous-périostée du maxillaire supérieur pour des ostéites.

Dans ces cas, on peut compter jusqu'à un certain point sur la régénération de l'os par le périoste quand il a pu être conservé. Notre appareil, alors, aurait l'avantage de guider, de diriger cette ossification nouvelle de façon à lui faire reproduire un os sensiblement le même que celui qui existait en premier lieu.

Dans une observation d'ostéite suppurée du maxillaire supérieur, dans laquelle M. le professeur Ollier enleva presque la totalité de l'os, tout en respectant le plus possible le périoste, la régénération se fit en partie, mais elle était irrégulière et les déformations consécutives furent notables.

Nous croyons pouvoir avancer que ceci ne se serait pas produit avec nos appareils.

Si notre procédé de prothèse peut s'appliquer au maxillaire supérieur, son utilité sera peut-être encore plus grande au maxillaire inférieur, où la régénération est plus active, où les cas de résection totale ou partielle pour

ostéites, pour nécroses, sont plus fréquentes, et où les déformations sont plus graves.

M. Ollier, depuis longtemps, insiste sur les déformations consécutives à l'ablation d'une partie du maxillaire inférieur. Aussi, pour remédier à cet inconvénient, eut-il l'idée de maintenir les rapports de la gaîne périostique au moyen d'une attelle intérieure formée par une masse de cire modelée suivant la forme de la portion horizontale enlevée.

Cette attelle avait encore pour but d'exciter les propriétés ostéogéniques du périoste ; toutefois M. Ollier fait remarquer que cet appareil est difficile à maintenir, qu'il empêche la sortie du pus, et qu'il force ainsi les liquides putrides à passer partiellement par la bouche. On peut cependant, dit-il, « parer à cet inconvénient en le perforant, ou en laissant un petit espace vide au point déclive. Mais au point de vue de son utilité, continue-t-il, nous ne pouvons pas encore invoquer des faits bien probants. »

Grâce à nos appareils, nous croyons pouvoir affirmer que les desiderata exposés par le maître lyonnais, sont absolument comblés.

Dans l'observation II 1re partie, le périoste avait pu être conservé et notre appareil appliqué : aussi, verrons-nous les résultats de cette intervention prothétique couronnés de succès.

Ce malade fut présenté à la Société des sciences médicales le 16 mai 1888, dix ans après son opération.

Cette étude que nous faisons de la prothèse immédiate appliquée aux résections des maxillaires supérieur et infé-

rieur, sera divisée en deux parties : dans l'une, nous étudierons ce genre de prothèse appliqué à la mâchoire inférieure ; ce sera de beaucoup la plus intéressante, à cause des difficultés que nous avons rencontrées dans son exécution, et aussi à cause des avantages considérables qu'elle présente.

Dans la seconde, nous ferons l'étude de l'application de cette méthode aux résections du maxillaire supérieur.

CHAPITRE II

Maxillaire inférieur. — Inconvénients de la prothèse tardive.

HISTORIQUE

Sommaire : Accidents consécutifs aux résections du maxillaire inférieur non suivies de prothèse. Etude faite sur ce point par les chirurgiens militaires du commencement de ce siècle.

1° Accidents constants.

2° Accidents exceptionnels.

Tableau des accidents primitifs et des accidents secondaires.

Gravité spéciale de la rétrocession linguale. Travaux de Verneuil sur ce point. Son mécanisme.

Rétraction cicatricielle. Pratique de Préterre. Objections.

Déviation des dents du maxillaire supérieur et rétrécissement transversal de celui-ci.

Historique. Idées émises sur la prothèse immédiate par Nasmyth, Stanley. Rares tentatives toujours infructueuses.

Circonstances dans lesquelles l'auteur a appliqué pour la première fois sa méthode.

Depuis longtemps, les accidents consécutifs à la résection du maxillaire inférieur ont attiré l'attention des chirurgiens. Larrey père et fils, qui, par leur haute situation parmi les chirurgiens de l'armée, avaient eu l'occasion d'observer plus que d'autres des ablations chirurgicales ou traumatiques du maxillaire inférieur, nous ont laissé des documents importants sur cette question. Au reste, il suffit de jeter un coup d'œil sur les bulletins de la *Société de chirurgie* pour se rendre compte de la fréquence des discussions soulevées à l'occasion de ces résections, des complications auxquelles elles donnent

lieu, et enfin des appareils de prothèse auxquels on a pu songer dans le cours de ce siècle.

Nous n'avons pas l'intention de faire ici l'historique de la prothèse médiate appliquée à la mâchoire inférieure. C'est un point qui ne rentre pas dans le plan d'étude que nous nous sommes proposé. Nous nous contenterons de signaler les accidents consécutifs aux différents procédés employés jusqu'à ces derniers temps et nous terminerons par quelques mots sur les rares tentatives de prothèse immédiate, toujours restées infructueuses avant nous.

Si l'on compulse les différentes observations de résection du maxilliaire, on voit tout d'abord que les accidents ou complications qu'elles peuvent engendrer surviennent, ou d'une façon primitive, ou secondairement, nous voyons que d'autre part, dans l'une ou l'autre catégorie, certains de ces accidents existent presque constamment, d'autres au contraire, à titre exceptionnel.

Il est donc important d'établir une classification de ces diverses complications avant de les étudier chacune en particulier.

Nous les diviserons en complications primitives et complications consécutives ou tardives et nous les signalerons par ordre de fréquence.

Le tableau suivant nous donne une idée générale de ces diverses complications :

A. *Accidents primitifs survenant pendant les quinze premiers jours qui suivent l'opération.*

Impossibilité ou gêne considérable de la mastication ;

Gêne et troubles de la déglutition ;

Troubles de la phonation ;

Rétrocession linguale (pendant l'opération ou dans les jours suivants) ;

Impossibilité au malade de garder sa salive ;

Déformation légère de la face.

B. *Accidents secondaires.*

Déformation considérable de la face par suite de rétraction cicatricielle ;

Rétraction et rapprochement des deux fragments osseux restants, sous l'influence de la cicatrisation inter-fragmentaire, rétrécissement des parties latérales inférieures de la face, menton pointu ou dévié ;

Défaut de correspondance entre les arcades dentaires, enfoncement des dents molaires supérieures sur les bords externes de la mâchoire inférieure, ulcérations consécutives et par suite, impossibilité de la mastication ;

Gêne dans la phonation par suite des déviations subies par la langue et rétrécissement de la cavité buccale ;

Procidence de la langue en avant, quand il ne reste plus entre les deux fragments un espace suffisant pour la loger ;

Déformation de la voûte palatine, des arcades dentaires et des dents du maxillaire supérieur.

Telles sont, dans leur ensemble, les complications que nous avons trouvées signalées dans les observations de résection du maxillaire inférieur.

Quelques-unes méritent d'être étudiées un peu plus spécialement à cause de la divergence d'opinion que l'on

rencontre relativement à leur pathogénie. D'autres, au contraire s'expliquent naturellement et se présentent comme conséquence logique d'un délabrement tel que celui causé par l'ablation du maxillaire inférieur en totalité ou partiellement. Nous n'insisterons pas sur ces derniers.

La rétrocession de la langue est, peut-être, de toutes les complications celle qui a le plus préoccupé l'esprit des chirurgiens, sans doute à cause des conséquences graves qu'elle peut entraîner. Cet accident sur lequel insistent Begin, Richet, Legouest, Maisonneuve, Michon et antérieurement Delpech, Dupuytren, et des chirurgiens allemands qui vont jusqu'à croire qu'en raison de sa gravité, il contre-indique l'amputation de la mâchoire; cet accident, disons-nous, fut étudié spécialement par Verneuil en 1865. Il montra dans une communication à la *Société de chirurgie* qu'on peut admettre jusqu'à 4 variétés de rétrocession linguale :

La rétrocession primitive, brusque ou spasmodique ;

La rétraction primitive, due en entier au mode de pansement ;

La rétraction consécutive soudaine, à marche rapide ;

La rétraction consécutive progressive, amenant l'asphyxie d'une manière lente et presque inévitable.

Verneuil croit que la rétrocession linguale est un accident assez rare et variant beaucoup quant à son époque d'apparition, sa marche, ses causes, son pronostic, ce qui exige qu'on en distingue plusieurs variétés. Dans cette communication, nous trouvons une étude très complète du mécanisme de la rétrocession de la langue, du rôle joué

par les muscles dans cet accident, de l'influence que peuvent exercer des pansements faits d'une certaine façon de l'attitude du malade, etc. Nous ne pouvons suivre cette communication dans tous ses détails, quoiqu'elle présente un grand intérêt.

La complication des résections du maxillaire inférieur, qui doit appeler plus particulièrement notre attention est la rétraction cicatricielle. Celle-ci peut porter sur les parties molles de la portion inférieure de la face et ainsi défigurer complètement le sujet, privé par le chirurgien ou par un traumatisme de son maxillaire inférieur.

Elle peut aussi exercer son action sur les deux fragments latéraux de la mâchoire inférieure quand l'opération chirurgicale a porté sur la partie médiane.

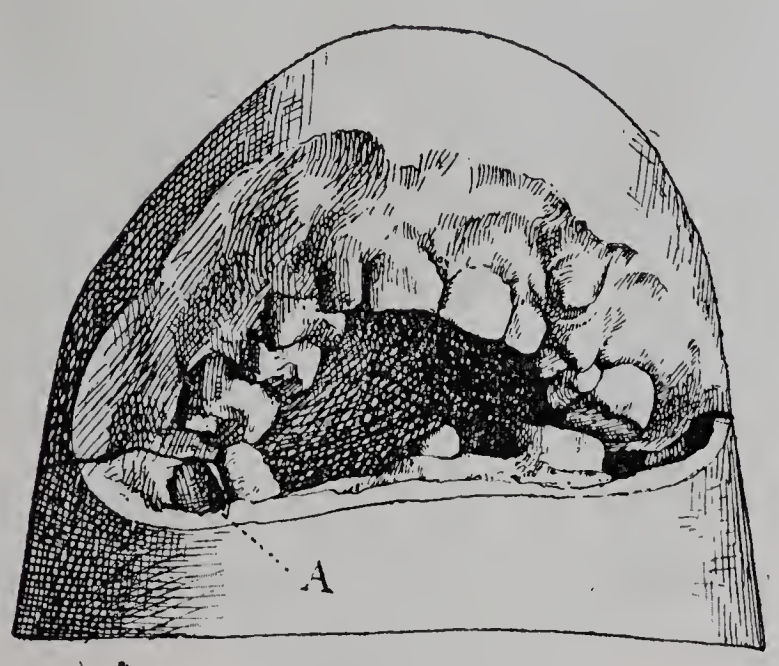

Fig. 1.

Immédiatement après l'opération, on voit ceux-ci tendre à se rapprocher l'un de l'autre, et au bout d'un certain temps, ils ne sont plus séparés que par un espace insignifiant. Le fragment le plus long prend alors une position ransversale comme dans la figure 1.

L'incisive latérale inférieure gauche A est en rapport avec la première grosse molaire supérieur droite.

Fig. 2.

Cette déformation du squelette retentit fatalement sur les parties molles qu'il soutient. Elle se fait progressivement et continue à augmenter même longtemps après la cicatrisation complète. Les figures 2, 3, représentent quelques types de déformations tardives survenues à la suite de perte de substance du maxillaire inférieur. Aussi, conseillerons-nous, dans notre procédé de prothèse immédiate, de ne séparer l'enlèvement du premier appareil de

la pose de la pièce définitive que par un espace de temps très limité.

Nous avons vu, en effet (Obs. IX) un malade chez lequel, la rétraction cicatricielle, 18 mois après l'opération, fut assez notable pour qu'en 24 heures elle ait pu gêner considérablement la pose d'un appareil ayant le même volume que celui qui avait été enlevé la veille.



Fig. 3.

La tendance rétractile de la cicatrice sera d'autant plus accentuée que la suppuration aura été plus active. D'où l'indication, si elle n'existait déjà de par les lois les plus

élémentaires de la chirurgie actuelle d'empêcher ou de diminuer le plus possible la production du pus.

Lorsqu'une partie du corps du maxillaire inférieur a été enlevée et que la rétraction cicatricielle n'a pas été combattue par un appareil prothétique placé au cours de l'opération, il est très difficile de ramener les fragments à leur place primitive. Aussi Préterre, applique-t-il un appareil placé en dehors des segments attirés en dedans, et correspondant à l'arcade alvéolaire supérieure. Il érige même cette pratique en règle générale et croit que dans tous les cas de résection, on doit attendre cette rétraction, qui, une fois opérée, permet d'établir une seconde arcade dentaire.

Nous soutenons un avis absolument opposé. Pour nous, il faut toujours combattre cette rétraction cicatricielle par un appareil qui maintiendra en place les pièces restantes du squelette. En outre, lorsque nous n'avons pu appliquer nos appareils dès le début, nous avons essayé (et nous avons réussi, même huit ans après l'opération) plutôt que de suivre la pratique de Préterre, de ramener les fragments osseux en place, en les écartant progressivement.

Nous rejetons donc complètement le système à double arcade de Préterre, car s'il facilite la mastication, il gêne considérablement la prononciation et les mouvements de la langue, en rétrécissant l'ellipse dans laquelle se meut cet organe sans empêcher sensiblement ou modifier la déformation.

Cette attraction des fragments osseux en dedans par la cicatrice est constante, avons-nous dit : on pourra faci-

lement vérifier le fait, en lisant les observations de Lallemand, de Foucher, de Larrey et beaucoup d'autres qui ont été publiées dans les bulletins de la Société de chirurgie.

Une résection de la mâchoire inférieure, pratiquée par Lallemand, et, relatée par cet auteur dans la première série des *Archives de médecine* de 1823, nous donne un bon exemple d'une complication tardive de la résection qui nous occupe. Les dents molaires de la mâchoire supérieure s'enfonçaient dans les parties molles de la mâchoire inférieure dont les deux fragments osseux restants avaient été attirés en dedans. Ils n'étaient séparés l'un de l'autre que par une largeur de deux centimètres, (Lallemand dit deux pouces, c'est probablement une erreur, car cet écartement serait supérieur à celui que présente les deux branches du maxillaire inférieur à leur courbure antérieure) et avaient naturellement attiré avec eux les parties molles. Des ulcérations furent la conséquence de la blessure occasionnée sans cesse par les dents de la mâchoire supérieure.

Depuis Larrey, tous les chirurgiens qui se sont occupés de résection des maxillaires, ont insisté sur une autre complication assez fréquente de l'ablation de la mâchoire inférieure ; nous voulons parler du rétrécissement transversal du maxillaire supérieur, de la forme ogivale présentée par la voûte palatine et enfin de l'inclinaison en dedans de l'arcade dentaire supérieure et des dents qu'elle supporte. Ces dernières présentaient dans l'observation de Foucher une direction presque horizontale.

Nous venons de voir une malade de M. le professeur Ollier qui présente précisément cette déformation. Elle fut opérée en 1866. L'opération consista en une résection sous-périostée de la branche montante et d'une partie de la branche horizontale gauche. Une lamelle osseuse s'est reproduite, mais elle ne s'est pas soudée à l'autre partie du maxillaire. Aussi constatons-nous une pseudarthrose et toutes les déformations consécutives aux résections du maxillaire inférieur, y compris l'incurvation en dedans des dents de la mâchoire supérieure.

Nous pouvons également rapprocher du cas précédent, une observation qui nous est personnelle (*Observ. X.*) Il s'agit d'une jeune fille opérée depuis deux ans et qui, étant restée quatre mois sans porter son appareil, a présenté du côté de son maxillaire supérieur un rétrécissement de un millimètre et demi.

Telles sont les complications, sur lesquelles nous voulions un peu insister. Les autres s'expliquent naturellement, et, du reste, nous aurons l'occasion d'y revenir, lorsque nous étudierons en détail notre procédé de prothèse immédiate.

Historique. — Nous pouvons dire que le système de prothèse, que nous proposons, n'a jamais été appliqué avant nous. Toutefois, nous avons été précédé dans cette voie par des chirurgiens de haut mérite, qui avaient entrevu quels pouvaient être les avantages présentés par une prothèse immédiate.

Nasmyth, pour empêcher l'attraction subie par les

fragments, quand une portion intermédiaire du maxillaire était enlevée, propose un appareil pour les maintenir fixés intimément aux parties correspondantes du maxillaire supérieur.

Stanley (1), plus tard, insiste sur ces mêmes rétractions, et propose un segment d'ivoire analogue à la partie osseuse enlevée, pour maintenir la mâchoire en place. Cette idée qu'il émit, ne fut jamais appliquée.

Nous verrons plus loin, que Richet, Ollier, Desprès, ont fait des tentatives analogues.

A la société de chirurgie, MM. Desprès et Verneuil, proposèrent leur modus agendi, quand ils résèquent une partie du fer à cheval, surtout la partie médiane où s'insère la langue. Desprès, pour éviter la rétrocession linguale, enfonce les deux extrémités d'un fil métallique dans la portion spongieuse de la branche montante. A cette arcade à concavité postérieure, il est toujours facile de fixer la base de la langue. Verneuil, à l'occasion de la communication de Desprès dit que, depuis longtemps, il emploie ce système, qui, en réalité, n'est destiné pour lui qu'à combattre la rétrocession de la langue, mais non les déformations consécutives à l'opération.

Tous ces essais néanmoins restèrent infructueux, car les appareils employés par les chirurgiens précités, manquaient de résistance et de point de fixité.

Au congrès de Paris 1878, Letiévant présenta la première maxilloplastie faite suivant notre méthode. L'année

(1) *Treatise on Diseases of the Bones*, London, 1849.

suivante, au congrès de Montpellier il en confirmait les avantages. « Je répète, dit-il, ce que j'ai dit au congrès de Paris 1878; il est nécessaire d'associer la prothèse immédiate à la pratique des opérations faite sur la face, et je le répète, avec des faits tout à fait démonstratifs des résultats heureux obtenus par cette nouvelle méthode. »

C'est dans les circonstances suivantes que nous avons été amené à étudier et à mettre en pratique la méthode nouvelle que nous proposons.

En 1877, un vieillard âgé de 77 ans, atteint d'un épithélioma du nez, entrait dans le service de Letiévant. Après l'ablation de la tumeur, celui-ci fit une autoplastie pour laquelle nous lui proposâmes un appareil prothétique qui se fixerait dans les os voisins et qui soutiendrait ce lambeau. L'appareil fut parfaitement supporté.

Quelque temps après, nous assistions à une résection du maxillaire inférieur. En présence des délabrements étendus causés par l'opération, nous fîmes à Letiévant la proposition de faire pour le maxillaire quelque chose d'analogue à ce que nous avions confectionné pour le nez, c'est-à-dire de soutenir les parties molles par un appareil prothétique, placé immédiatement après la résection.

Une occasion se présenta en avril 1878. Il s'agissait d'une jeune femme atteinte d'un ostéo-sarcôme. Elle rentrait à l'hôpital pour une quatrième récidive.

Quoique ce cas ne fût pas très favorable pour nos débuts, Letiévant fit une section osseuse portant en arrière de la dent de sagesse, de chaque côté, et immédiatement notre appareil, qui avait été fabriqué à l'avance, fut fixé

aux fragments osseux restant, par l'intermédiaire de vis. Les lambeaux furent alors rabattus sur la pièce et suturés ; la guérison fut rapide et la cicatrisation obtenue par première intention. Tel fut notre début.

Depuis, nous avons eu l'occasion d'appliquer notre méthode dans un certain nombre de cas. Nous allons les exposer en détail avec les modifications que nous avons apportées successivement.

Mais auparavant, nous croyons utile de donner un aperçu des avantages que présentent nos appareils et des conditions qu'ils doivent remplir.

CHAPITRE III

Maxillaire inférieur. — Avantages de nos appareils et conditions qu'ils doivent remplir.

Sommaire : Conditions que doivent remplir nos appareils. Comment empêchent-ils la rétrocession linguale et facilitent-ils la déglutition.

Difficultés qu'éprouvent certains malades à s'alimenter après les résections.

Physionomie du malade après et avant la prothèse.

Avantages éloignés fournis par la prothèse immédiate. Pas de déformations dans les os voisins.

Absence de l'écoulement incessant de la salive. Amélioration observée du côté de la phonation et de la prononciation.

Nous avons vu précédemment quelles étaient les complications consécutives aux résections du maxillaire inférieur et nous avons dit que grâce à notre procédé de prothèse immédiate, on parait aux inconvénients présentés par les appareils décrits et appliqués jusqu'à nous.

On peut grouper sous un certain nombre de chefs, les conditions que doivent remplir nos pièces prothétiques :

Elles doivent : Empêcher le rapprochement des fragments osseux restants;

S'opposer à la rétrocession de la langue et faciliter les mouvements de déglutition;

Maintenir en place les parties molles qui étaient auparavant soutenues par la portion du maxillaire enlevé;

Permettre les phénomènes physiques de la mastication;

S'opposer à l'écoulement continuel de la salive;

Rendre à la parole et à la prononciation, la netteté qu'elles avaient avant l'opération.

Telles seront les conditions que devront remplir nos appareils pour être à la hauteur du but que nous nous proposons.

Examinons si chacune de ces conditions peut être réalisée et par quel moyen nous pourrons y parvenir.

Et tout d'abord, nous savons que, toutes les fois que l'on a laissé deux segments du maxillaire inférieur sans appareil prothétique immédiat, il se produit une tendance permanente au rapprochement des deux fragments à cause de la rétraction cicatricielle.

Nous nous opposons à ces déformations en remplaçant exactement par nos appareils la portion du maxillaire enlevé. Ceux-ci présentent à leur extrémité deux prolongements en métal, l'un interne, l'autre externe, qui constituent une sorte de mortaise dans laquelle vient s'emboîter chacun des segments osseux du maxillaire. L'interne seul est fixé à l'os par des vis, ce qui rétablit sa continuité en lui redonnant sa forme normale. Par cette disposition, tous les déplacements sont rendus matériellement impossibles.

La rétrocession de la langue. cet accident si fréquent après l'ablation de la partie du maxillaire inférieur où s'insèrent les génioglosses, est facilement conjurée par notre procédé de prothèse.

Cette complication survient soit pendant l'opération, soit tardivement ; or, notre pièce étant fixée intimément aux parties restantes de la mâchoire, présente une résis-

tance absolue, et fournit ainsi un point d'appui sûr à un fil métallique qne l'on doit toujours avoir la précaution de passer à la base de la langue en commençant l'opération. Notre appareil, on le voit, remplace donc avantageusement à ce point de vue, le cercle métallique de Begin, de Verneuil, et de Desprès. Ce fil doit rester attaché à l'appareil prothétique, jusqu'à ce que, la cicatrisation étant effectuée, la langue puisse être maintenue en place par les adhérences qu'elle aura contractées.

Autrefois, on fixait le fil qui traversait la base de la langue, soit aux segments du maxillaire qui n'avaient pas été enlevés, soit aux pièces de pansement, soit à la peau des parties voisines. Or, dans le premier cas, comme dans les autres, les points où ce fil était lié ne présentaient pas des conditions de solidité suffisantes pour mettre le malade àl'abri de l'asphyxie par rétrocession de la langue.

Les fragments osseux, on le sait, sont assez mobiles et viennent constamment à la rencontre l'un de l'autre, et l'on doit dire que ces fils aidaient encore la cicatrice dans ses tractions vers la ligne médiane.

Les pièces de pansement d'autre part, sont généralement peu solides, peuvent être arrachées par le malade, et alors la langue, n'étant plus tirée en avant, s'abat sur l'ouverture du larynx. Si le malade est éloigné de tout secours chirurgical, il peut succomber, comme le cas s'est produit du reste.

Une autre complication inverse de la rétrocession de la langue, est la procidence de celle-ci en avant : le fait est rare, mais il s'est présenté également. Nous n'avons pas

à insister plus longuement, pour montrer que cette complication est impossible avec nos appareils.

Ceux-ci représentent exactement ce qui a été enlevé du maxillaire ; ils correspondent par leur bord alvéolaire au rebord alvéolaire de celui-ci. Ils obstruent donc complètement l'ouverture laissée par l'ablation d'une portion de cet os et par où, dans quelques cas, la langue a pu s'engager.

Les mouvements de déglutition sont extrêmement gênés et parfois impossibles après les résections partielles ou totales de la mâchoire inférieure ; aussi, voyons-nous les chirurgiens dans nombre de circonstances, être obligés d'alimenter leurs malades avec la sonde œsophagienne.

La langue joue un rôle des plus actifs dans le premier temps de la déglutition, mais pour qu'elle puisse s'acquitter de ses fonctions, il est nécessaire que ses insertions sur le maxillaire soient conservées et qu'elle puisse prendre un point d'appui sur celui-ci immobilisé par son application contre l'arcade alvéolaire supérieure.

En effet, lorsque la mastication est complètement terminée, ainsi que l'insalivation, le bol alimentaire se rassemble en une masse unique sur la surface de la langue, la pointe de celle-ci fixée à la base par le maxillaire, s'applique contre la voûte palatine et fait glisser ce bol jusqu'à l'isthme du pharynx.

Or, dans les résections du maxillaire inférieur, la langue reste intacte, mais les insertions sur la mâchoire sont détruites : elle ne peut prendre un point d'appui sur

une surface osseuse résistante et par suite, ne peut faire progresser les substances alimentaires.

Il en est tout autrement avec nos appareils, qui fournissent à la langue des points d'appui suffisants, pour lui permettre de faire progresser le bol alimentaire. Nous avons observé, du reste, des malades, qui ont pu prendre de la nourriture immédiatement après l'application de notre système prothétique. L'observation I en est un des plus beaux exemples.

On est frappé, après une résection du maxillaire inférieur, des déformations subies par les parties molles qui, n'étant plus soutenues par un squelette, s'affaissent et rétrécissent la cavité buccale. Si l'on examine les malades longtemps après, la déformation est encore bien plus manifeste; au contraire, lorsque notre appareil a été appliqué au cours de l'opération, les parties molles restent absolument en place, et nous pouvons montrer certains opérés, chez lesquels on ne pourrait soupçonner une ablation du maxillaire inférieur, tant l'appareil artificiel a remplacé exactement le squelette osseux ; toute la partie inférieure de la face est soutenue ; la lèvre inférieure se moulant sur le bord antérieur du maxillaire artificie conserve sa forme et le visage recouvre ainsi sa régularité la plus complète.

On peut se rendre compte de ce que nous avançons en examinant les photographies de nos malades. Sur celles-ci, on constate que la bouche n'est nullement déviée et que le menton occupe sa position normale (*voir fig. 4, 5.*)

Au lieu d'avaler sans mâcher, ou après avoir simple-

ment pressé à l'aide de la langue, les aliments contre l'arcade dentaire supérieure, les malades, porteurs de nos appareils, peuvent broyer des substances d'une certaine consistance. Les phénomènes physiques de la mastication sont difficiles les premiers jours, mais, petit à petit, ils se font plus facilement, et en même temps que la mastication se fait plus aisément, la digestion mieux préparée s'effectue avec plus de régularité.

Fig. 4 (deux ans après l'opération)

L'insalivation, elle-même, qui, on le sait, est liée intimément aux mouvements de la mâchoire inférieure, et qui joue un si grand rôle dans les phénomènes chimiques de la digestion, sera plus parfaite.

Outre les avantages que nous venons de signaler relativement à l'aspect extérieur du malade et aux phénomènes mécaniques de la mastication, nous croyons que nos prothèses rendent aux réséqués du maxillaire inférieur, des services signalés pour l'avenir. Comme nous l'avons dit plus haut, lorsque le maxillaire inférieur a été détruit pour une cause ou pour une autre, l'arcade dentaire supérieure tend à se rétrécir et à se déformer. Les dents de cette arcade ont de la tendance à se diriger du côté de la



Fig. 5 (huit ans après l'opération).

cavité buccale. Rien de tout cela avec notre méthode. Le fonctionnement des maxillaires continuant, les arcades dentaires conservent leurs formes.

D'autre part, l'ouverture de la bouche, chez les individus privés d'appareils, se fait par l'application de la langue contre la lèvre inférieure, et encore cet abaissement est-il limité au point seul où la pression s'exerce. Au contraire, avec notre méthode, ce mouvement se produit par la pression directe de la langue sur la mâchoire artificielle, et aussi par des ressorts dont l'appareil est généralement muni. Lorsque le fer à cheval n'a pas été complètement enlevé, et qu'il reste quelques fibres des mylo-hyoïdiens d'un côté ou de l'autre, celles-ci contribuent avec la pesanteur à déterminer l'abaissement du maxillaire complet et rétablir jusqu'à un certain point tout son jeu. Mais alors même que toutes les insertions auraient été sectionnées, nous avons encore des mouvements d'abaissement à la suite de la pression exercée par la langue sur la pièce prothétique. On se rend compte aisément, que les deux fragments étant intimément réunis par le maxillaire artificiel, tout mouvement d'abaissement imposé à une partie de cette màchoire mixte, se repartira à tout le système, et généralisera à toute l'étendue de ce dernier la pression qui se fait en un seul point.

Nous ne dirons qu'un mot maintenant, de l'écoulement de la salive, cette cause incessante d'épuisement chez la plupart des réséqués privés de notre système de prothèse immédiate. Grâce à celui-ci, la salive, au moment de son excrétion est maintenue entre les branches horizontales de la pièce artificielle. Là, la langue vient la comprimer et par suite des mouvements de déglutition possibles, elle passe assez facilement par l'isthme du pharynx.

On comprendra enfin, sans peine, le rôle important joué par notre système de pièces artificielles dans la prononciation.

Les consonnes linguales ne sauraient être émises distinctement toutes les fois que la partie médiane du maxillaire est enlevée. D'autre part, les autres consonnes éprouvent, à ce point de vue, des modifications considérables à cause de la perte des insertions maxillaires de la langue et du refoulement en haut et en arrière que celle-ci subit sous l'influence de l'attraction en dedans des fragments osseux.

La plupart de nos sujets ont conservé, malgré l'opération, une prononciation assez correcte. Toutefois, chez quelques-uns, une légère gêne est survenue ; leur parole est parfaitement distincte, seulement elle ressemble à celle d'une personne parlant avec un corps étranger dans la bouche.

Tels sont les avantages que présente notre nouveau procédé de prothèse, telles sont les conditions auxquelles répondent nos appareils.

Il suffira de jeter un coup d'œil sur les observations que nous rapporterons plus loin, pour voir que ces avantages vrais au point de vue théorique, ne le sont pas moins dans la pratique.

CHAPITRE IV

Maxillaire inférieur. — Description et application des appareils prothétiques.

Variation de forme suivant les cas.

1° Le maxillaire inférieur a été enlevé complètement.

Parties constitutives de l'appareil.

Pièce alvéolaire ou supérieure, pièce inférieure. Moyen de fixation des deux pièces.

Ressorts et plaque palatine comme moyens de fixation ou de redressement.

Dimensions que doit prendre l'appareil.

2° Le maxillaire a éte enlevé en totalité, sauf une partie des branches montantes.

3° Une partie du corps du maxillaire a été réséquée. Précautions à prendre pour la fixation des vis.

Dispositions de lames internes et externes dans le premier appareil.

4° Une branche montante avec une partie de la portion horizontale a été intéressée. Moyen de fixité dans ce dernier cas.

Modifications à introduire pour éviter certaines déformations.

Canalisation de l'appareil permettant des lavages antiseptiques.

Par quels moyens arrivons-nous à obtenir les avantages que nous venons de signaler ; comment réalisons-nous les conditions exigées par les circonstances pathologiques dans lesquelles on est placé dans toute résection du maxillaire inférieur et comment construisons-nous nos appareils ?

Quoique ceux-ci, destinés à la prothèse immédiate de la mâchoire inférieure, soient tous faits sur le même type, ils présentent cependant quelques variétés suivant les cas : On peut les diviser en quatre catégories selon que :

Le maxillaire inférieur aura été enlevé complètement ;

Il aura été enlevé en totalité, sauf une partie de ses branches ascendantes ;

Une partie seule du corps du maxillaire aura été réséquée ;

Une branche montante avec une partie de la branche horizontale aura été intéressée.

Nous ne parlerons pas des cas où le maxillaire tout entier a été enlevé avec conservation des parties molles, n'ayant pas eu l'occasion d'appliquer d'appareil pour une lésion aussi complète ; toutefois nous pouvons faire remarquer qu'une prothèse semblable ne présenterait pas de difficultés plus grandes que celles que nous avons eues à combattre dans l'observation II, en offrant les mêmes avantages que ceux que l'on rencontre dans les circonstances dont nous allons nous occuper maintenant.

Avant d'entrer dans l'étude des diverses dispositions que nous venons d'énumérer, nous devons exposer quelques généralités qui nous dispenseront de redites.

Quelles sont les parties constitutives de l'appareil ?

Quelles dimensions exactes doit-on lui donner ?

Tout appareil prothétique destiné au maxillaire inférieur devra se composer de deux pièces (*fig. 6*), l'une supérieure A, répondant au rebord alvéolaire, l'autre inférieure, B.B, au corps de l'os et aux branches montantes. En outre, la pièce inférieure sera divisée au niveau de la symphyse du menton par un trait vertical C, quand les dimensions de l'appareil seront trop volumineuses pour qu'il puisse être enlevé facilement.

En dernier lieu, ces diverses parties présenteront quel-

ques modifications suivant qu'on les considérera sur les pièces primitives ou sur l'appareil définitif.

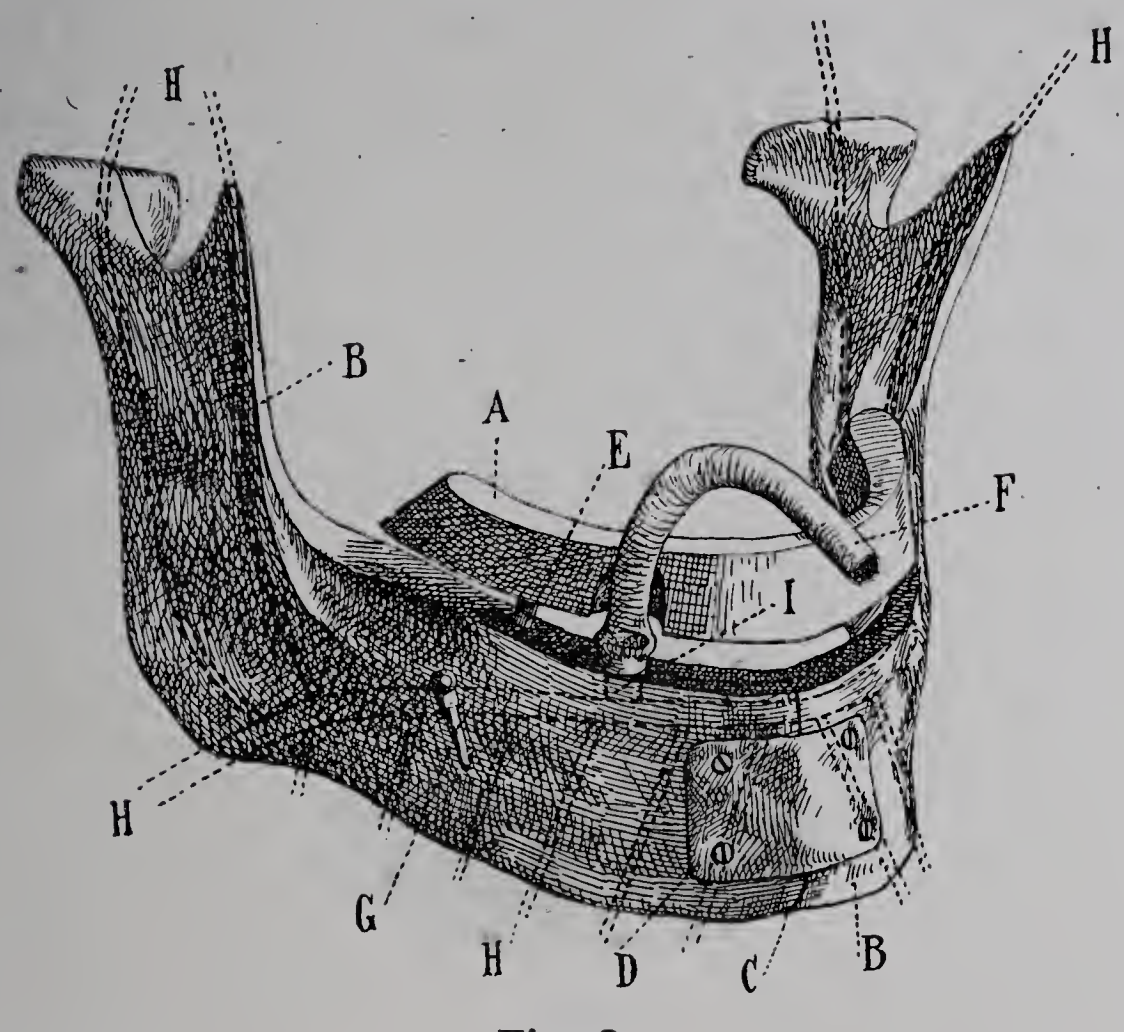

Fig. 6.

A, rebord alvéolaire. BB, corps de l'os. C, point où la pièce est divisée. D, plaque en acier étamé servant à réunir les deux parties. E, tige métalque destinée à fixer le rebord alvéolaire au corps de l'os. F, tube de caoutchouc servant à faire les irrigations. G, porte-ressort. H, canaux d'irrigation. I, tubes d'émergence.

Le rebord alvéolaire représentera aussi exactement que possible, en hauteur et en largeur, ce qu'était celui-ci à l'état sain. Il ne portera pas de dents dans la pièce primitive et en sera pourvu au contraire dans l'appareil définitif. Cette pièce alvéolaire sera, tout entière, confectionnée en caoutchouc durci ; elle portera à son bord inférieur deux tiges E, pénétrant à frottement doux dans le corps du maxillaire artificiel ; grâce à ce dispositif, elle

pourra s'enlever facilement, et être modifiée suivant les besoins.

La seconde pièce ou inférieure, correspondant au corps du maxillaire, sera tout entière construite en caoutchouc pur durci pour le premier appareil ; elle sera réunie, comme nous l'avons vu plus haut, à la pièce alvéolaire.

Lorsque les branches montantes n'auront pas été intéressées, cet appareil sera, d'autre part, maintenu aux parties restantes de la mâchoire par des prolongements métalliques situés à ses extrémités (*fig. 7*).

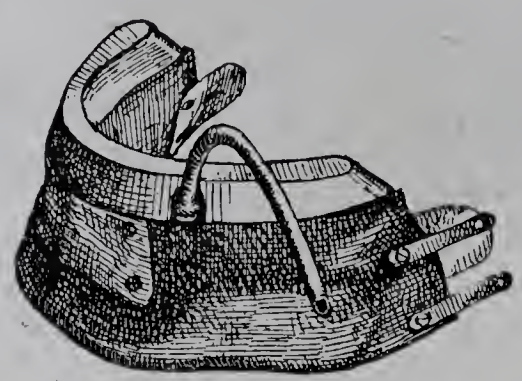

Fig. 7.

L'un d'entre eux qui est composé quelquefois de deux lames, est placé à la partie externe : fixé d'une part sur la pièce artificielle par des vis, il doit l'être par le même moyen sur le segment osseux correspondant. Ces vis, sont, soit en platine, soit simplement en acier étamé. Dans la pièce définitive, le prolongement externe est supprimé.

L'autre, plus large, est situé à la partie interne ; fixé à l'appareil prothétique comme l'externe, il vient simplement s'appliquer contre la face interne du segment osseux ; il n'est pas fixé à l'os, mais seulement juxtaposé.

De ces prolongements, l'interne surtout, sera destiné à s'opposer à la rétraction en dedans du fragment osseux. Il est conservé dans la pièce définitive, car la tendance rétractile des tissus cicatriciels se fait longtemps encore après la guérison. Pour assurer le maintien de l'appareil à sa place, et pour faciliter les mouvements d'abaissement de la mâchoire, il est utile de réunir cette pièce prothétique à une plaque palatine (*fig. 8*) par des ressorts fixés sur les parties latérales. Cette plaque a encore

Fig. 8.

l'avantage d'empêcher les déformations tardives de la mâchoire supérieure quand cette complication doit survenir.

Toutefois si l'on a eu soin de maintenir les branches montantes dans leur écartement respectif, de façon à ce qu'elles ne viennent pas presser sur les parties latérales du maxillaire supérieur ; si, d'autre part, on a complété par un appareil muni de dents ce qu'il reste de la mâchoire, et que celles-ci s'articulent exactement avec celles du maxillaire supérieur, cette complication ne se produit pas. C'est du reste ce qui nous est confirmé par l'observation II.

Les ressorts ont une importance capitale dans le fonc-

tionnement de nos appareils. Dans certains cas, ils doivent présenter une disposition particulière, sur laquelle nous allons insister.

Nous n'avons pas à donner la description de la fabrication des ressorts en spirale (*fig. 9*).

Fig. 9.

Nous dirons seulement qu'ils sont fixés au dentier par de petites pièces que l'on appelle porte-ressorts (*fig. 9*) (1).

Généralement, on les place aussi près que possible du centre de gravité de la pièce, c'est-à-dire entre la deuxième petite et la première grosse molaire pour la mâchoire supérieure, et à l'inférieure dans un point symétrique.

Cette règle cependant, souffre d'assez nombreuses exceptions. Aussi, lorsque l'on veut que la pièce artificielle soit projetée en avant, on place le porte-ressort dans un point de l'appareil un peu antérieur à celui que nous venons d'indiquer, mais pour la mâchoire inférieure

(1) La figure placée à gauche, représente les deux parties réunies d'un porte ressort spécial, c'est-à dire que la tête du clou est formée par une masse en céramique dans laquelle vient se loger l'extrémité du ressort. Celui-ci se trouve ainsi dissimulé par une matière qui présente la couleur de la gencive.

seulement. Quand on veut obtenir le résultat contraire, on la place un peu plus en arrière.

Mais dans certains cas spéciaux, où il est nécessaire que le jeu des ressorts soit limité, il faut introduire quelques autres modifications.

Le rôle du ressort ordinaire est de maintenir les pièces du dentier appliquées contre la mâchoire qui leur correspond. Ils agissent, comme il est facile de le comprendre en redressant la courbure qu'on leur a imprimée.

Chacune de leurs extrémités est garnie d'un porte-ressort perforé en son milieu et traversé par un clou qui le fixe au dentier et autour duquel, ils peuvent tourner. Ils doivent être assez longs pour permettre l'ouverture et la fermeture de la bouche, tout en maintenant les pièces en place. Dans ces divers mouvements, ils ne font qu'augmenter ou diminuer leur courbure qui décrit une ellipse régulière.

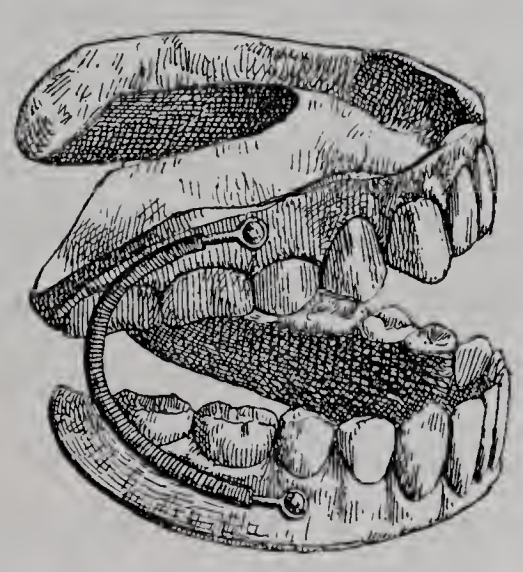

Fig. 10.

La figure 10 représente le ressort, le porte-ressort et la position exacte de leurs points d'attache.

Mais les conditions changeront complètement si le ressort fait son évolution sur une seule de ses extrémités, tandis que l'autre reste fixé à une pièce immobile (*fig. 11*).

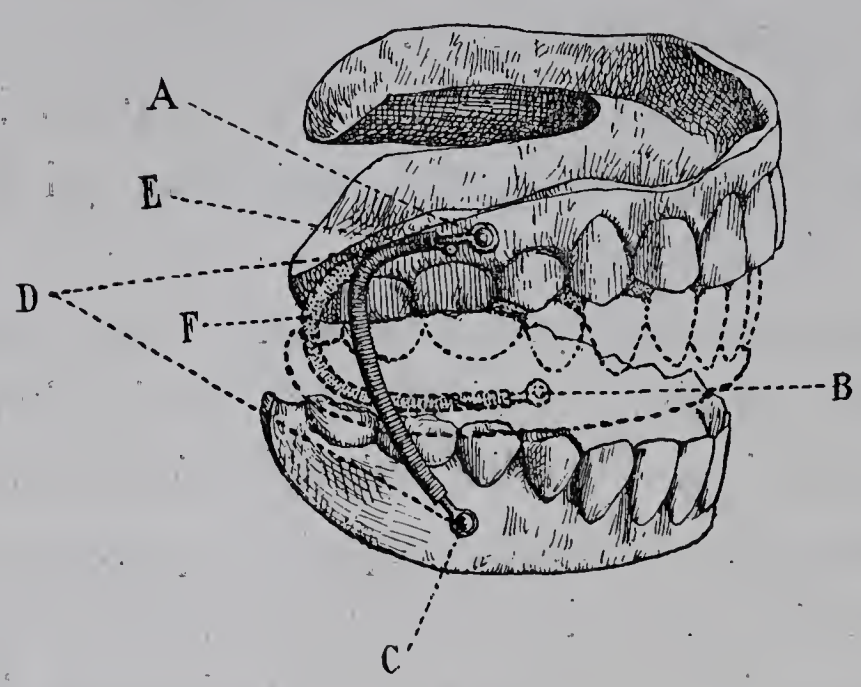

Fig. 11.

Si le porte-ressort A fixé à la pièce palatine, est arrêté dans le sens de son mouvement d'abaissement par le point d'arrêt E, au moment où il est parallèle à l'arcade dentaire, que va-t-il se passer, étant donné que le point B est mobile ?

Le ressort F, conservera sa courbure ordinaire quand la bouche sera fermée, position qui est représentée par la ligne pointillée de la figure 11. Quand elle s'ouvrira, le point B s'abaissera en C. Mais comme le point A est fixe, grâce au point d'arrêt E, il commandera la direction du ressort qui aura de la tendance à porter son extrémité B en C d'abord, puis dans la direction C. D.

Ceci se comprend facilement, car sa longueur étant limitée, le mouvement d'abaissement le sera également;

et alors il sera obligé de se redresser suivant la direction CD que nous venons d'indiquer.

Par ce mécanisme, toute la force du ressort sera concentrée dans cette direction et aura pour effet de porter la pièce inférieure en arrière et en haut.

Quelles sont maintenant les dimensions que l'on doit donner à l'appareil? Peut-on les évaluer d'une façon exacte?

En général, les résections du maxillaire inférieur se font pour des tumeurs plus ou moins bien limitées. Souvent, celles-ci paraissent ne s'étendre que jusque vers telle ou telle dent; puis pendant l'opération, le chirurgien s'aperçoit qu'elles poussent des prolongements de côté et d'autre : il est obligé d'enlever une portion du maxillaire notablement plus étendue qu'il ne croyait devoir le faire au premier abord. Si un appareil prothétique est construit au préalable suivant les dimensions présumées, on comprendra que, dans le cas que nous venons de signaler, il sera de la plus absolue inutilité. Force est donc d'adopter un moyen qui permette l'adaptation de l'appareil à toutes les éventualités qui pourraient survenir au cours de l'opération. Pour cela, comme nous l'avons déjà dit, nous construisons une pièce artificielle représentant tout le maxillaire.

Pour ce faire, nous nous aidons de mensurations faites soit sur la mâchoire inférieure, soit sur l'arcade alvéolaire supérieure, et en outre, nous prenons comme modèle un de ces os provenant d'un sujet approximativement du même âge que notre malade.

Ensuite, nous nous tenons prêt pendant l'opération à enlever de notre appareil tout ce que le chirurgien laissera du maxillaire dont il fait la résection.

Par ce moyen, on n'est jamais pris au dépourvu.

Ces considérations générales, applicables à tous les appareils prothétiques de la mâchoire inférieure, revenons au deuxième cas que nous avons envisagé dans ce chapitre et décrivons l'appareil qui lui convient.

Dans celui-ci, nous supposons qu'il ne reste de tout le maxillaire que le condyle et l'apophyse coronoïde, réunis par une partie de la branche montante du côté gauche. A droite, il ne reste que le condyle coupé à la hauteur de son col.

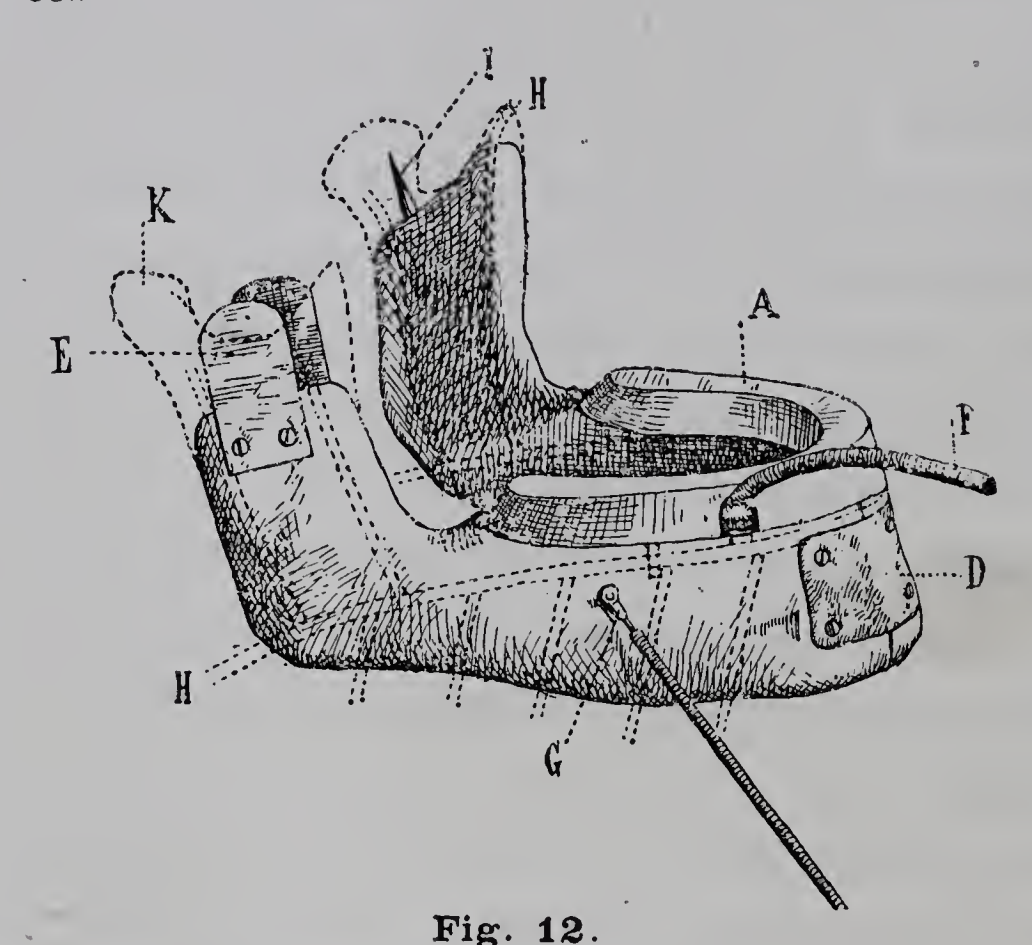

Fig. 12.

Un maxillaire entier, présentant à peu près les mêmes dimensions que celui qu'on va enlever, a été confectionné. Après l'opération, nous n'avons donc à retrancher que le

condyle à gauche, le condyle et l'apophyse coronoïde à droite. Ces parties sont indiquées en pointillé sur la figure 12.

L'appareil ainsi modifié est divisé en deux parties égales, au niveau de la symphyse du menton. Ces deux parties latérales sont réunies entre elles :

1° Par une plaque métallique quadrangulaire D (*fig.* 12), aux coins de laquelle sont placées des vis;

2° Par la pièce alvéolaire A qui vient s'implanter par deux goujons et par suite donne à la pièce une grande fixité.

Grâce à cette division, rien n'est plus simple que d'enlever et de remettre l'appareil.

En résumé, celui-ci se compose maintenant de deux parties, l'une répondant au bord alvéolaire, l'autre correspondant au corps de la mâchoire et aux portions enlevées des branches montantes. Nous n'avons pas à insister sur la disposition relative de ces deux parties : nous renvoyons sur ce point aux généralités du début de ce chapitre.

L'extrémité de la branche montante droite est munie de deux prolongements latéraux E dans lesquels vient s'enchâsser comme dans une mortaise, la partie osseuse restante du maxillaire. Elle est maintenue simplement par juxtaposition car, à cette hauteur, une vis serait difficile à retirer. Du reste, ces lames remplissent suffisamment le but que l'on se propose.

Pour maintenir la pièce en place, nous avons soin de relier l'appareil prothétique par des ressorts à une plaque palatine. On peut quelquefois remplacer les prolongements

latéraux par une pointe I fixée à l'extrémité de l'appareil et qui viendrait pénétrer dans le fragment osseux.

Dans l'appareil que nous venons de décrire, cette pointe servirait surtout à fixer le condyle, si l'on croyait ne pas devoir l'abandonner à lui-même. Il serait dificile de le maintenir autrement.

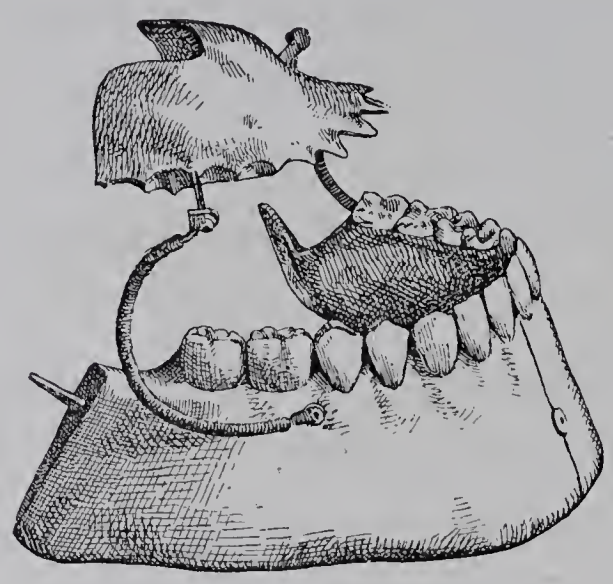

Fig. 13.

La figure 13 s'appliquant à un cas un peu différent, montre une autre disposition de la pointe qui doit pénétrer dans l'os. Nous devons ajouter qu'elle n'est applicable qu'au premier appareil et que dans le second, il faut toujours la remplacer par un prolongement interne, pour empêcher la rétraction en dedans.

Cette figure nous montre aussi la disposition des ressorts réunissant les deux pièces.

Dans une observation de nécrose, nous avons eu l'occasion de placer un appareil identique dans la sorte de gouttière périostique laissée par l'ablation du maxillaire nécrosé. Comme les fragments osseux restants étaient très petits, qu'ils n'avaient pas été déplacés par un trauma-

tisme quelconque, et en outre, qu'ils étaient maintenus en place par le périoste très épaissi, nous n'avons pas eu besoin de mettre de prolongement, ni de pointe à l'appareil qui a été placé dans la gouttière périostique (*fig. 14, obs. II*).

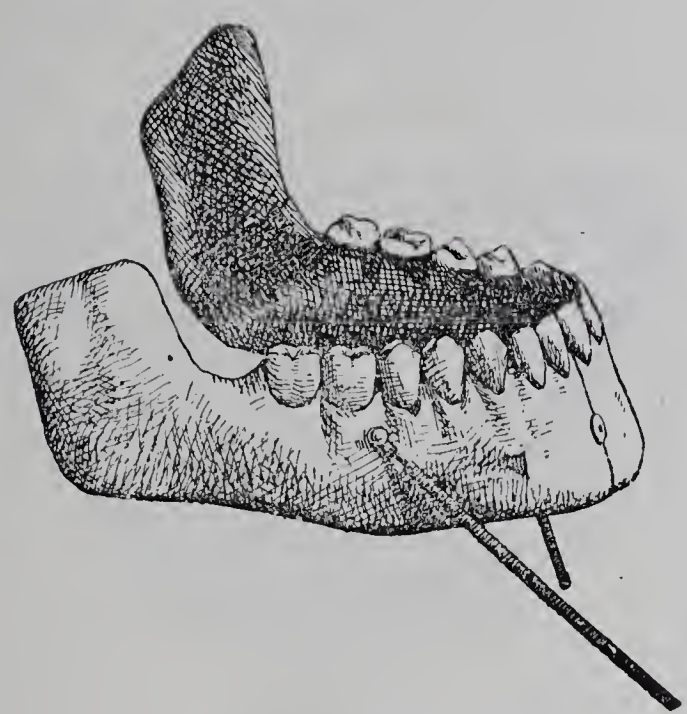

Fig. 14.

Une pièce palatine munie de ressorts a suffi pour maintenir en place cette prothèse. Toutefois, comme les ressorts ont de la tendance à repousser l'appareil en avant, nous plaçons à la pièce palatine un point d'arrêt qui immobilise le porte-ressort dans une position horizontale. Comme dans cette disposition, celui-ci est dirigé en arrière, lorsqu'il tend à se redresser, il abaisse la pièce, tout en l'attirant en arrière par le mécanisme que nous avons exposé.

Cette pièce artificielle comprenant presque tout le maxillaire inférieur, n'est destinée qu'à remplacer provisoirement la mâchoire absente, et à diriger l'ossification

périostique de façon à ce que celle-ci prenne une forme régulière.

En un mot, dans ce cas, l'appareil prothétique joue, par rapport à cette ossification, le même rôle que celui que l'on voit remplir par le cartilage de Meckel dans l'ossification première de la mâchoire inférieure, pendant la période embryonnaire.

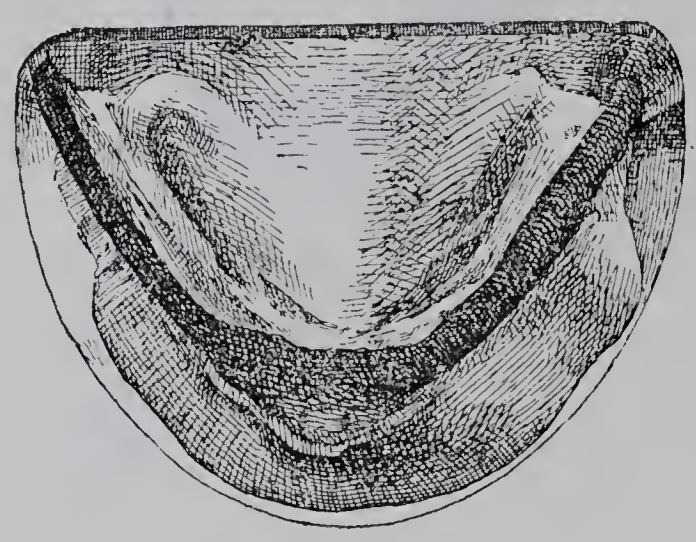

Fig. 15.

Dans ces circonstances, il faudra des modifications successives d'appareils, comme nous le verrons dans l'observation II. En effet, à mesure qu'il se formera de l'os périostique, nous devrons réduire les dimensions de l'appareil, en enlever une partie de côté et d'autre, jusqu'à ce que l'ossification secondaire étant terminée et tenant lieu de presque toute la partie de la pièce qui correspond au corps du maxillaire, nous ne laissions plus qu'une prothèse représentant en hauteur le bord alvéolaire muni de ses dents. A ce moment, le maxillaire nouveau présente à sa partie supérieure une gouttière (*fig. 15*) que vient recouvrir la partie inférieure de la pièce prothétique remaniée. Celle-ci est simplement main-

tenue à l'aide de ressorts, comme si c'était un dentier ordinaire.

Inutile de dire que, dans les premiers appareils, existe un système de canalisation permettant des irrigations antiseptiques.

Le troisième cas que nous ayons à envisager, est celui dans lequel une partie seulement, ou la totalité de la branche horizontale du maxillaire aura été enlevée (*fig. 16*).

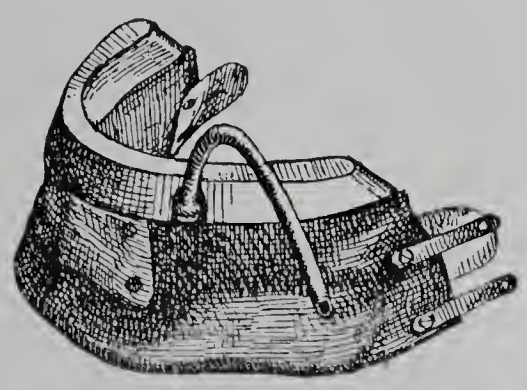

Fig. 16.

Nous construisons d'avance, suivant la règle émise précédemment, un segment de maxillaire toujours plus considérable que celui qui doit être enlevé. Lorsque le chirurgien a réséqué toutes les parties malades de l'os, nous réduisons notre appareil d'après ce qui a été respecté ; mais, d'une façon générale, nous laissons à notre pièce un volume un peu supérieur à la partie osseuse enlevée.

L'appareil est mis en place ; il porte à ses deux extrémités externes des prolongements métalliques par lesquels il va être fixé intimement au maxillaire osseux par des vis en platine ou en acier étamé. Il est bien entendu que les lamelles métalliques sont fixées, soit sur la pièce prothétique, soit sur le maxillaire osseux, à la partie qui

correspond au corps de l'os. A ce niveau, il faudra se garder de faire pénétrer les vis dans le canal dentaire, ou d'intéresser un filet nerveux ; c'est, en effet, pour n'avoir pas pris cette précaution, que nous avons été obligé d'enlever notre appareil rendu intolérable par la douleur qu'il provoquait (*obs. VI*).

Comme nous l'avons déjà dit, la face interne des deux extrémités du corps de l'appareil est munie d'un prolongement qui vient s'appuyer contre la face interne de ce qui reste du maxillaire et par suite l'empêche de se rapprocher de la partie médiane de la cavité buccale.

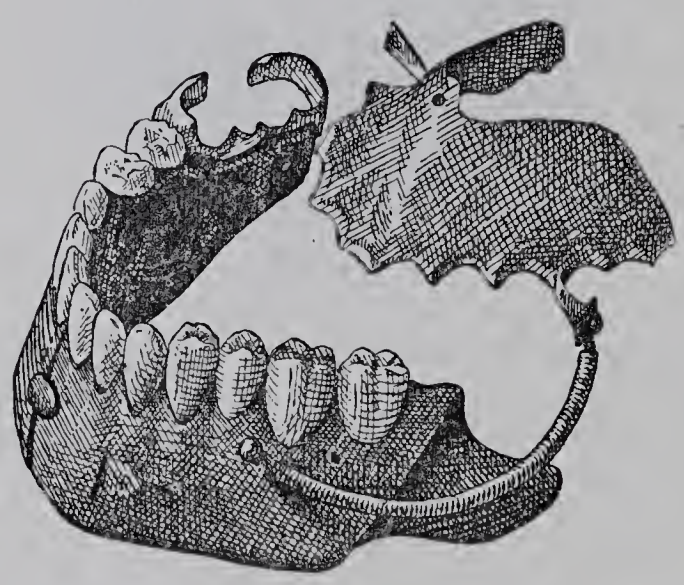

Fig. 17.

Dans certains cas, quand les parties restantes du maxillaire osseux présentent des dents en bon état, on peut faire partir des crochets de la pièce artificielle, crochets qui entourent les dents, et par ce moyen, fixeront l'appareil de la façon la plus solide. Ceux-ci trouveront surtout leur application dans la pièce définitive dont nous allons maintenant nous occcuper. Celle-ci devra présenter des dimensions à peu près analogues à celles de la pre-

mière. Le rebord alvéolaire et le corps de l'os ne forment plus qu'une seule pièce, munie de dents.

Si, comme dans la figure 17, il existe du côté droit des dents saines, des crochets seront suffisants pour maintenir la pièce en place en ce point ; mais du côté opposé, nous serons obligés de nous servir d'un ressort et d'employer un prolongement interne, destiné à conserver dans la position laissée pour le premier appareil, le fragment correspondant. Dans ces conditions, l'appareil définitif peut être facilement enlevé et nettoyé. D'autre part, le malade n'éprouvera pas de difficultés à le remettre en place.

Nous répétons ici, encore une fois, car c'est d'une importance capitale, qu'il doit s'écouler le moins de temps possible entre l'enlèvement du premier appareil et la pose du second, à cause de la rapidité avec laquelle se font les rétractions cicatricielles. Nous n'en donnerons pour preuve que l'observation IX où nous avons dû, par un appareil spécial, ramener les fragments à leur place normale (*fig. 18*).

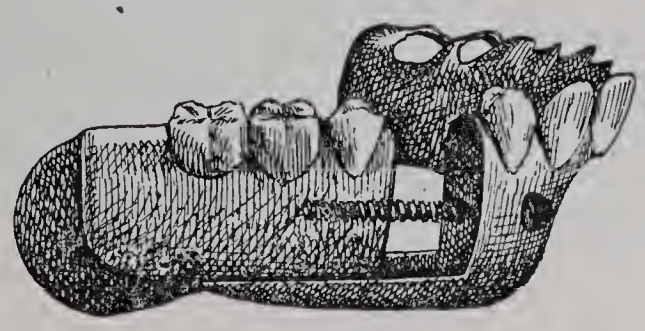

Fig. 18.

Cet appareil était constitué par deux pièces, dont la postérieure commandée par une vis, venait s'allonger en glissant sur la partie inférieure de l'autre.

Par ce moyen, on récupéra rapidement l'écartement nécessaire.

Pour une malade, à laquelle on devait pratiquer la résection de tout le corps du maxillaire inférieur, comme le trait de scie devait passer en arrière des dents de sagesse, nous avons imaginé l'appareil représenté par la figure 19, destiné à remplir le rôle d'appareil primitif et définitif. Une pièce B devait être fixée par ses prolongements à chacun des fragments osseux. De la partie centrale de celle-ci partait un gougeon muni d'un trou devant pénétrer dans une ouverture ménagée aux extrémités du corps du maxillaire artificiel. Le pivot de la dent A, en s'enfonçant devait traverser le goujon de la pièce B et maintenir solidement l'ensemble de l'appareil.

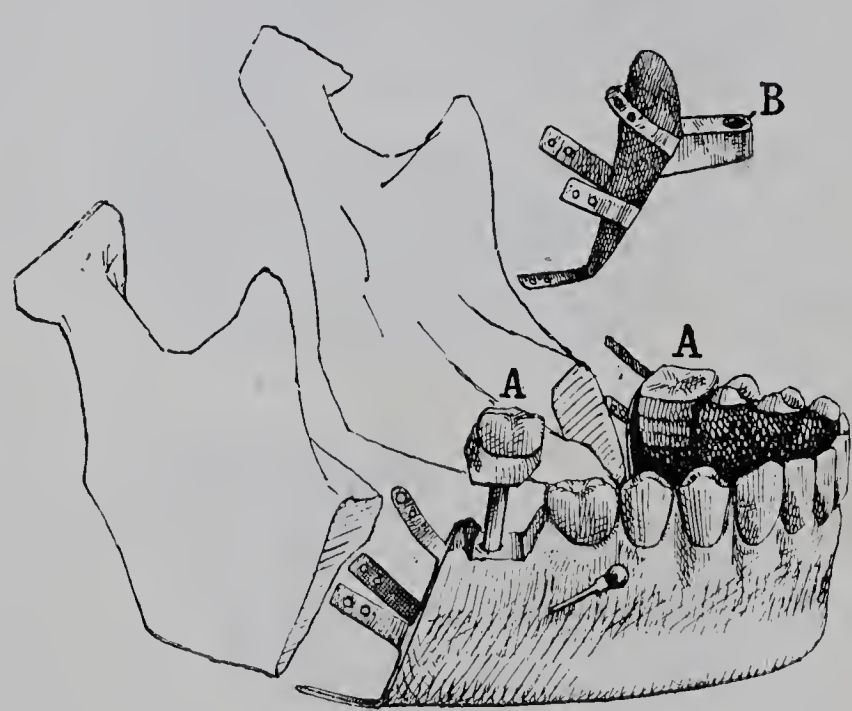

Fig. 19.

Cette malade mourut avant l'opération. Nous n'avons donc pu le lui appliquer, mais nous croyons qu'il n'aurait rempli qu'imparfaitement le rôle de pièce définitive. Très

probablement, au bout d'un certain temps, la partie fixée à l'os se serait mobilisée et n'aurait plus été maintenue que par les ressorts.

Nous nous étions basé, pour espérer le maintien en place de l'appareil, sur la solidité des vis que nous venions d'enlever à grand peine chez un de nos malades, tellement le tissu osseux s'était condensé autour d'elle. Après d'autres observations, nous avons vu qu'il n'en était pas toujours ainsi.

Enfin, dans le dernier cas que nous ayons à envisager, la branche montante et la totalité ou une partie de la branche horizontale correspondante à été enlevée.

Fig. 20.

Nous appliquons alors un appareil ainsi constitué : l'extrémité qui va se fixer à la partie correspondante du corps de la mâchoire ressemble à ce que nous avons décrit déjà. Il présente à sa face externe une plaque métal-

lique avec vis, et à sa face interne un simple prolongement ; mais son autre extrémité se termine, comme dans un maxillaire ordinaire, par un condyle artificiel qui vient se placer dans la cavité glénoïde. Toutefois, comme cette pièce un peu volumineuse a besoin d'être fortement maintenue en place, nous ajoutons un recouvrement métallique, partant de l'appareil prothétique et emboîtant toutes les dents restantes du côté opposé. De cette façon, l'appareil ne peut faire aucun mouvement (*fig. 20*).

Un ressort avec arrêt, fixé à la plaque palatine et réunissant les deux pièces du côté réséqué, favorise les mouvements d'abaissement tout en attirant la pièce en arrière et en haut.

Pour assurer la fixité de l'appareil définitif, nous nous servons simplement d'un prolongement interne, de même nature que le reste de l'appareil. Celui-ci vient contourner les dents restantes en envoyant des lames ou crochets dans leurs interstices. Nous assurons encore son maintien en place, en conservant le ressort avec arrêt du côté où a porté la résection.

Jusqu'à présent, nous n'avons pas assez insisté sur les déformations tardives dans les résections des maxillaires en général, et du maxillaire inférieur en particulier. Actuellement, nous voulons appeler l'attention sur une dépression qui se forme en bas et en avant de l'oreille et dont le mécanisme n'a pas encore été étudié.

On a bien dit (Préterre) qu'une déformation de ce genre était consécutive au rapprochement des deux fragments. Ceci est parfaitement vrai. Ce rapprochement des frag-

ments en est même la seule cause pour les résections du maxillaire inférieur, où la prothèse immédiate n'est pas appliquée et où la cicatrisation se fait librement. Toutefois la déformation porte généralement plus bas que dans les résections où notre méthode est employée.

Dans les déformations consécutives à notre système de prothèse, ce sont d'autres facteurs qui interviennent.

Lorsque les prolongements situés des deux côtés de l'appareil et qui maintiennent les fragments écartés, ne vont pas jusqu'aux angles de la mâchoire ou à la partie la plus postérieure des fragments, les bords postérieurs de ceux-ci s'inclinent en dedans, tandis que les antérieurs sont repoussés en dehors. Il se produit ainsi un mouvement de rotation qui fait saillir en dehors l'extrémité antérieure du fragment aux dépens du postérieur qui est porté en dedans. Cette rotation sur un axe vertical, nous semble une des causes de la dépression que nous venons de signaler.

D'autre part, si les prolongements de la pièce artificielle vont jusqu'à la partie postérieure du fragment, mais que rien dans la pièce n'empêche celui-ci d'être attiré en avant, la bride cicatricielle qui réunit les deux fragments par dessous l'appareil continue à se rétracter et attire précisément ce fragment dans la direction que nous venons d'indiquer.

Consécutivement, le rudiment de la branche montante se déplace et laisse derrière lui le même vide, peut-être plus accentué encore, que nous avons signalé plus haut. En même temps, seule, la partie antérieure du menton se rétrécit, car les fragments attirés en avant, sont néan-

moins maintenus écartés en arrière par la partie la plus large de l'ellipse de l'appareil, ce qui a pour effet de donner une forme plus pointue à cette partie de la face.

Un autre déplacement qui a peut-être moins d'importance, mais qu'il faut combattre, est celui qui résulte de la déviation du fragment le plus long, vers le fragment le plus court, lorsque le malade ouvre la bouche et cela malgré l'appareil.

Admettons que la résection de la moitié du fer à cheval ait porté sur la partie droite. Dans ce cas, si le malade ouvre la bouche, le fragment gauche se portera à droite et fera dévier le menton de ce côté, lorsqu'il exécutera des mouvements d'abaissement.

Pour éviter ce mouvement de latéralité, qui est fort disgracieux, il faut que l'abaissement de la mâchoire soit guidé par le maxillaire supérieur au moyen d'un appareil, et par un procédé que nous avons décrit en détail dans l'observation IV, (*fig. 21*).

Fig. 21.

Dans certains cas, quand une portion du masséter reste adhérente aux fragments, et que ceux-ci sont dépourvus

de dents, le muscle les attire en haut, dès que les vis qui fixaient intimément l'appareil prothétique ont été enlevées; c'est-à-dire à partir de la pose de la pièce définitive. Alors, au lieu d'un simple prolongement, terminant l'appareil, nous plaçons une véritable gouttière enchassant complètement le fragment osseux qui a de la tendance à se déplacer (*fig.* 22).



Fig. 22.

Par ce moyen, non seulement il ne peut être porté en dehors, en dedans ou en avant, mais encore il lui est impossible de s'élever, comme cela est relaté dans l'observation X.

D'après la description que nous venons de faire, on voit que nous avons utilisé tous les moyens en notre pouvoir pour donner de la fixité à nos appareils. Comme les lames métalliques sont bien supportées, nous en avons usé largement, ainsi que des prolongements en caoutchouc dans la pièce définitive.

Chaque fois qu'il restait des dents à l'un ou l'autre des fragments osseux, nous les avons utilisées pour y placer des crochets et des lames passant dans l'interstice de celles-ci.

Quant aux ressorts, ce sont eux qui nous fournissent

le moyen le plus sûr de maintenir l'appareil en place, tout en servant à l'abaissement du maxillaire, c'est-à-dire à l'ouverture de la bouche. Leur concours nous est surtout précieux chez les enfants, où l'on ne peut presque jamais prendre de point d'appui sur les dents, à cause de la deuxième dentition qui vient modifier la disposition des arcades dentaires.

Dans les appareils volumineux, comprenant, outre le fer à cheval, une partie de la branche montante, ces ressorts nous sont aussi d'un grand secours, à cause de leur double et même triple mouvement.

La plaque palatine, de son côté, tout en étant indispensable pour la pose des ressorts, est aussi une garantie contre les déformations tardives de la mâchoire supérieure.

Le point où l'on devra placer le ressort, variera selon la perte de substance. Lorsque la résection a laissé un fragment un peu long, sur lequel l'appareil peut prendre un point d'appui suffisant pour déterminer l'ensemble des mouvements d'ouverture de la bouche, il faudra placer le ressort surtout en arrière, car il n'aura pour but que de refouler l'appareil dans cette direction.

Il est bien entendu qu'il doit être fixé à la pièce palatine dans une position horizontale. Au contraire, lorsque tout le corps de l'os manque et que, par suite, l'appareil ne peut prendre un point d'appui sur la branche horizontale, il faut placer ces ressorts un peu en avant, près des canines, pour faciliter l'abaissement.

Une des conditions les plus importantes que doit

remplir notre appareil, et nous l'avons réservée pour la fin de ces considérations, en raison même de son importance, est la possibilité d'établir une antisepsie rigoureuse par des lavages allant atteindre toutes les surfaces cruentuées, et pouvant être pratiquée facilement.

Dans nos premiers appareils, nous n'avons pas employé les modifications que nous avons été amené à établir par suite des progrès de l'antisepsie ; nous voulons parler d'un système de canalisation renfermé dans l'intérieur de l'appareil, et, allant aboutir à un grand nombre d'orifices s'ouvrant sur les bords et les faces de la pièce artificielle. Ce système de canalisation est mis en communication avec un tube de caoutchouc placé sur les parties latérales de la pièce, et sortant même de la cavité buccale (*fig.* 23).

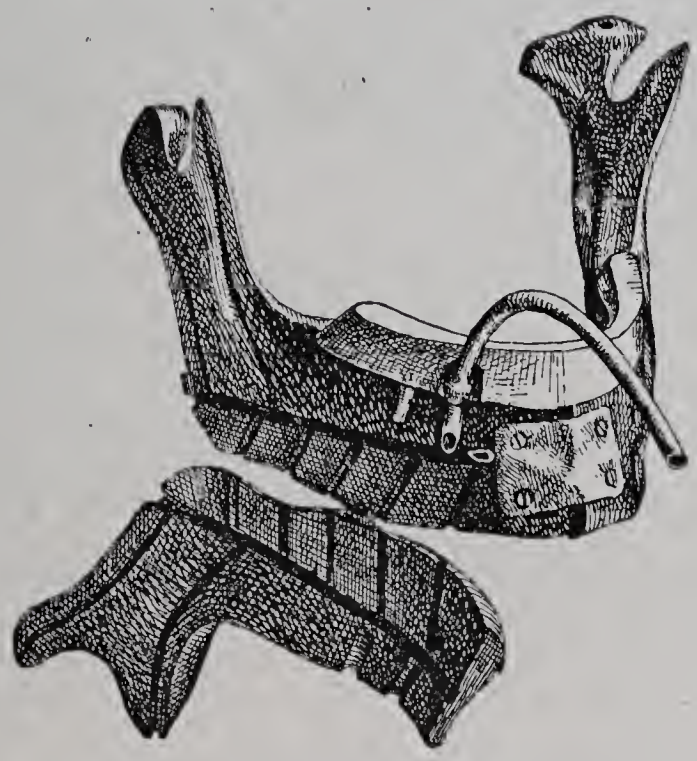

Fig. 23.

La fig. 23 représente un maxillaire artificiel dont on a mis à découvert les canaux qui distribuent le liquide antiseptique.

Il a parfois l'inconvénient de provoquer la salivation qui s'écoule alors le long de ses parois ; mais ceci dispa-

rait, lorsque la suppuration a cessé et que l'on enlève ce tube pour placer la pièce alvéolaire munie de dents.

Dans ces conditions, les lavages se font avec la plus grande facilité ; pour assurer leur régularité, on pourra même les confier au malade lui-même qui les répètera toutes les deux heures et même toutes les heures, si cela est nécessaire.

Grâce à cette précaution, on verra la suppuration presque réduite à néant, et dans le cas où elle surviendrait, elle ne causerait pas d'accidents fébriles ou autres, car la résorption ne pourrait avoir lieu, les matériaux septiques étant, à chaque instant, balayés par une irrigation antiseptique.

Tels sont les appareils que nous avons imaginés pour les résections du maxillaire inférieur. On voit qu'ils répondent aux divers cas qui peuvent se présenter.

CHAPITRE V

Maxillaire inférieur. — Construction des appareils.

Sommaire : Appareil provisoire. Moyens d'obtenir ses dimensions : moulage du maxillaire naturel de même volume, mensuration de l'arcade dentaire supérieure.

Moulage en cire. Moyens d'obtenir les canaux à irrigation, dans l'épaisseur de l'appareil. Leur disposition.

Mise en mouffle. Particularités que doit présenter cette opération. Construction des plaques latérales.

Appareil définitif.

Caractérisé par sa mobilité et son absence de canaux à irrigations.

Pas de divisions horizontales. Coloration.

Les détails techniques de la construction de nos appareils, présentent un certain nombre de points communs avec la construction de tous les appareils prothétiques dentaires. Nous passerons ceux-ci complètement sous silence, en renvoyant le lecteur aux ouvrages spéciaux, où cette question est étudiée à fond.

Mais à côté, nous devons signaler certains détails originaux qui sont peu ou pas connus, et qui constituent cependant des avantages incontestables sur les procédés employés couramment.

PREMIER APPAREIL, OU APPAREIL PROVISOIRE

Prise des empreintes. — Sous ce nom, nous ne comprenons pas tout à fait l'opération que l'on désigne dans le sens propre de ce mot. Nous ne pouvons, en effet, prendre l'empreinte d'une partie qui n'est pas encore

mise à découvert. Ainsi dans le cas qui nous occupe, la prise des empreintes consiste en une série de mesures propres à nous donner approximativement la forme de l'appareil qui doit remplacer la portion osseuse enlevée.

Nous commençons par prendre cette forme, sur un maxillaire naturel, ayant sensiblement le même volume que celui du malade. En mesurant la largeur de l'arcade dentaire supérieure du malade, et la hauteur de la partie saine de son maxillaire inférieur, on obtient des données suffisantes pour la construction du premier appareil.

Moulage en cire. — Sur ces mesures, nous confectionnons en cire le maxillaire choisi comme type et de la grandeur voulue. Toutefois, comme nous l'avons déjà dit, nous comprenons dans notre moulage une partie toujours plus considérable, que celle qui est destinée à être enlevée.

Prenons, comme exemple, la fabrication d'un appareil concernant le maxillaire tout entier. Il nous sera toujours facile de le diminuer, lorsque nous n'en aurons qu'une partie à utiliser.

Nous commençons par faire un moule du maxillaire naturel qui a été choisi comme représentant les dimensions approximatives de l'os à enlever. Ce moule est construit en plusieurs pièces. De cette façon, on peut facilement sortir le maxillaire osseux sans détériorer le moule. Nous obtenons alors ce qu'on appelle le moule en creux, en rassemblant les différentes pièces que nous venons de signaler.

Nous coulons dans celui-ci de la cire qui, une fois

refroidie, donne un maxillaire exactement semblable au naturel. Mais comme il n'a qu'une ressemblance approximative avec celui que l'on doit enlever, on le modifie suivant les besoins, ce qui est toujours facile, à cause de la malléabilité de la cire ; c'est ainsi que nous transformons en un bord uni, le rebord alvéolaire qui, par suite du moulage, se trouve muni de dents.

Nous séparons celui-ci horizontalement avec une spatule en acier que nous avons préalablement chauffée.

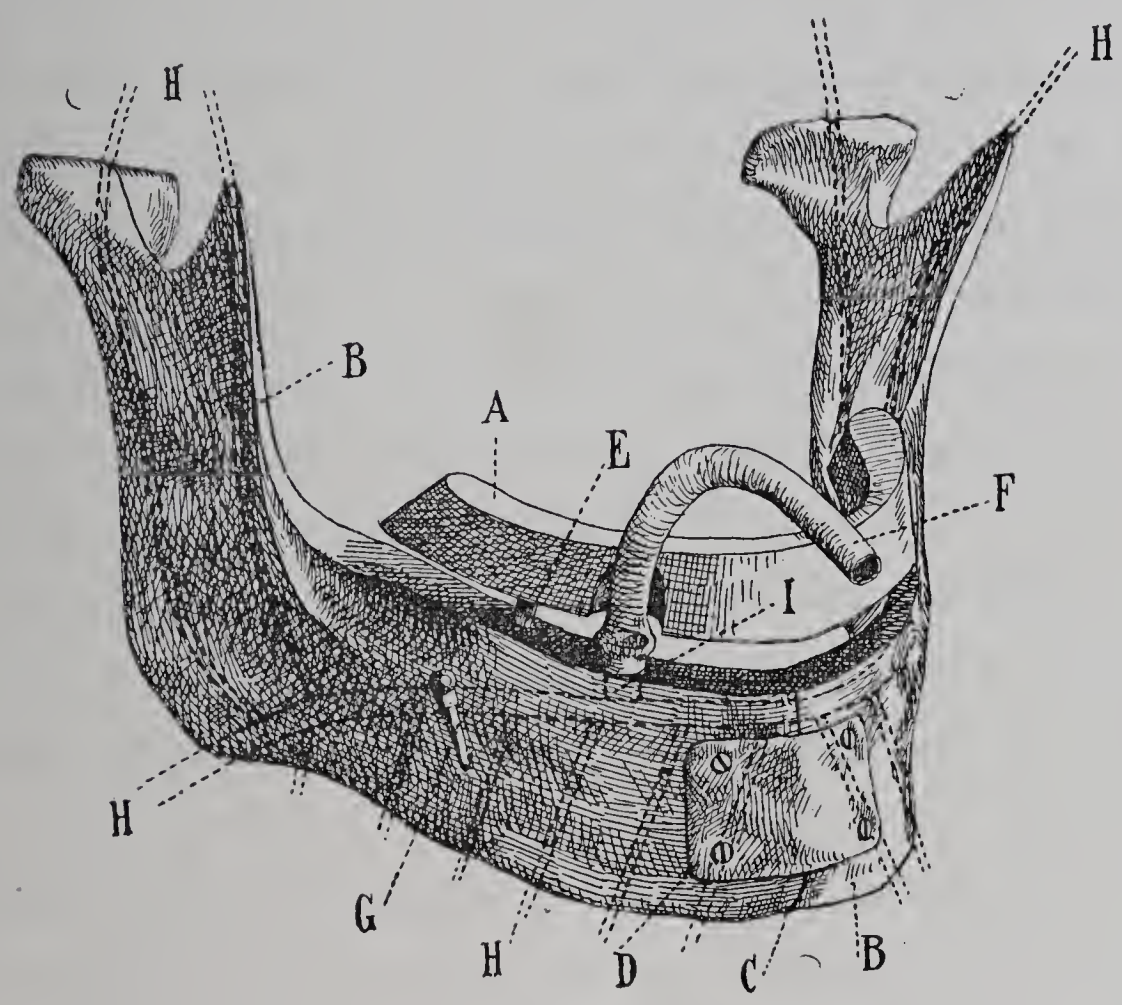

Fig. 24.

Nous avons ainsi deux pièces ; l'une représentant le rebord alvéolaire, et l'autre le corps de l'os et les branches montantes.

C'est dans cette dernière que devront être ménagés les canaux destinés à l'irrigation de la plaie et des surfaces cruentées. Pour les obtenir, nous plaçons dans l'épaisseur de la cire, un tube en zinc qui vient ressortir aux deux extrémités de la pièce, et qu'il déborde de deux centimètres environ.

Ces deux centimètres de tube doivent être noyés dans le plâtre. Ils ont pour fonction de maintenir dans une position fixe, le tube tout entier pendant l'enlèvement de la cire et son remplacement par du caoutchouc.

Au niveau des branches montantes, on voit partir du tube central deux prolongements verticaux, également tubulaires, qui vont aussi émerger de deux centimètres dans le même but, aux extrémités du condyle et de l'apophyse coronoïde.

La figure 24 montre le trajet que suivent le tube et ses annexes H destinés à former des canaux à irrigation dans l'intérieur de la pièce. Ils ont leur point d'émergence à la partie la plus déclive, c'est-à-dire aux angles de la mâchoire, et de là remontent dans les parties les plus élevées, constituées par le rebord alvéolaire et les branches montantes.

Ce tube en zinc est garni à l'intérieur de blanc d'Espagne, pour empêcher que le caoutchouc en se vulcanisant, ne pénètre dans son intérieur par quelque fissure méconnue, ce qui obstruerait ce canal et empêcherait la possibilité des irrigations.

Mise en moufle. — La pièce étant ainsi préparée, on fait la mise en moufle. Nous n'avons pas l'intention de

nous appesantir sur les différents temps de cette opération bien connue des spécialistes, et bien exposée dans les traités de prothèse dentaire. Nous dirons seulement, qu'étant donnée l'épaisseur de la pièce, si l'on bourrait le caoutchouc comme pour les appareils ordinaires, celle-ci serait certainement poreuse.

Pour éviter cet inconvénient, on prend des morceaux de caoutchouc déjà durci, que l'on nettoie avec le plus grand soin, pour qu'ils puissent se souder intimement avec celui qui doit subir la vulcanisation. On en fait pénétrer le plus possible, pour diminuer la quantité à vulcaniser et par suite, la porosité de l'appareil. On évite encore cet inconvénient en prenant soin pendant le bourrage du caoutchouc, de ne pas laisser d'air entre les feuilles à mesure qu'on les place dans le moufle, puis en vulcanisant pendant quatre à cinq heures à 145 degrés. Le moufle étant préparé, on le met dans la machine à vulcaniser.

Comme ces pièces ont généralement de grandes dimensions et qu'elles sont placées dans des moufles volumineux, (1) contenant beaucoup de plâtre, la partie centrale est longue à atteindre le degré de chaleur nécessaire à la vulcanisation. Aussi, faut-il conduire cette opération avec un soin tout particulier, et veiller à ce que la température s'établisse très lentement. Il faut attendre une heure pour que celle-ci atteigne 145 degrés, point qui ne doit pas être dépassé et qui doit être maintenu pendant trois à quatre heures.

(1) Ces moufles sont décrits à la fin de ce travail.

Une fois la vulcanisation terminée, il faut laisser descendre la température lentement, ou mieux encore, laisser refroidir le moufle dans la machine à vulcaniser. Nous avons alors une pièce durcie. On la répare comme une pièce ordinaire ; puis, comme son volume est trop considérable pour pouvoir être introduite et surtout retirée de la bouche, nous la divisons en deux par un trait de scie, au niveau de la symphyse mentonnière.

C'est à ce moment, généralement, que nous enlevons le tube de zinc. Pour cela, nous plaçons notre pièce dans de l'eau aiguisée par de l'acide sulfurique qui dissout le zinc et le blanc d'Espagne. A la suite de cette dissolution, il reste dans l'intérieur de notre appareil un canal ayant la même forme et le même volume que les tubes que nous y avions placés.

Pour réunir ensuite ces deux segments de façon à ce qu'ils puissent être solidement unis entre eux et en même temps facilement séparables, avant de mettre en moufle, nous avions placé à la partie médiane et à la face externe de la pièce, une plaque en acier étamé, fig. 24 D, préalablement estampée à ce niveau, puis enchassée dans la cire et vulcanisée en même temps que le reste de l'appareil.

Nous devons ajouter que chaque coin de la plaque est perforé, pour permettre le passage des vis, et embouti pour empêcher que leur tête ne fasse saillie extérieurement, ce qui pourrait blesser les parties molles voisines.

Cette plaque avait été enlevée, avant la séparation de la pièce par le trait de scie et son empreinte était restée.

La pièce terminée, on n'a donc plus qu'à la placer de nouveau dans son empreinte et à la fixer de chaque côté par des vis noyées dans l'épaisseur de l'appareil. Au moment où nous avons divisé la pièce en deux, par un trait de scie vertical, nous avons forcément séparé le canal à irrigation ; aussi, pour rétablir sa continuité, nous plaçons un tube métallique, qui réunit ses deux extrémités et en même temps aide au maintien des deux parties de la pièce.

A la partie supérieure de celle-ci, dans un point qui correspond à peu près à l'une des canines, dans l'endroit où le tube à irrigation est le plus rapproché du rebord alvéolaire, nous plaçons un petit tube métallique légèrement oblique de haut en bas et de dehors en dedans (*fig.* 24 I.) son extrémité inférieure pénètre dans la pièce et correspond au canal ménagé dans son épaisseur. A son extrémité libre viendra s'adapter le tube de caoutchouc qui doit émerger de la bouche et faciliter les irrigations.

Sur le bord inférieur du corps de l'appareil, nons pratiquons, à l'aide du foret, une série de trous correspondant avec le canal intérieur F ; c'est par ces orifices que les surfaces cruentées correspondantes recevront les lavages antiseptiques. On peut également avoir des orifices analogues à ceux que donne le foret, en faisant partir du tube central des fils de zinc qui s'y implanteraient perpendiculairement à leur direction pour aller dans les divers points de l'appareil. Ceux-ci, après leur dissolution, formeront le complément de la canalisation.

Quant au rebord alvéolaire, il est mis en moule de la même façon que le corps de la pièce ; étant donnée son épaisseur, il réclame les mêmes soins. Toutefois on ne le divise pas sur la ligne médiane. Sur une de ses parties latérale et antérieure, il est légèrement échancré pour laisser passer le tube à irrigation. Il se fixe à la pièce inférieure par deux petits gougeons qui pénètrent à frottement doux dans cette partie de l'appareil, et contribuent encore à la solidité des deux pièces inférieures.

Le rebord alvéolaire est fait tout entier en caoutchouc, pour permettre les modifications que nécessite sa coaptation à l'arcade dentaire supérieure. Au bout de quelques jours, on peut facilement remplacer ce rebord alvéolaire par un autre muni de dents, qui donne au malade un aspect plus naturel.

Dans certains cas, le premier appareil reste longtemps en place, alors même que la cicatrisation est complète, pour retenir les parties molles dans leur situation respective.

Dans ces circonstances, les canaux à irrigation sont inutiles ; on peut alors les obstruer en y injectant un peu de cire iodoformée.

Dans d'autres cas également, on peut se passer complètement de ces canaux. C'est, par exemple, lorsqu'on est assuré que les lavages seront faits rigoureusement et avec une canule assez fine pour pouvoir pénétrer un peu partout, même dans les moindres interstices, et surtout lorsque la résection a porté seulement sur les parties antérieures du maxillaire.

La description que nous venons de faire, s'applique indistinctement à la fabrication de tous les appareils, qu'ils soient complets ou partiels. Il n'y a absolument que les points d'attache qui diffèrent.

Ceux-ci sont, d'une part, les ressorts et les crochets qui entrent dans la fabrication des pièces ordinaires, et d'autre part, les plaques en acier qui viennent se fixer aux os.

Ces plaques sont faites en tôle d'acier que l'on a étamée, ou en platine. Celles qui sont destinées au côté interne sont plus larges. Elles ont habituellement une largeur d'un centimètre et demi, sur deux et demi de longueur.

Leur épaisseur varie de cinq à six dixièmes de millimètre. Fixées par l'une de leurs extrémités à l'appareil, elles restent libres de l'autre.

Les plaques externes sont beaucoup plus étroites : aussi le plus souvent, on en place deux (*fig.* 25).

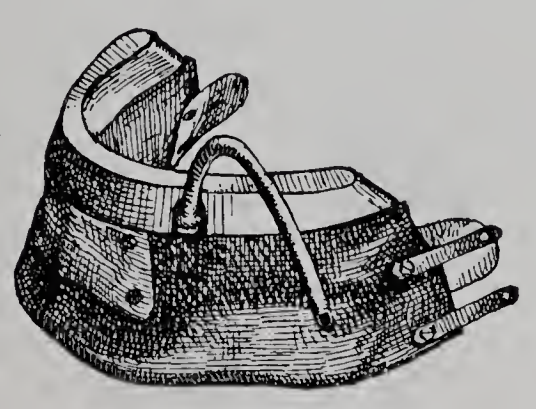

Fig. 25.

D'autre part, elles doivent être fixées sur l'appareil et sur l'os ; il faut donc qu'on puisse choisir leur point de fixation.

Ces plaques n'ont que trois millimètres de largeur, sur deux centimètres de longueur. A chacune de leurs extrémités, elles sont percées d'un trou destiné au passage de la vis qui doit les fixer à l'os et à l'appareil. Elles sont en platine, et quoique de dimensions très petites, elles doivent être néanmoins très solides. Le platine est le métal de choix à tous les points de vue. Les vis elles-mêmes peuvent être faites avec ce métal ou simplement avec de l'acier étamé.

Nos appareils subissent encore une modification assez sensible dans leurs points d'attache lorsqu'ils doivent s'adapter à des fragments osseux munis de dents.

Voici alors, comment nous procédons : Nous adaptons à la partie postérieure de la pièce ou corps de l'os, une lame métallique portant à ses deux extrémités un ou deux crochets destinés à se fixer à des dents que nous savons ne devoir pas être enlevées (*fig. 26*).

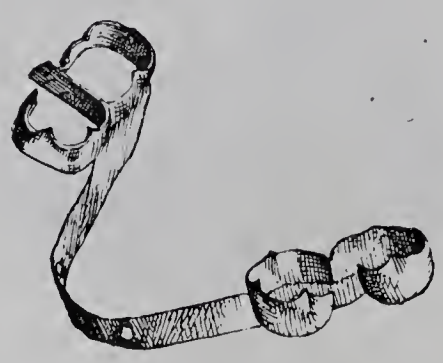

Fig. 26.

De cette façon, nous n'avons qu'à retrancher, au moment de l'opération, ce qui est nécessaire de cette partie

confectionnée préalablement, sans rien modifier de la lame supportant les crochets, car quelles que soient les dimensions de la perte de substance, elle viendra toujours se fixer aux dents restantes.

Malgré les crochets, nous maintenons toujours le même système de prolongements destinés à fixer l'appareil aux fragments osseux (*fig. 27*).

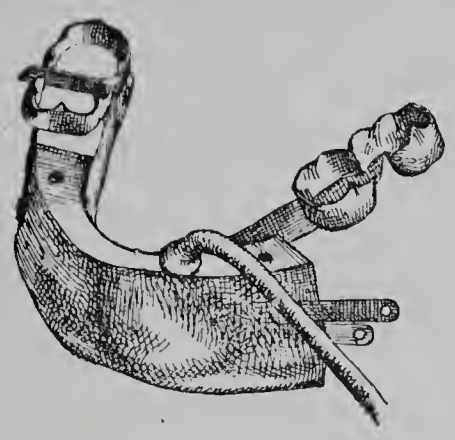

Fig. 27.

Mais lorsque la cicatrisation est suffisamment avancée, et qu'on n'a plus à craindre le déplacement de l'appareil, on peut supprimer ces moyens d'attache, et replacer le même appareil comme pièce définitive, après avoir ajouté des dents au rebord alvéolaire toujours mobile.

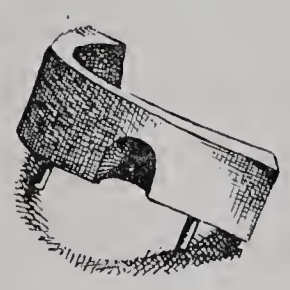

Fig. 28.

La figure 28 représente le rebord alvéolaire en caoutchouc, pouvant être modifié selon les besoins de l'articulation.

La figure 29 montre ce même rebord muni de dents, et qui doit être substitué au précédent dès que l'état du malade le permet.

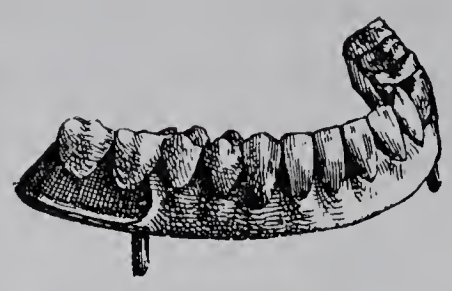

Fig. 29.

C'est principalement dans les appareils de ce genre qu'il est facile de faire servir le premier comme définitif, du moins pour un temps assez long.

DEUXIÈME APPAREIL, OU APPAREIL DÉFINITIF

La construction du deuxième appareil, qu'il comprenne tout le maxillaire ou une partie seulement, présente moins de difficulté que le premier. Il doit avoir les mêmes dimensions que celui-ci : aussi, dès que la pièce primitive a subi toutes les modifications nécessaires à son adaptation, et qu'elle n'a plus qu'à être mise en place, nous avons soin de la présenter au moule qui a servi à sa construction et là, nous marquons des points de repère qui nous serviront pour la construction de l'appareil définitif.

Ces points de repère nous donnent les dimensions que doit avoir notre appareil ; mais la cicatrisation ayant un peu mo-

difié le plancher buccal, nous sommes obligé de reprendre une empreinte ce qui peut présenter quelques difficultés. En effet, après l'enlèvement du premier appareil, les fragments n'étant plus soutenus, se rapprochent lorsqu'on fait ouvrir la bouche pour introduire le porte empreinte. Dans ces conditions on retire une empreinte qui représente la mâchoire inférieure mais notablement rétrécie : nous avons dû imaginer l'appareil suivant pour maintenir les fragments dans la position qu'ils doivent occuper (*fig. 30*).

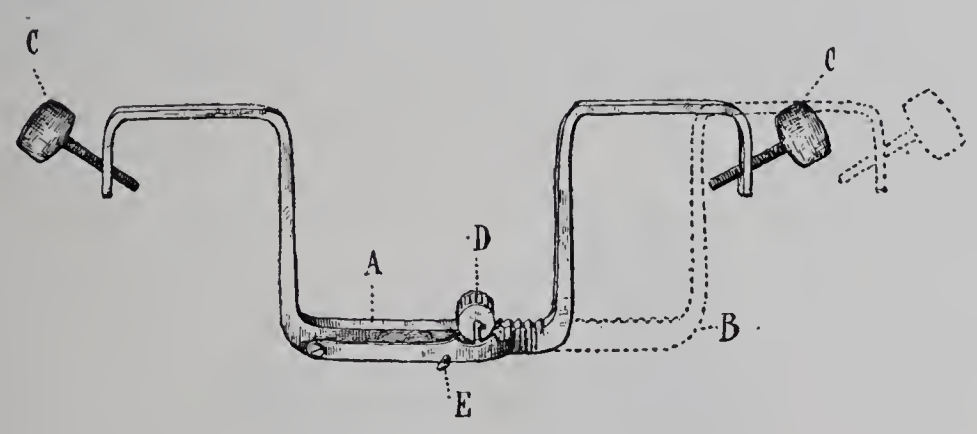

Fig. 30.

Il se compose d'un tube A dans lequel vient coulisser une tige à crémaillère B. Ces deux parties se continuent par deux tiges qui remontent verticalement sur une hauteur de deux cent. 1/2, se retournent ensuite pour venir contourner les dents et enfin se terminent en se dirigeant en bas sur une longueur de 0.007 mil. Chaque extrémité est munie d'une vis C qui permet de serrer l'appareil sur un point déterminé.

Un petit pignon D placé sur le bord central du tube permet de faire glisser en dedans ou en dehors du tube A, la crémaillère B ; un petit ressort E, sert de cran d'arrêt.

Après avoir placé cet appareil entre les deux fragments et fixé chacun de ceux-ci avec les vis C, on imprime aux deux segments du maxillaire l'écartement nécessaire pour leur articulation avec l'arcade supérieure. Le ressort E maintiendra l'écartement obtenu et ainsi l'on pourra prendre une empreinte exacte.

La partie de l'appareil qui passe sur les dents étant très étroite ne modifie pas sensiblement la forme générale de l'empreinte.

Comme l'appareil définitif doit être mobile et qu'il doit s'enlever tous les jours pour les soins de propreté, il n'a plus besoin de canaux à irrigation.

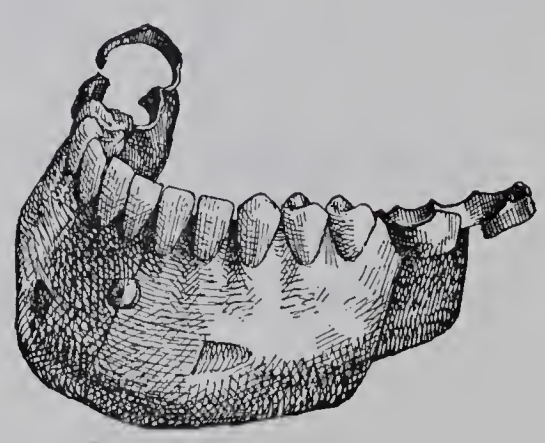

Fig. 31.

La pièce n'est plus divisée horizontalement en deux parties; mais quand elle présente un volume trop considérable, nous conservons la division verticale médiane pour faciliter son introduction et sa sortie. Ces deux parties sont liées entre elles par un ressort à la façon des fermoirs de bracelet. Nous conservons les prolongements internes, mais dans ce second appareil, ils font partie intégrante de la pièce, dont ils ont la même composition (*fig.* 31).

C'est dans la construction du premier appareil que l'on rencontre le plus de difficulté.

La pièce définitive, à part son volume, ne diffère pas sensiblement au point de vue de sa fabrication des prothèses dentaires ordinaires.

Il faut surtout s'attacher à harmoniser la couleur des gencives et la forme des dents avec les parties voisines pour permettre à la physionomie de reprendre l'aspect qu'elle avait avant l'apparition des phénomènes pathologiques.

Observation I

Mlle M. M..., âgée de vingt ans, ouvrière en lithographie habitant Lyon.

Cette malade entre à l'Hôtel-Dieu, salle St-Paul, n° 61, le 13 avril 1878, pour un sarcôme du maxillaire inférieur. La tumeur récidivée, qui l'amène à l'hôpital, avait déjà été opérée trois fois par M. Daniel Mollière chirurgien-major à l'hospice de la Croix-Rousse, et trois fois, la récidive avait eu lieu deux ou trois mois après chacune des opérations.

Dans la première, M. Mollière extirpa la tumeur tout entière, en comprenant également le périoste sous-jacent ; dans la seconde, il fit une nouvelle ablation de la tumeur récidivée, y compris son point d'implantation sur le maxillaire qui subit à ce niveau une légère perte de substance. Dans une troisième, il pratiqua la résection du maxillaire sur une longueur d'environ trois centimètres. Enfin le 13 avril 1878, nouvelle récidive, occupant une partie considérable de cet os.

Létiévant, dans le service duquel cette malade se trouvait, résolut de lui faire une ablation presque complète de toute la partie horizontale du maxillaire inférieur.

Nous fabriquâmes alors un appareil prothétique destiné à être appliqué immédiatement après la résection.

La section de l'os ayant porté de chaque côté du maxillaire en arrière des dernières molaires, nous avons construit en aluminium et en caoutchouc, un corps de maxillaire inférieur qui put correspondre exactement à l'arcade den-

taire supérieure de notre malade. Cette partie du maxillaire artificiel réprésentant assez exactement le corps de l'os enlevé, était terminée à ses extrémités par des prolongements de un centimètre environ, destinés à emboîter ce qui restait du maxillaire réséqué. Ces prolongements à leur partie externe portaient un trou destiné à livrer passage à une vis qui fixait solidement cette pièce artificielle, avec la branche ascendante du maxillaire de la malade, (*fig. 32*)

Fig. 32.

Cette pièce artificielle était divisée horizontalement en deux parties, répondant l'une au corps du maxillaire, l'autre à son rebord alvéolaire. Chacune de ses parties présentait les particularités suivantes.

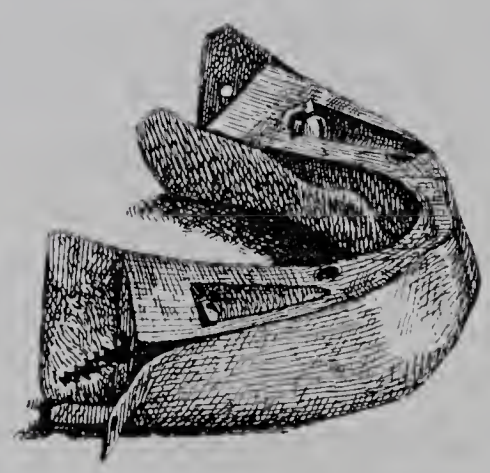

Fig. 33.

Les extrémités de la portion inférieure (*fig. 33*) étaient perforées à leur partie supérieure par un orifice dirigé obliquement de haut en bas et d'avant en arrière. Cet orifice

livrait passage à des vis, destinées à pénétrer dans la surface de section de ce qui reste du maxillaire osseux, et ainsi à assurer la fixité absolue de la pièce artificielle sur les branches montantes. Quant à la portion supérieure de la pièce, elle est faite, tout entière, en caoutchouc durci, ce qui permettait d'en modifier aisément la forme, jusqu'à ce qu'elle s'appliquât exactement sous la rangée dentaire du maxillaire supérieur.

Cette portion supérieure de l'appareil prothétique est fixée à l'inférieure par deux gougeons de un centimètre environ, ce qui permet de l'enlever facilement. (*fig. 34*).

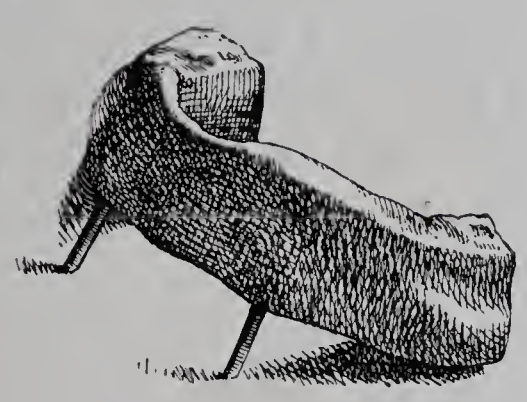

Fig. 34.

Cette pièce en caoutchouc n'est que provisoire ; elle doit être, plus tard, remplacée par une autre munie de dents et se fixant à la portion inférieure de l'appareil de la même façon.

Tel était l'appareil que nous avons appliqué après l'opération pratiquée par Letiévant, avant qu'il ne fît la suture de la peau.

La réunion des parties molles eut lieu par première intention, sauf en un petit point situé au-dessous du menton, au niveau de l'incision médiane. La salive s'écoulait incessamment par ce pertuis, mais il se ferma néanmoins assez rapidement, car le huitième jour après l'opération, on n'en voyait plus trace. Depuis ce moment, la salive fut toujours parfaitement gardée dans la bouche. Nous devons également signaler un incident qui eut lieu pendant l'opération.

La malade avait la tête renversée en arrière : à un moment, la langue rétrocéda, vint oblitérer l'orifice supérieur du larynx, et bref, il y eut menace d'asphyxie par gêne de la respiration. On saisit vivement la langue avec une pince *ad hoc*, et on la ramena à sa place ordinaire. Pour la maintenir dans cette position, on passa à sa base un fil qui, à la fin de l'opération, fut fixé à l'appareil prothétique. Dès lors, cet incident, assez fréquent dans les résections du maxillaire inférieur, ne se reproduisit pas.

Le lendemain de l'opération, la malade mangeait avec son appareil qui était fixé solidement. En outre, la parole était, chez elle, beaucoup plus nette et plus facile qu'avant l'intervention chirurgicale. La prononciation fort correcte, pèchait seulement par un peu de zézaiement. Quant à sa physionomie, on peut dire qu'elle revint presque complètement ce qu'elle était avant l'apparition de la tumeur sarcomateuse.

La pose de l'appareil ne dura que vingt minutes.

Cette fille, au moment de son entrée à l'hôpital, était enceinte de quatre mois. Elle dut entrer à la Charité pour accoucher, avant terme, d'un foetus mort environ un mois et demi après l'opération. A ce moment tout allait bien ; l'appareil était bien supporté, la mastication se faisait facilement et l'on ne trouvait pas de traces de récidive. Celle-ci cependant, ne devait pas se faire attendre bien longtemps, car, peu après son accouchement, de nouvelles masses sarcomateuses apparurent dans le maxillaire. La tumeur évolua alors avec une très grande rapidité et la terminaison fatale arriva le 10 juin de la même année à l'Hôtel-Dieu, où la malade était rentrée, après ses couches.

Après la mort de cette malade, nous retirâmes l'appareil profondément englobé dans les masses néo-plasiques. Nous remarquâmes alors, que toute la portion de l'appareil, en rapport avec du pus et constituée par de l'alumi-

minium, était corrodée, et n'aurait, par conséquent, pu faire un long séjour dans la cavité buccale. Dès lors, nous ne nous sommes plus servi d'aluminium à cause de cette altération, en présence du pus.

Pouvons-nous incriminer l'appareil d'avoir été la cause de la récidive? Evidemment non : la malade en était déjà à sa troisième, quand l'appareil fut appliqué. D'autre part, la marche rapide que suivit la tumeur après l'accouchement, semble plutôt indiquer que le coup de fouet fut donné beaucoup plus par lui, que par l'application de l'appareil prothétique. D'ailleurs la récidive ne s'est pas montrée plus tôt qne les trois premières fois.

Telle a été notre première tentative. Nous verrons dans les observations suivantes, que nous avons introduit ensuite de nombreuses et importantes modifications, dans notre modus agendi.

Observation II

G..... Joseph, domestique, âgé de 21 ans.

Ce malade entre le 3 décembre 1878 à l'Hôtel-Dieu de Lyon, dans le service de Letiévant.

Six ans auparavant, ce garçon en cassant une noisette avec les dents, ressentit au niveau de la deuxième grosse molaire inférieure droite une vive douleur. A partir de ce moment, il prit l'habitude de mastiquer exclusivement du côté gauche à cause de la douleur qu'il ressentait à la pression sur le côté droit du maxillaire inférieur. Grâce à cette précaution, il ne souffrait guère que de temps en temps, deux ou trois jours environ par mois. Le 24 septembre 1877, sa douleur n'ayant pas reparu depuis plus d une année, il voulut essayer de mastiquer du côté droit. Il fit cette expérience avec une pomme. Mal lui en prit. La douleur se réveilla peu après. Le lendemain, après une nuit affreuse, sa joue devint le siège d'une fluxion intense. Après trois jours de souffrance, il se décida à entrer à l'hôpital de Trévoux (Ain). Là, on lui ouvrit un abcès dentaire qui faisait saillie dans la région sous-maxillaire du côté droit. Près du menton se trouvait également un autre abcès.

Huit jours après son entrée à l'hôpital, on lui enleva la dent, objet de tous ses maux. Elle tenait si peu, qu'on se contenta de la luxer avec les doigts; d'ailleurs, il ne pouvait pas entrouvrir la bouche suffisamment pour permettre l'introduction d'un davier. Depuis cette époque, on lui a ouvert,

à diverses reprises, plusieurs abcès, se dirigeant tous dans la région sous maxillaire, tant à gauche qu'à droite. N'ayant pas obtenu jusque là de guérison, cet homme se décida à entrer à l'Hôtel-Dieu, et voici dans quel état nous le trouvons.

Du côté droit, nous voyons deux trajets fistuleux, dont les orifices sont, l'un immédiatement sous le maxillaire, l'autre en avant du sterno-mastoïdien, à deux travers de doigts au dessus de la clavicule. Du côté gauche, il existe un trajet fistuleux, dont l'orifice se trouve en avant du sterno-mastoïdien à trois travers de doigts au-dessus de la clavicule.

La partie droite du maxillaire est déformée, repoussée qu'elle est du côté de la bouche. Le côté gauche, au contraire, est tuméfié. L'os paraît notablement augmenté de volume et la tuméfaction douloureuse, remonte jusqu'à l'articulation temporo-maxillaire. Si l'on pratique une exploration à l'intérieur de la bouche, on trouve toutes les dents mobiles, inclinées les unes en dedans, les autres en dehors. On voit à la face interne de l'arcade dentaire de nombreux orifices fistuleux, particulièrement au niveau des angles du maxillaire.

Au point de vue de l'état général, on peut dire que ce malade était dans une cachexie avancée : l'auscultation révélait des râles muqueux disséminés dans toute l'étendue du poumon, et ils semblaient augmenter de jour en jour ; la toux également devenait de plus en plus intense. D'un moment à l'autre, on s'attendait à voir éclater les symptômes de l'infection purulente, car la suppuration, fort abondante, était avalée par le malade presque en totalité.

Toutes ces causes décidèrent Letiévant à opérer le plus tôt possible, ce qui fut fait le 14 décembre 1878.

L'opération ne présenta pas de bien grandes difficultés : tout le corps de l'os fut enlevé avec une pince, en laissant le périoste décollé, adhérant au tissu musculaire. Quant aux branches montantes, il fallut les attaquer avec la rugine pour décoller le périoste.

Du côté gauche, on ne laissa que le condyle et l'apophyse coronoïde, réunis par une partie de la branche montante; du côté droit, il ne resta que le condyle, coupé à la hauteur de son col.

Après le lavage de la plaie, notre appareil fut placé dans cette espèce de gouttière périostique qui résultait de l'ablation de l'os. Avant l'opération, nous avions eu soin de prendre le moule de la bouche du malade, ce qui nous permit de construire en caoutchouc un maxillaire inférieur type, en entier, car nous ne savions pas exactement où s'arrêteraient les dégâts causés par l'intervention chirurgicale, aussi, séance tenante, pendant l'opération, nous nous apprêtâmes à réséquer le superflu de notre appareil. Par suite de l'ablation presque complète du maxillaire nécrosé, nous n'eûmes à retrancher que le condyle à gauche, et le condyle avec l'apophyse coronoïde à droite *(fig. 35)*.

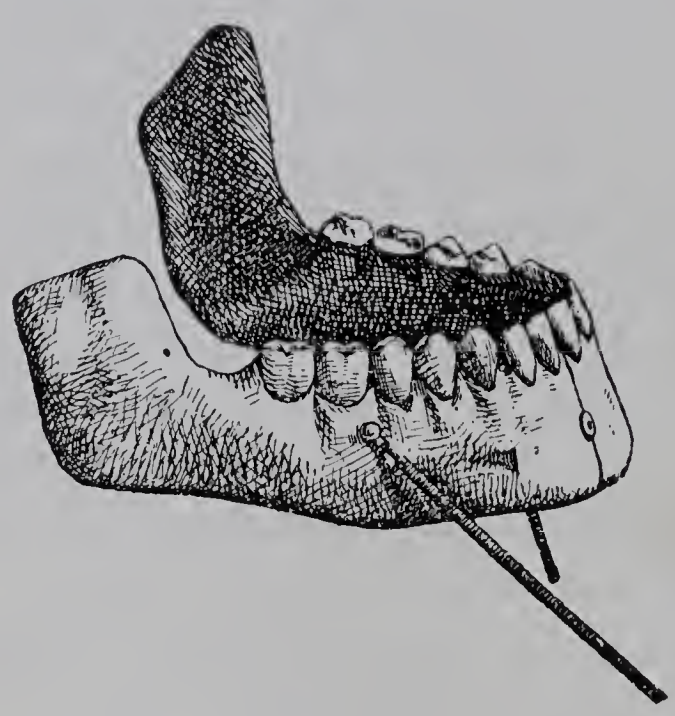

Fig. 35

Un trait de scie, au niveau des incisives médianes, divisait l'appareil en deux parties, pour qu'il pût être enlevé et remis en place plus facilement.

Deux ressorts réunissaient ce maxillaire inférieur artificiel, à une plaque palatine *(fig. 36)*, de telle sorte qu'il avait un peu de tendance à laisser la bouche légèrement entr'ouverte. En effet, les mouvements d'élévation de la mâchoire pouvaient se produire un peu sous l'influence musculaire, tandis que rien ne sollicitait les mouvements d'abaissement, sinon les ressorts de l'appareil.

Fig. 36.

La plaque palatine, à laquelle viennent se fixer les ressorts, est en or. Elle est évidée à sa partie centrale pour causer moins de gêne. Des prolongements passent entre les dents, et la fixent intérieurement à la mâchoire supérieure en donnant ainsi un solide point d'appui au ressort destiné à favoriser les mouvements d'abaissement.

La pose de l'appareil ne dura pas cinq minutes.

Les suites de l'opération furent des plus simples. Le malade n'eut pas de températures élevées; l'appareil fut admirablement supporté ; dès le lendemain, il mangeait beaucoup mieux qu'il ne pouvait le faire avec son maxillaire nécrosé. Il pouvait triturer assez facilement la viande et la mie de pain. Son état général surtout gagna beaucoup, immédiatement après l'opération.

Tout allait pour le mieux, lorsque le 19 décembre, un érysipèle très intense, qui envahit toute la face et le cuir chevelu, vint retarder la guérison.

Cet érysipèle dura environ 12 jours; puis, le malade

reprit rapidement le dessus, et dès ce moment, les forces augmentèrent, à mesure que la cicatrisation et la formation de l'os nouveau s'effectuaient.

Un mois après l'opération, malgré le retard occasionné par l'érysipèle, l'on sentait, sur tout le pourtour du menton, la résistance et la dureté de l'os nouveau. Le point qui s'ossifia le premier fut la partie correspondante aux apophyses géni.

Pendant tout le premier mois, on fit de fréquents lavages. La suppuration n'était pas trop abondante; un seul point fut un peu retardataire. Ce fut sous le menton, au niveau de l'une des fistules antérieures. L'os enlevé, il y avait communication entre ce trajet fistuleux et l'intérieur de la bouche; par là, s'écoulait un peu de salive. Ce trajet fistuleux n'a été oblitéré qu'au bout de trois semaines.

Il n'y eut pas de rétrocession de la langue Le menton resta insensible pendant quelque temps, et ses mouvements furent abolis pendant quelques semaines.

Quant aux mouvements d'abaissement du maxillaire, ils ne s'effectuaient plus que par les ressorts; mais à mesure que le nouvel os se formait, on les vit reparaître progressivement.

A ce moment, on ne constate pas de gêne, même pour les mouvements étendus de la mâchoire inférieure.

La douleur, après l'opération, fut presque nulle; toutefois dans un point limité du côté gauche, là où l'apophyse coronoïde avait été enlevée, notre appareil le blessait un peu, dans les mouvements d'abaissement et d'élévation de la mâchoire. Il nous a suffi, du reste, de couper une partie de l'apophyse coronoïde artificielle pour faire cesser cette gêne.

A partir de ce moment, l'appareil dut être réduit de volume sur toutes ses faces en contact avec l'os périostique nouveau, opération qui fut renouvelée jusqu'à la formation à peu près complète de l'os. A ce moment l'appareil n'était plus représenté que par la partie horizon-

tale et encore, celle-ci, était-elle fortement diminuée de volume *(fig. 37)*.

Fig. 37.

Un peu plus tard, enfin, nous dûmes faire un nouvel appareil; représentant le corps du maxillaire et dont la base était assez large pour s'appuyer sur les deux bords de la gouttière osseuse, à laquelle il sert, pour ainsi dire, de couvercle *(fig. 38, 39)*.

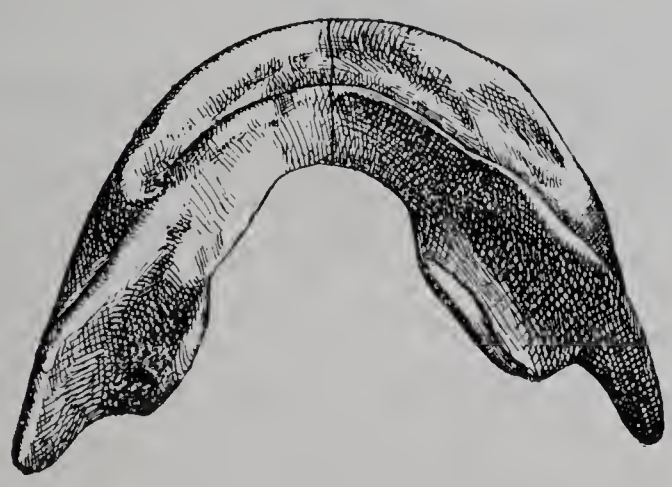

Fig. 38.
Face inférieure de l'appareil.

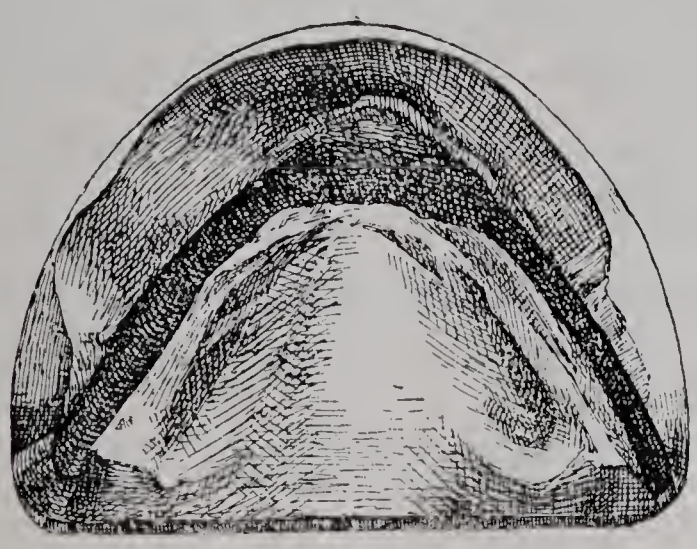

Fig. 39.
Gouttière présentée par le maxillaire osseux nouveau.

Il est intentionnellement lourd, et les ressorts qui l'unissent à la plaque palatine s'insèrent plus en avant qu'à l'ordinaire, afin d'obtenir une propulsion en avant et en bas, et aussi pour diriger dans ce sens l'ossification des parties osseuses du menton.

Fig. 40.

Quelques mots, maintenant, sont nécessaires pour faire comprendre parfaitement la disposition de l'appareil et du moule que nous avons représentés par les figures 38 et 39.

Dans la figure 38 on voit que la face inférieure de l'appareil est assez large pour recouvrir la gouttière que représente la figure 39.

Celle-ci est la reproduction d'un moulage de la gouttière osseuse laissée libre par l'appareil primitif qui a servi de soutien et de guide à l'ossification périostique.

Quant à la figure 40, elle représente l'appareil définitif à la partie médiane et antérieure duquel on aperçoit le bouton du ressort, qui lorsque on presse sur lui, déclanche un système particulier et permet la division en deux de l'appareil, et par suite, son introduction facile dans la bouche.

Les échancrures que l'on voit latéralement, servent de point d'arrêt aux ongles et permettent d'exercer les pressions nécessaires pour rétablir la réunion des deux portions de la pièce, lorsqu'elle est introduite dans la cavité buccale.

En somme, on peut comparer le rôle rempli par cette série d'appareils à celui que joue, pendant la période embryonnaire, le cartilage de Meckel. Celui-ci, en effet, sert à diriger l'ossification du maxillaire inférieur. A mesure que celle-ci s'effectue, il diminue, pour disparaître au moment où elle est complète, et où le maxillaire peut se passer de tuteur.

Nous devons dire, en terminant, que, plus tard, nous avons supprimé les ressorts, c'est pour cela que la figure 40 n'en porte pas. En même temps a été supprimée la plaque palatine.

Nous avons revu ce malade en 1886, et nous pouvons dire que les résultats fonctionnels ne laissent pas plus à désirer que les résultats physiques.

Il était intéressant de voir, après dix ans de suppression du maxillaire inférieur, si le maxillaire supérieur avait subi un rétrécissement transversal, comme le fait est signalé dans quelques observations.

Nous pouvons dire qu'il n'en a rien été, grâce à la pièce artificielle qui remplace la mâchoire réséquée.

Ce résultat est dû à la conservation des rapports des deux arcades dentaires, qui ont continué à fonctionner, comme si la mâchoire inférieure était resté indemne.

Nous devons également noter le fait suivant, relatif à

la sensibilité. A la sortie du malade de l'hôpital, celle-ci, qui avait été émoussée très notablement au niveau du menton est complètement revenue depuis longtemps.



Fig. 41

En mai 1888, nous avons présenté ce malade à la Société des Sciences Médicales de Lyon.

En février 1889, dix ans après l'opération, nous avons fait faire sa photographie qui est reproduite (*fig. 41*).

Observation III

D..., Jean, né à Ambérieu, agé de dix ans, entre à la Charité, salle St-Pierre, le 6 octobre 1880, service de M. Fochier, Chirurgien-major.

Le petit malade entre à la Charité pour une tumeur du corps du maxillaire inférieur, ayant débuté en avril 1880. Elle siège au niveau des premières molaires à gauche.

Le 25 octobre, M. Fochier fait la résection partielle du maxillaire. La section osseuse part de la canine en avant et va aboutir en arrière, derrière la première molaire.

M. Martin applique un appareil immédiat, avant la suture des parties molles. La réunion eut lieu par première intention.

Cet appareil se composait d'un segment de 33 millim. représentant exactement la partie osseuse enlevée ; sur les faces interne et externe et aux deux extrémités de la pièce artificielle se trouvent des petites plaques métalliques réunissant les fragments. Les plaques externes, seules, sont vissées à l'os.

A la partie antéro-interne et supérieure de l'appareil existe un prolongement en caoutchouc durci, qui fait le tour de l'arcade dentaire et se fixe par une lame en or dans l'interstice qui est en avant de la première dent permanente (*fig. 42*).

Les résultats immédiats sont excellents. Il n'existe pas de déformation appréciable après la pose de l'appareil.

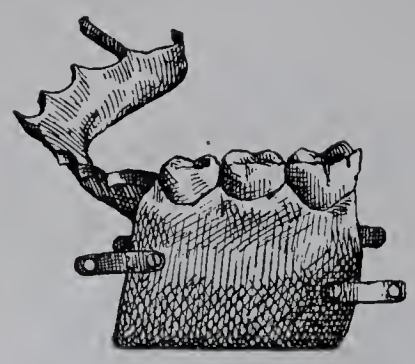

Fig. 42.

A la sortie de la Charité, le 25 octobre 1880, nous enlevons seulement les vis et les plaques externes. L'appareil reste en place, maintenu par les lames internes, le prolongement et les parties molles.

Ce malade fut revu en février 1881. A ce moment, à part une augmentation de volume, légère, de la joue correspondante à l'appareil, il n'y a pas de déformation à constater.

Au mois d'août de la même année, l'appareil est soulevé par l'évolution de la canine, évolution qui s'effectue obliquement d'avant en arrière. M. Martin évide la partie correspondante de l'appareil et tout rentre dans l'ordre.

Quelques mois après, on est obligé de changer l'appareil, à cause de l'évolution de cette dent canine, et à cause de la dent de douze ans qui commence à faire éruption. Toutefois, étant donné le mauvais état de ses dents, nous faisons tenir cette pièce par deux ressorts fixés à une plaque palatine.

La croissance de la mâchoire de l'enfant, a obligé de changer plusieurs fois d'appareil, jusqu'en 1886.

Les fonctions de la mastication se font très bien. Pas de perte de la salive. La partie droite du maxillaire est cependant un peu déviée à gauche. Ceci fut dû au retard apporté au changement des appareils.

Le petit malade habitait loin de Lyon, et, par suite,

était impossible de le surveiller. Il fut revu en 1888. On constata que le deuxième appareil avait redressé la déformation signalée plus haut.



Fig. 43

Nous donnons la reproduction de la photographie de cet enfant. On peut voir qu'il n'existe pas de déviation de la face, 9 ans après l'opération (*fig. 43*).

Observation IV.

G..., femme L..., née à Vade (Jura) demeurant à Villefranche (Rhône) âgée de 56 ans.

Cette malade entre le 11 avril 1881 à l'Hôtel-Dieu, salle Saint-Paul, n° 85, pour une tumeur siègeant au niveau du bord alvéolaire droit du maxillaire inférieur.

Mère morte diabétique et père ayant succombé à une affection des centres nerveux.

Pas d'antécédents personnels. Réglée à 17 ans. Six couches heureuses. Ménopause à 52 ans.

Toutes les grosses molaires droites de la mâchoire inférieure tombèrent à 20 ans, à la suite de carie survenue sans cause appréciable.

L'année dernière, la malade s'enleva un chicot venant de la deuxième molaire droite inférieure, et depuis ce moment, elle prétend toujours avoir eu « la gencive tendre. »

Il y a trois mois, elle commença à ressentir dans la mâchoire inférieure des douleurs vives, exaspérées par les mouvements de mastication, mais revenant spontanément toutes les nuits et acquerant une intensité de plus en plus grande. Peu de temps après, elle vit apparaître au côté droit du rebord alvéolaire de la mâchoire inférieure une petite grosseur qu'elle piqua à plusieurs reprises avec une épingle.

Depuis trois semaines la tumeur a évolué avec une grande

rapidité, et les douleurs sont devenues plus intenses. Actuellement, on constate que toute la partie droite de la mâchoire depuis la branche montante jusqu'à la première incisive est envahie par une tumeur molle, inégale, rouge, saignant facilement, ayant les caractères d'un épithélioma.

En dedans, elle s'étend jusqu'à un centimètre et demi du frein de la langue et en dehors, elle remplit tout le cul de sac gingival; la pression sur le maxillaire est douloureuse.

On trouve un peu d'empâtement dans la région sous maxillaire droite, mais on n'y constate pas de ganglions. L'état général est encore relativement satisfaisant.

Le 30 avril, Letiévant pratique la résection. Il fait une incision cutanée suivant le bord inférieur du maxillaire depuis l'angle parotidien jusqu'à la symphyse.

La section du maxillaire porte en avant; entre la canine et la première incisive droite, et en arrière, au niveau de la branche verticale du maxillaire, en se dirigeant un peu obliquement de haut en bas et d'arrière en avant. Pas d'hémorrhagie notable.

M. Martin applique immédiatement un appareil prothétique. Cette pièce est fixée d'une part au fragment postérieur, branche montante, par une vis enfoncée directement dans l'os et reliée à l'appareil par une plaque métallique.

Le fragment opposé est fixé de la même façon. Des lavages fréquents, sous forme de gargarisme, furent pratiqués. Ils débarrassaient la cavité buccale de la malade d'un goût fétide qui l'incommodait beaucoup.

La gaze phéniquée qui composait le pansement que l'on appliqua après l'opération, amena un érythème assez violent. Les jours suivants la malade éprouva une certaine gêne, causée par son appareil qui n'est plus aussi bien assujetti qu'au début. Une douleur assez vive siège au niveau de la lèvre inférieure et de la région mentonnière qui sont tuméfiées.

Au commencement de juin, les plaies chirurgicales sont complètement cicatrisées, mais l'appareil continue à la faire souffrir.

On le lui enleva le 10 du même mois; à partir de ce moment les douleurs cessèrent, mais aussi les fragments osseux se rapprochérent notablement et défigurèrent sensiblement cette malade.

Au reste, une récidive de la tumeur ne tarda pas à faire apparition, et la malade succomba en mars 1882.

Nous pensons que l'insuccès de cette prothèse fut dû à l'érythème phéniqué et à l'absence de soins antiseptiques, qu'alors nous n'appliquions pas rigoureusement; et aussi, peut-être, à la lésion d'un filet nerveux par les vis de l'appareil.

Observation V

C..., Jeanne, âgée de 8 ans, née à Chavanay (Loire).

Cette petite malade entre à la Charité, salle Ste-Amélie, le 7 septembre 1881.

D'une bonne constitution, sans antécédents héréditaires pathologiques, elle a, jusqu'au mois de mars 1881, joui d'une bonne santé.

A cette époque, on a remarqué que son menton augmentait de volume, et qu'il était projeté en avant par la présence d'une tumeur siégeant sur la partie médiane du maxillaire inférieur.

Cette tumeur n'a fait que progresser, et lorsque la petite malade entre à la Charité, elle a atteint le volume d'un œuf de pigeon. M. Fochier, alors Chirurgien en Chef de la Charité diagnostiqua un sarcôme du maxillaire et vers le 15 septembre en fit l'ablation par la cavité buccale, après avoir séparé la portion médiane du maxillaire inférieur où siège la tumeur, des parties molles voisines, sans aucune incision extérieure sur la peau du menton. L'opérateur fait passer deux traits de scie à chaînette, l'un entre la dernière incisive et la canine gauche ; l'autre entre la première et la deuxième molaire droite.

La partie réséquée, est enlevée facilement, et l'on place immédiatement un appareil prothétique.

Il consiste en une seule pièce, correspondant exactement à la partie enlevée. Comme dans tous les appareils de ce

genre, des plaques sont placées à chaque extrémité de la pièce, l'une en dehors, l'autre en dedans. Celles qui sont placées à la face externe de l'appareil prothétique, sont fixées, à la partie correspondante du maxillaire restant, par une vis. Du côté gauche, la pièce porte un prolongement à la hauteur du rebord alvéolaire. Celui-ci, contourne le bord interne des dents du fragment gauche, pour venir se fixer par un crochet à la première dent permanente (*fig. 44*).



Fig. 44.

Ce premier appareil fut enlevé huit mois après, et remplacé par une pièce définitive qui maintenait l'écartement des deux segments osseux par deux prolongements situés à sa face interne.

Les dents restantes étaient en mauvais état : aussi fut-on obligé de fixer cette pièce à une plaque palatine par deux ressorts, comme pour les dentiers ordinaires.

Les dents de la mâchoire supérieure sont également en mauvais état. Celles qui restent, sont logées dans des dépressions de la plaque palatine.

La petite malade est revue dix mois après l'opération. Les résultats opératoires sont excellents; la santé générale est parfaite. Il n'y a pas trace de récidive, le bord alvéolaire s'est un peu avancé venant de gauche à droite jusque près du raphé médian, où il se termine par un tubercule rose de bonne nature, assez solide et porteur d'une dent de nouvelle formation. En avant de celle-ci, se trouve un autre petit tubercule d'un rouge plus vif. Le plancher buccal qui est situé en arrière de la portion réséquée du

maxillaire est de couleur normale, de consistance ferme, sans dureté de mauvais aloi et strié de nombreux petits vaisseaux.

Avec l'appareil que porte cette enfant, elle peut manger et parler sans gêne. Il y a fort peu de déformation ; la bouche est devenue plus petite et l'on ne remarque qu'un peu de rétraction portant sur la lèvre inférieure et un peu à droite.

Cette enfant, par suite de son départ de Lyon, fut perdue de vue de 1882 à 1887. Pendant ce laps de temps, des changements considérables étaient survenus dans sa dentition, ce qui la força à enlever son appareil.

Dès lors, les deux fragments osseux se sont rapprochés, le menton est devenu effilé ; bref, les bons résultats obtenus tout d'abord, laissent à désirer aujourd'hui, et nous sommes actuellement occupé au redressement de ses fragments.

La fin de cette observation trouvera sa place dans l'étude des redressements du maxillaire, où l'on verra qu'après 7 ans de déformation, nous sommes arrivé à rendre aux branches de la mâchoire, leur écartement normal.

Observation VI

H..... Olympe, née à Vezons (Vaucluse) ménagère.

Cette malade entre à l'Hôtel-Dieu, salle Sainte-Anne, n° 25, dans le service de M. le professeur Desgranges, suppléé à ce moment par M. Vincent. Elle présente une tumeur du maxillaire inférieur (moitié droite de la branche horizontale) et de la joue correspondante.

Pas d'antécédents héréditaires connus. Pas d'antécédents pathologiques personnels jusqu'à l'affection actuelle. Cette malade s'exprime très mal en français, aussi est-il difficile de recueillir des renseignements précis sur la date et le mode du début de son affection.

Voici ce que nous avons compris : ces dernières années, elle était sujette à des douleurs névralgiques du côté droit et correspondant surtout à l'oreille et à la tempe, mais rien n'attirait son attention du côté de la cavité buccale.

Les symptômes douloureux s'aggravèrent beaucoup en novembre et décembre 1880. A cette époque, elle ne remarquait rien encore du côté de la mâchoire inférieure.

Vers le milieu de janvier 1881, elle s'aperçut pour la première fois d'une tuméfaction assez considérable du maxillaire inférieur, du côté droit. Impossible de lui faire préciser, si le bord alvéolaire ou tout autre point du maxillaire a été primitivement pris. La tumeur a ensuite augmenté peu à peu, régulièrement.

Elle ressent des douleurs assez vives, mais intermittentes en ce point. Gêne notable de la mastication.

A son entrée à l'hôpital, on constate une tumeur englobant la branche horizontale droite du maxillaire, depuis la dent canine jusqu'à la branche montante.

Il n'existe aucune dent à ce niveau, mais elles manquaient longtemps avant l'apparition de la tumeur. Celle-ci forme une masse régulièrement dure, non ulcérée, non végétante. Elle s'étend en dedans sur le plancher de la bouche, et en dehors, elle envahit le sillon gingivo-jugal, et une faible partie de la lèvre au-dessous de la commissure droite.

On trouve près de cette commissure un petit ganglion, et un autre dans la région sus-hyoïdienne.

Opération, 7 mai. Incision de l'angle de la mâchoire au menton, seconde incision verticale, abaissée de la commissure droite sur la première. Section de l'os en avant de la tumeur avec la scie à chaîne. Dégagement de l'os du côté du plancher à coups de ciseaux ; puis, en arrière du néoplasme, l'os est coupé avec les cisailles de Liston.

M. Martin applique alors immédiatement, avant la suture des parties molles, un appareil prothétique. Cette pièce artificielle comprenant tout le corps droit du maxillaire à partir de l'incision latérale droite jusqu'à l'angle de la mâchoire était fixée par des lames et des vis.

La malade est énervée et se montre très indocile ; légère ascension de la température le soir (38, 6). Léger déplacement de l'appareil.

M. Martin l'assujettit en le fixant à une dent molaire au moyen d'une anse métallique en huit de chiffre.

14 mai. On enlève les épingles de suture. La bouche, le menton, la joue droite ne sont pas déformées grâce à l'appareil. La malade commence à prendre de la viande et des aliments solides.

27 mai. — La malade continue à bien aller ; toutefois elle se plaint de douleurs névralgiques dans la région temporale.

Le point de départ de ses douleurs semble être le contact

de l'appareil avec la surface du segment postérieur de la mâchoire. A ce niveau, on trouve une tuméfaction notable des parties molles. Comme elle continue à souffrir, le 1er juin, on enlève l'appareil. Pas d'abcès au niveau de ses points de contact avec l'os. Dès le lendemain, les douleurs diminuent sensiblement pour disparaître complètement les jours suivants. Vraisemblablement, la douleur causée par l'appareil était due à la blessure d'un filet nerveux du dentaire inférieur par une des vis.

8 juin. La malade quitte l'hôpital; on lui propose de remettre l'appareil, ce qu'elle refuse complètement. On n'insiste pas à cause de son âge avancé et de son indifférence pour la régularité de ses traits.

Le 3 août, de la même année, la malade revient avec une récidive de la tumeur. Il y a trois semaines, elle s'était aperçue d'une nouvelle tuméfaction de sa joue droite, à la même époque les douleurs reparurent. Elles sont intermittentes et peu vives.

Ce qui frappe en voyant actuellement cette malade, c'est la déformation considérable de son visage.

Les extrémités des segments du maxillaire inférieur sont éloignés l'un de l'autre d'environ deux centimètres, c'est dire qu'il sont beaucoup rapprochés, d'où une déviation très marquée de la face.

Le menton n'est plus sur la ligne médiane, il est notablement porté à droite.

Les segments osseux du maxillaire inférieur sont réunis par une masse dure que l'on sent aussi du côté de la joue ; elle a le volume d'une grosse noix. Un prolongement de la tumeur récidivée forme au dessus de la commissure droite une petite masse saillante du volume d'une amande et adhérente à la peau; empâtement tout autour de la tumeur et œdème de toute la joue droite. On sent derrière l'angle de la mâchoire du même côté deux ou trois petits ganglions mobiles.

La mastication est devenue difficile : la parole n'est plus nette.

Dans les quinze jours qui suivaient son entrée, l'affaiblissement de la malade augmenta progressivement; on vit apparaître une teinte jaune paille, legère.

Toute nouvelle opération étant jugée inutile et impossible, la malade fut renvoyée chez elle, où elle ne tarda pas à succomber.

Cette observation, malgré le succès relatif, nous montre que néanmoins, la malade a pu, pendant le mois où elle a porté son appareil, se nourrir plus facilement.

Celui-ci a permis à la cicatrisation de s'effectuer en laissant les lèvres dans une bonne position : il a également combattu l'écoulement de la salive qui est toujours une cause puissante d'affaiblissement.

En outre, nous voyons la confirmation de ce fait, sur lequel nous avons insisté déjà, à savoir : que les déformations se montrent dès que l'appareil prothétique ne maintient plus les fragments osseux en place.

On ne peut pas non plus incriminer notre appareil, d'avoir favorisé les récidives puisque dans ce cas, l'appareil ne fut porté que peu de temps et que, néanmoins, celle-ci se montra rapidement.

Observation VII.

R..... Maurice, âgé de 62 ans, cultivateur à Roussillon (Isère).

Ce malade entre à l'Hôtel-Dieu, salle Saint-Joseph, n° 9, dans le service de Létiévant pour une tumeur épithéliale de la mâchoire inférieure. Cette tumeur occupe tout le corps de l'os.

Le 26 octobre 1882, dix jours après l'entrée de ce malade à l'hôpital, Létiévant pratique la résection de ce maxillaire. Incision le long du bord inférieur de la mâchoire et ablation de tout le corps du maxillaire jusqu'en un point situé en arrière de la dent de sagesse du côté gauche et en arrière de la deuxième molaire du côté droit.

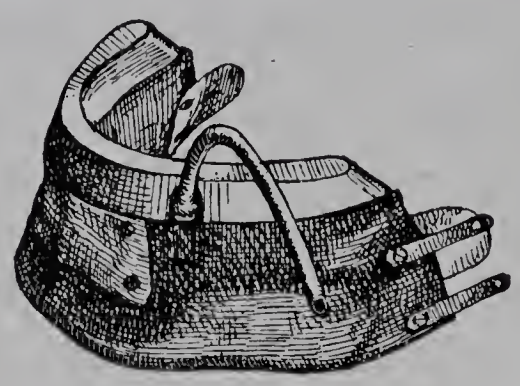

Fig. 45

Un appareil fut appliqué immédiatement avant la suture des parties molles. Cette pièce artificielle est construite sui

vant le type habituel, mais elle est perforée d'orifices multiples communiquant les uns avec les autres et allant aboutir à un tube de caoutchouc, par lequel il est facile de faire des injections antiseptiques pour laver la cavité buccale et surtout les surfaces cruentées. Ce fut là notre première tentative d'irrigation par un système spécial de canalisation (*fig.* 45).

Cette pièce était fixée aux parties restantes du maxillaire inférieur par des plaques métalliques adaptées aux faces externes et internes de l'appareil.

Comme cette pièce était volumineuse, pour aider son abaissement à la partie antérieure, on fixe à une plaque palatine deux ressorts qui vont, d'autre part, se fixer à l'appareil prothétique au niveau des canines.

Pour être enlevée plus facilement, la pièce inférieure est divisée en deux parties, au niveau de la symphyse mentonnière.

Ces deux parties sont maintenues entre elles par une plaque métallique quadrangulaire aux coins de laquelle sont placées des vis, et par la partie alvéolaire qui n'est pas divisée et qui vient s'implanter par deux goujons, comme nous l'avons vu (*fig.* 24 E) et assure à l'appareil tout entier une grande fixité. Un fil métallique passé à la base de la langue, et destiné à empêcher la rétrocession de celle-ci, avait été fixé à l'appareil.

Cette pièce fut bien supportée : le malade ne perdait pas sa salive, il pouvait facilement se nourrir avec des aliments liquides, sa parole était correcte, lorsque brusquement survint le treizième jour après l'opération une hémorrhagie cérébrale qui amena d'abord une hémiplégie et le lendemain la mort.

Nous voyons par cette observation que malgré des délabrements considérables, l'appareil tout volumineux

qu'il était, fut parfaitement maintenu en place, supporté facilement et sans douleur, et enfin qu'il permit au malade de s'alimenter sans aucune difficulté. Cette alimentation s'effectuait d'autant mieux, que grâce aux lavages des parties profondes, les aliments n'étaient plus imprégnés d'un pus toujours plus ou moins fétide.

Observation VIII.

A.... entre à l'hôpital au mois de novembre 1885, dans le service de M. le Professeur Poncet.

Cet homme entre à la salle St-Louis, avec une tumeur du plancher de la bouche ayant rongé le frein, et adhérente à l'arcade dentaire.

Cette tumeur remonte à 8 mois ; elle a déjà subi deux ablations et deux fois elle a récidivé. L'extirpation complète présente les plus grandes difficultés à cause des adhérences intimes à l'os : d'autre part, il faut une opération absolument radicale. M. le Professeur Poncet fit la ligature des deux carotides externes, pour éviter l'hémorrhagie et réséqua presque tout le fer à cheval. Pour préciser davantage, la section a porté en avant des deux dents de sagesse. Nous devons dire qu'au moment où cette grave opération fut pratiquée, le malade était dans un état de cachexie avancée.

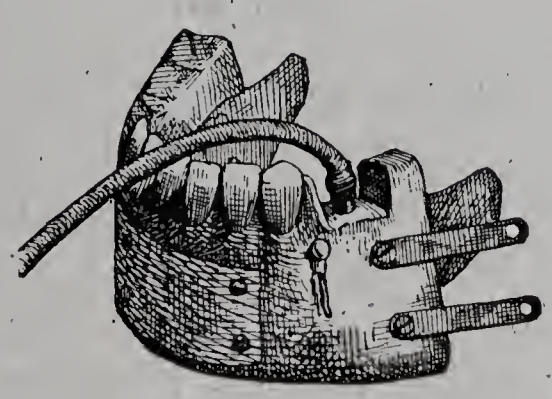

Fig. 46.

Immédiatement après l'opération, M. Martin applique un appareil construit suivant le type de ses pièces prothétiques (*fig. 46*).

Un drain fut placé sous le menton.

La réunion par première intention ne se fit pas partout, ce qui n'a pas lieu de nous étonner, étant donné le mauvais état du malade. Sa cachexie avancée ne lui permit pas de retirer grand bénéfice de son appareil au point de vue de la mastication ; on était obligé de le nourrir avec la sonde œsophagienne, ce qui ne se faisait pas toujours facilement.

Pendant les cinquante jours qui ont suivi son opération, notre malade ne s'est pas relevé. L'état général restait grave. On enleva le drain placé sur la partie médiane, mais son ouverture, loin de diminuer, augmentait au contraire et laissait voir la face inférieure de l'appareil prothétique.

Au cinquante-troisième jour, M. Martin enlève ce premier appareil qu'il remplace par un ressort en U. (*fig. 47*),

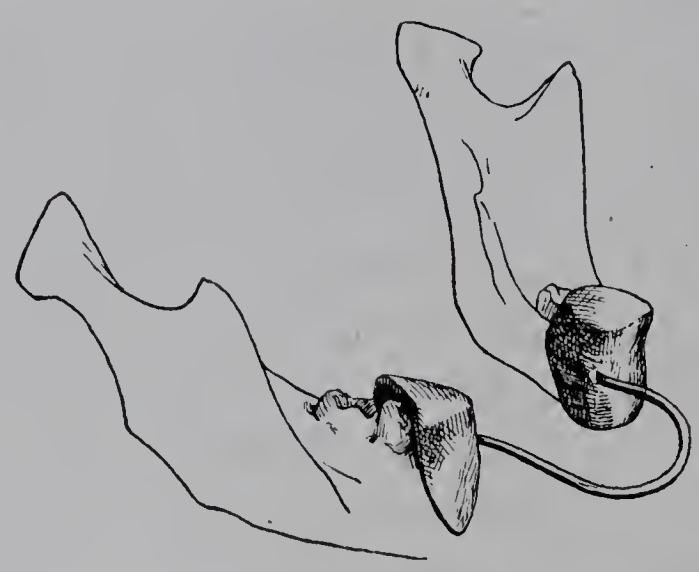

Fig. 47.

aux extrémités duquel sont fixés deux épaulements en caoutchouc durci, pour empêcher le rapprochement des fragments osseux et conserver les avantages fournis par la prothèse immédiate.

Toutefois ce malade, à cause de son état de faiblesse extrême, n'a pu profiter de tous les avantages inhérents à cette méthode. En effet, la prononciation est restée pendant quelque temps peu correcte, la mastication difficile, et enfin, la salive s'écoulait par l'orifice situé au-dessous du menton.

Peu de jours après l'application du second appareil, le malade demanda à rentrer chez lui, ce qu'on n'a pas cru devoir lui refuser à cause de son mauvais état général.

Deux mois de séjour à la campagne améliorèrent singulièrement sa santé. La cicatrisation à ce moment était complète. Dès lors, il put porter un troisième appareil qui lui permettait la mastication. (*fig. 48*).

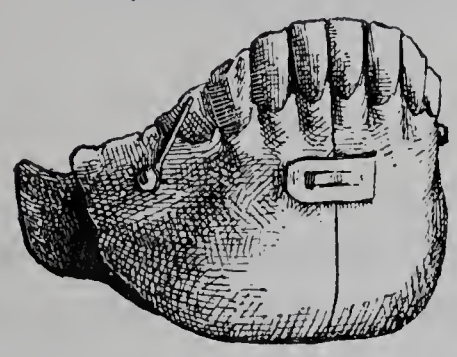

Fig. 48.

Pour faciliter son introduction, cette pièce est divisée à sa partie médiane en deux portions. Celles-ci sont reliées entre elles à leur face postérieure par une charnière, ce qui permet de la plier en deux, quand on l'introduit dans la cavité buccale. On les redresse ensuite, et un ressort placé à la face antérieure les maintient dans cette position.

Une pièce palatine munie de ressorts assure encore leur solidité.

Enfin, dix-huit mois après l'opération, il revint se montrer à M. le Professeur Poncet. Il est en parfait état de santé, sans aucune trace d'un épithéliome dont l'examen histologique avait confirmé la nature et qui avait déjà récidivé deux fois. Grâce à son appareil prothétique, la face n'a pas été déformée et la parole est assez correcte.

Ce malade fut, à cette époque, présenté à la société des Sciences médicales, où M. le Professeur Poncet insista sur la nécessité d'enlever très largement ces néoplasmes.

En effet, avec notre méthode, une ablation très étendue ne laisse pas plus de déformation qu'une intervention restreinte.

Observation IX.

D.... Louis, âgé de huit ans et demi, de la Chapelle-en Vercors (Drôme) entre à la Charité le 24 mai 1886, salle Saint-Pierre, n° 17, dans le service de M. Vincent, professeur agrégé, chirurgien-major de la Charité.

Six mois auparavant, cet enfant sentit au niveau de la branche horizontale droite du maxillaire inférieur, une petite tumeur; elle avait le volume d'une petite noisette, et était absolument indolore; à cette époque, on lui enleva deux molaires, ce quin'empêcha nullement la tumeur de s'étendre aux parties voisines.

Actuellement il s'est développé un épulis sur tout le bord gingival droit depuis la canine jusqu'à la branche montante.

La muqueuse est rosée à la partie interne; elle prend une coloration violacée au niveau des dents enlevées; sa surface est unie et tendue. De consistance assez ferme, elle contracte des adhérences complètes avec le maxillaire. Jamais il n'y a eu d'hémorrhagie. On trouve un ganglion engorgé dans la région sous-maxillaire.

Le 1er juillet 1886, M. Vincent lui fait la résection de la branche horizontale droite du maxillaire inférieur; à la partie antérieure, la section porte au niveau de la canine, et en arrière, elle est pratiquée sur l'angle de la mâchoire.

M. Martin, immédiatement après l'opération, avant la

suture des parties molles, applique un appareil, construit d'après sa méthode *(fig. 49)*.

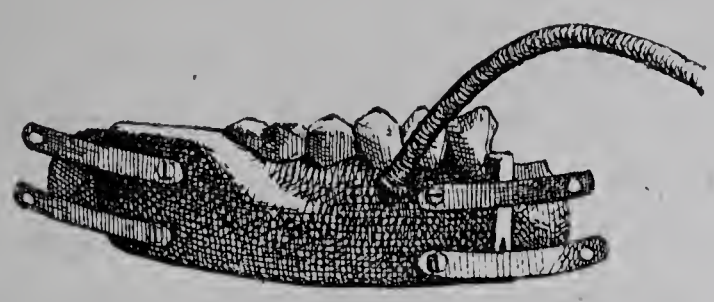

Fig. 49.

Celui-ci est constitué par un bord alvéolaire ou partie supérieure et par une portion représentant le corps de l'os qui mesure cinquante-trois millimètres de longueur. Les deux extrémités sont munies de prolongements internes et externes venant se fixer à l'os. Ils ne diffèrent pas de ceux que nous employons habituellement et qui ont été précédemment décrits.

Dans son épaisseur sont ménagés, pour les soins antiseptiques, des canaux s'ouvrant sur toute la surface cruentée et dont l'émergence vient se faire sur la partie latérale externe de la pièce.

A ce niveau vient s'adapter un tube de caoutchouc qui sort de la bouche, et permet de pratiquer facilement les irrigations.

Cette pièce qui a été placée pendant l'opération, est restée à demeure *dix-huit mois*. L'état général s'est amélioré immédiatement après la résection; et aucune complication n'est survenue.

Toutefois, nous devons dire qu'il est resté une petite fistule à la partie postérieure de l'incision, fistule qui a cessé de suppurer quatre à cinq jours après l'enlèvement de l'appareil.

Du côté où l'opération a été pratiquée, on constate également vers la joue, une saillie molle que l'on peut attribuer à la rétraction de fibres musculaires dont les insertions

inférieures ont été détruites. Cette saillie du reste, n'est pas douloureuse et ne modifie guère la physionomie de l'enfant, parce que ce qui restait du maxillaire a conservé sa position normale.

Nous devons ajouter également que peu de jours après l'opération, le petit malade mangeait facilement, parlait correctement et ne perdait pas sa salive.

Au 28 janvier 1888, on écrit à M. Martin que l'enfant peut manger de la croûte de pain du côté de son appareil.

Après avoir porté cette piéce que nous venons de décrire, pendant dix-huit mois, comme nous l'avons dit, il persistait une légère fistule, due probablement à l'enfouissement profond de la portion postérieure de l'appareil dans les parties molles, difficiles par suite, à désinfecter. M. Martin, alors, le lui enleva. D'autre part, il était devenu trop petit à cause de la croissance de l'enfant; aussi résolut-on de remplacer cette pièce inamovible par une autre plus grande et celle-ci mobile.

A cet effet, M. Martin, après avoir enlevé la pièce pour s'en servir comme modèle, pria le malade de revenir le lendemain ; il voulait la lui replacer en attendant que la seconde soit achevée.

Il revit le malade trente heures après, et à ce moment quel ne fut pas son étonnement, lorsqu'il s'aperçut qu'il lui était impossible de le mettre en place à cause d'un rétrécissement notable de la bouche, dû à la rétraction de toutes les parties qui supportaient la pièce primitive.

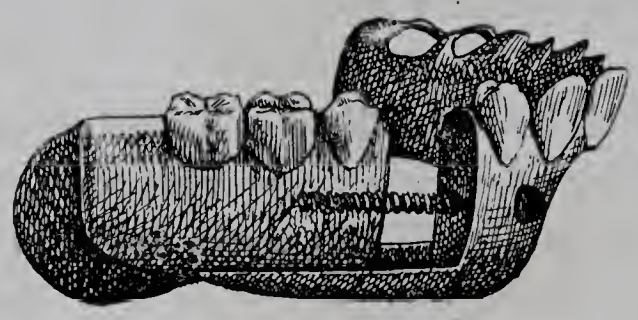

Fig. 50.

Il fut obligé de changer le dispositif de l'appareil. Comme

le fragment gauche commençait à se diriger du côté droit et que de ce côté l'appareil était trop court pour maintenir l'écartement, à cause du développement de l'enfant qui a beaucoup grandi, il résolut de ramener ce fragment vers la position qu'il devait occuper normalement. Pour cela, il construisit l'appareil représenté (*fig. 50*). Par le moyen d'une vis à laquelle il faisait faire un tour chaque jour, en moins de deux semaines il obtint le résultat qu'il désirait, c'est à dire un refoulement du fragment de un centimètre et demi.

L'écartement obtenu, on construisit un appareil pour maintenir les fragments dans cette dernière position. Celui-ci est fixé par des lames aux dents du côté gauche, et par des ressorts à une pièce palatine.

Au point de vue fonctionnel rien ne laisse à désirer. Mais quelques jours après, nous constatons les phénoménes suivants :

Lorsque la bouche est fermée, le menton occupe parfaitement sa place normale ; mais il n'en est pas de même dans les mouvements d'abaissement de la mâchoire inférieure ; à ce moment, on s'aperçoit d'une déviation notable du menton, se dirigeant du côté opéré. Pour remédier a cet inconvénient, M. Martin a résolu de guider ce mouvement d'abaissement par la mâchoire supérieure à l'aide de l'appareil représenté (*fig. 51*).

Fig. 51.

Du côté gauche de cette pièce, on voit deux lames laté-

rales fixées l'une à la plaque palatine, l'autre au maxillaire inférieur artificiel.

La lame fixée à ce dernier est en dehors de celle qui est adhérente à la plaque palatine et présente sa face interne à la face externe de l'autre. Il résulte de cette disposition que le mâchoire inférieure, en s'abaissant, ne peut nullement se porter latéralement. Ainsi se trouve corrigée cette déviation, qui produisait un très mauvais effet.

En juin 1888, nous revoyons ce malade. A ce moment, nous sommes obligé de faire à l'appareil quelques modifications nécessitées par l'éruption de la deuxième dentition.

Nous constatons en même temps une régularisation des traits de sa physionomie, à cause de l'affaissement de la saillie que nous avons signalée plus haut, au niveau de la joue.

Dans le mois d'octobre de la même année, nous avons présenté ce malade à la Société des sciences médicales de Lyon et à cette époque les résultats physiques et fonctionnels sont, on peut le dire, parfaits. L'enfant mastique très bien avec sa pièce, des aliments solides et même résistants. D'autre part, en faisant lire à haute voix ce petit malade, on fait constater la correction de la prononciation, et enfin les heureux résultats obtenus par cette méthode, ne se sont pas démentis vingt-huit mois après l'opération.

Observation X.

G.. Marie, âgée de vingt et un ans, tisseuse, à la Tour-du-Pin (Isère).

Cette malade entre à l'Hôtel-Dieu, salle Saint-Pierre, n° 8. le 20 octobre 1886, pour une tumeur du maxillaire inférieur. Pas d'antécédents héréditaires, pas de maladie dans l'enfance. A la fin du mois de juin 1886, la jeune fille remarqua pour la première fois, siègeant à la face interne de la partie gauche du maxillaire inférieur et au niveau de l'avant-dernière molaire, une petite tumeur, faisant saillie du côté de la langue.

Cette tumeur d'ailleurs était indolore, mais elle ne tarda pas à augmenter de volume et à envahir par sa base d'implantation les parties voisines de l'os.

Lorsque la malade entre à Saint-Pierre, la tumeur a envahi la partie interne gauche du maxillaire inférieur, jusqu'à la ligne médiane. Elle soulève la langue et l'applique d'une façon continue en haut et en arrière, ce qui gêne notablement et la parole et la matiscation. La tumeur est un peu ulcérée. L'appétit est conservé, santé générale assez satisfaisante. Rien au cœur, ni au poumon.

28 octobre 1886. M. le professeur agrégé Chandelux remplacant M. le professeur Ollier fait la résection de toute la partie du maxillaire envahi. La section osseuse a porté du côté droit au niveau de la première petite molaire et du côté gauche au niveau de la deuxième grosse molaire.

M. Martin applique immédiatement un appareil prothétique. Celui-ci, représentant exactement la partie osseuse enlevée, est formé d'une portion alvéolaire et d'une partie correspondant au corps de l'os qui mesure soixante-quinze millimètres de longueur (*fig. 52*).

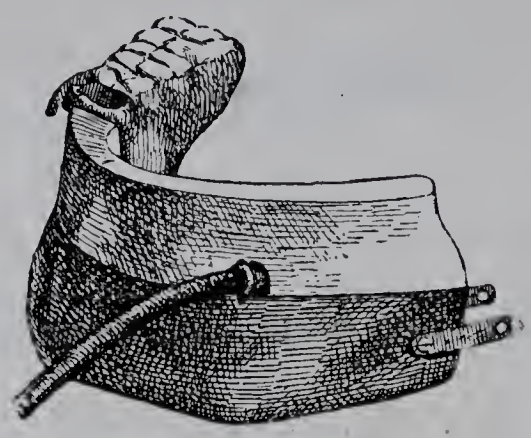

Fig. 52.

Cet appareil est, comme les précédents, fixé à l'os par des lames et des vis ; mais pour lui donner plus de fixité, on a ajouté un crochet qui vient entourer la petite molaire restant au fragment droit. Dans son épaisseur sont ménagés des canaux destinés aux irrigations antiseptiques.

La partie alvéolaire fut changée au mois de décembre 1886, contre une autre munie de dents. Ce changement fut opéré, dès que la malade n'eut plus besoin d'irrigations.

Le 18 juin 1887, on enlève ce premier appareil et on le remplace par un autre ayant sensiblement la même forme, mais muni seulement de prolongements internes. Deux ressorts adaptés à une plaque palatine, viennent se fixer de chaque côté de la pièce prothétique pour la maintenir abaissée, surtout du côté gauche.

Le résultat fonctionnel fut excellent. La mastication se fait cependant plus facilement du côté du maxillaire osseux. La prononciation est à peu près normale, la malade ne perd pas sa salive et la physionomie est intacte.

Nous devons ajouter qu'au mois de juin 1887, on fut obligé de lui extraire du côté gauche, sa dent de sagesse qui venait de faire son évolution. Elle était devenue douloureuse, et

présentait une carie avancée; les racines n'étaient pas complètement ossifiées.

Le 25 octobre 1887, la malade revint à l'hôpital pour faire un peu modifier son appareil. Nous constatons à ce moment que le fragment gauche, qui a conservé toutes ses insertions musculaires, a été attiré en dehors et en haut par ses élévateurs et que le fragment droit est dévié du même côté. Ce déplacement a eu pour effet de changer les rapports des arcades dentaires et de détruire la régularité de la face.

Fig. 53.

Nous avons donc été obligé de modifier notre appareil, en remplaçant les prolongements qui le terminaient du côté gauche par une espèce de gouttière emboîtant toute la partie supérieure du fragment et devant, avec l'aide du ressort, le maintenir abaissé *(fig. 53)*.

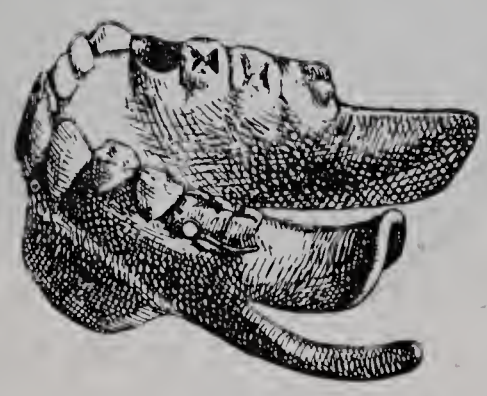

Fig. 54.

Cette modification qui eût très bien réussi au début, devint absolument insuffisante. Le fragment s'échappait à chaque instant de cette gouttière, et pour le maintenir, nous fûmes obligés d'ajouter à notre appareil un prolongement, placé à l'extrémité externe de la portion gauche. Il est en

partie en caoutchouc durci, et en partie en caoutchouc mou. Il refoule en dedans, en le maintenant sous l'appareil, le fragment qui a toujours de la tendance à s'en échapper *(fig. 54)*.

Nous n'avons obtenu ce résultat que très difficilement, ce qui n'aurait pas eu lieu, si nous avions prévu cette déformation.

En juin 1888, nous voyons notre opérée et rien de particulier n'attire notre attention, sauf la même déformation qu'à l'observation précédente IX, c'est-à-dire une déviation du menton sur le côté gauche, lorsque la malade ouvre la bouche. Nous la renvoyons au mois d'octobre pour attendre les résultats que donnera l'appareil que nous avons posé au jeune D..., appareil que nous avons essayé pour cette déviation.

Le 15 octobre, cette jeune fille vient nous voir ; la déviation ne s'est pas corrigée ; au contraire, elle s'est accentuée. Nous trouvons aussi que sa prononciation a changé : elle se sert moins bien de son appareil et nous apprenons qu'elle ne l'a presque pas porté.

Aussi, la déformation qui consiste en une dépression au-dessous et en avant de l'oreille, est-elle plus marquée. Cela tient à ce que le fragment a été attiré en avant. Notre malade trouve que sa mastication et sa prononciation sont plus défectueuses qu'auparavant, mais comme elle n'est pas douée d'une grande intelligence, elle n'a pas cherché à réagir. Toutefois en présence des résultats obtenus par le nouvel appareil du jeune D... elle consent à se laisser placer une pièce analogue. Trois jours après sa pose, la déviation était corrigée et cette jeune fille nous quitte en nous promettant de ne plus enlever son appareil.

Sur l'empreinte de sa bouche prise pour faire ce dernier appareil, nous remarquons que la voûte palatine s'est rétrécie de un millimètre et demi. Ce rétrécissement s'est produit dans les quatre mois pendant lesquels elle n'a pas porté son appareil.

Nous présentons cette jeune malade à la Société des Sciences médicales dans la séance d'octobre 1888 en même temps que le jeune D.... Quoique, à ce moment, elle n'ait pas son dernier appareil, on constate néanmoins les avantages obtenus par la prothèse immédiate. En effet, à part un léger rétrécissement à la partie inférieure de la face, elle a une physionomie très régulière.

Fig. 55

Ce rétrécissement a été corrigé par son dernier appareil, comme le montre la photographie ci-jointe. Quant à la mastication et la prononciation, ces deux fonctions sont redevenues assez bonnes, et nous ne doutons pas qu'elles ne se rétablissent complétement, d'ici à peu de temps.

Malgré le port intermittent et peu régulier de son appareil, cette malade a néanmoins profité des avantages que fournit la prothèse immédiate.

En janvier 1889, elle nous écrit qu'elle s'est parfaitement habituée à son appareil et qu'actuellement sa mastication ne laisse rien à désirer. Elle nous adresse en même temps sa photographie. Nous en donnons la reproduction *(fig. 55)*.

Nous pourrions encore relater trois autres observations de prothèse immédiate appliquée aux résections du maxillaire inférieur. Mais elles ne présentent pas de particularités nouvelles et elles sont trop récentes encore pour que nous puissions donner les résultats définitifs obtenus. Néanmoins nous sommes assuré qu'ils seront aussi favorables que ceux des malades dont nous venons de parler.

CHAPITRE VII

Maxillaire supérieur. — Prothèse immédiate appliquée au maxillaire supérieur. — Considérations générales.

Importance relative de la prothèse immédiate après les résections du maxillaire supérieur. Son utilité au point de vue de l'alimentation et de la phonation.
Constitution de l'appareil
Appareil primitif.
Appareil définitif.

Les avantages de la prothèse immédiate sont moins nombreux pour la mâchoire supérieure que pour l'inférieure. Toutefois, notre méthode trouve ici encore son application et peut présenter quelque utilité.

L'étude que nous avons faite à propos des appareils de prothèse immédiate du maxillaire inférieur, simplifie considérablement ce que nous avons à dire sur ceux de la mâchoire supérieure. Aussi, nous abstiendrons-nous d'entrer dans trop de détails, ce qui nous exposerait à des redites sans éclaircir davantage le sujet que nous traitons.

Après une résection partielle ou totale du massif maxillaire, les parties molles qui étaient soutenues par ce squelette n'ont plus de point d'appui. Elles vont donc se déformer immédiatement après l'opération ; puis, peu à peu, la rétraction cicatricielle va encore augmenter, et les déformations, une fois produites, auront grand'peine à être corrigées.

Dans ce cas, notre système de prothèse est d'une utilité et d'un avantage incontestables, puisqu'il va fournir aux parties molles un point d'appui qui leur permettra de conserver leur position respective. Notre appareil, en outre, s'opposera à la rétraction cicatricielle en avant, la seule qui puisse causer une déformation, la cicatrisation pouvant se faire librement en arrière.

Ensuite, un autre avantage qui n'est pas à dédaigner, c'est de permettre au malade de s'alimenter presque immédiatement après l'opération, sans le secours de moyens artificiels.

Or, après les vastes délabrements causés par une résection du maxillaire supérieur, le chirurgien a grand intérêt à voir son malade soutenir ses forces.

D'autre part, depuis les recherches de Bichat et les travaux plus récents d'Ollier, on sait que les cavités osseuses ont une tendance à la rétractilité. Ainsi, après les résections du maxillaire supérieur, on peut constater que l'os de la pommette s'abaisse en se rapprochant du maxillaire du côté opposé, d'où résulte naturellement un abaissement de l'œil et une déviation de la face ; le maxillaire supérieur restant, n'étant plus soutenu, tend lui-même à se porter en dedans, s'il n'est pourvu de dents qui s'opposent à celles de la mâchoire inférieure. Notre système de prothèse empêche ces déformations de se produire.

D'autre part, si suivant la méthode d'Ollier, le périoste a pu être conservé, l'appareil lui fournit un soutien jusqu'à ce qu'il ait formé des lamelles osseuses. Celles-

ci, en reproduisant la forme primitive du maxillaire, maintiendront le tout en place. Pour empêcher les déformations progressives de ces vastes cavités osseuses, il faut opposer une surface résistante appliquée aux points où la déformation peut se produire, c'est-à-dire au malaire et au maxillaire du côté opposé. L'appareil devra donc maintenir l'écartement exact laissé entre ces deux os.

L'abaissement des os précités peut aussi se produire. On parviendra à le combattre avec le concours de la mâchoire inférieure, qui, dans ce but, devra présenter toutes ses dents, naturelles ou artificielles. Dans ces conditions, l'opposition parfaite des deux arcades dentaires empêche tout mouvement d'abaissement.

Si pour obtenir ce point d'appui si nécessaire, on a été obligé de construire une pièce dentaire pour la mâchoire inférieure, il faudra prendre soin de la renouveler chaque fois qu'on s'apercevra qu'elle n'est plus en contact avec la pièce supérieure qui doit lui correspondre. Ceci arrive, fatalement, du reste, au bout de quelque temps, à cause de la résorption alvéolaire.

Notre appareil, enfin, permet l'émission normale de la parole, ce qui n'a pas lieu avant son application, où l'on constate une prononciation analogue à celle des personnes atteintes de perforation palatine.

Nous n'avons pas à insister sur les avantages présentés par l'emploi d'une prothèse artificielle à la suite d'une ablation du maxillaire supérieur. Ces avantages sont bien connus, mais ce que l'on sait peut-être moins, c'est qu'ils seront d'autant plus nombreux et d'autant plus

complets, que la prothèse sera appliquée plus immédiatement ; nous avons déjà insisté longuement sur ce point à propos du maxillaire inférieur.

C'est pour cette raison que nous faisons à certains auteurs le reproche de dire qu'on ne doit appliquer d'appareil prothétique que lorsque la cicatrisation est complète et que, par suite, il existe des déformations presque irrémédiables. Celles-ci auraient pu facilement être évitées par notre méthode.

Nous procédons pour le maxillaire supérieur comme pour l'inférieur. Immédiatement après la résection, nous appliquons un appareil fabriqué à l'avance avec certaines données sur lesquelles nous reviendrons.

Il présente une partie horizontale, destinée à remplacer la voûte palatine et le voile du palais, s'il y a lieu ; et une partie verticale, représentant seulement la face antérieure de ce qui a été enlevé du massif maxillaire. Ces deux parties peuvent, comme nous le verrons, être séparées ou réunies.

De cette façon, la partie postérieure de la cavité résultant de la résection du maxillaire et qui n'est pas en contact avec l'appareil peut se cicatriser librement.

Lorsque cette cicatrisation est effectuée complètement, cet appareil provisoire est remplacé par un autre définitif qui comblera toute la cavité. Une simple fente sinueuse sera ménagée vers les fosses nasales pour permettre le passage de l'air.

Telle est en deux mots notre méthode, qui, comme on le voit, diffère totalement des procédés employés jusqu'ici.

Nous sommes absolument autorisé à dire que, si les tentatives de prothèse immédiate pour la mâchoire inférieure ont été rares, elles l'ont été bien davantage encore pour le maxillaire supérieur, et ceci, en raison des déformations moindres qui accompagnent l'opération.

C'est à peine si, en feuilletant les traités de chirurgie et les ouvrages spéciaux, nous avons pu trouver quelques tentatives de prothèse immédiate avec un morceau de gutta-percha ramollie, procédé, comme on le voit, bien primitif et bien imparfait.

Ce ne sont pas, du reste, des prothèses à proprement parler, mais simplement des moyens destinés à empêcher la communication de la bouche avec la cavité nasale.

Tels sont, croyons-nous, les rares essais de prothèse appliqués avant nous à la résection du maxillaire supérieur. Ces tentatives ne peuvent pas être comparées à une méthode parfaitement établie avec des données précises et avec laquelle nous avons obtenu des résultats incontestables.

CHAPITRE VIII

Maxillaire supérieur. Description et application des appareils.

Appareil primitif.
Sa division en deux ou plusieurs parties.
Sa canalisation permettant les lavages antiseptiques. Mesures à prendre pour sa confection.
Description de ses parties constitutives. Partie horizontale. Partie verticale. Moyen de réunion de ces différentes pièces. Moyen de fixation.
Appareil définitif.
Modification qu'il présente sur l'appareil primitif. Moyen de fixation. Matière entrant dans sa constitution.

Les appareils prothétiques destinés à remplacer le maxillaire supérieur, sont moins nombreux et réclament moins de modifications que ceux que nous avons décrits précédemment pour le maxillaire inférieur. Les points d'attache, d'autre part, sont moins compliqués et ne présentent qu'une importance secondaire, car l'appareil est fixé dans des masses absolument immobiles, ce qui permet un assujettissement plus facile.

A la rigueur, on pourrait dire que les lambeaux seuls suffiraient à le maintenir. Toutefois, comme il est très difficile d'intervenir même deux ou trois jours après l'opération, nous avons dans la plupart des cas, placé des

lames, des crochets et souvent des ressorts, pour ne rien laisser à l'imprévu, et par excès de prudence.

Les modifications et les transformations que nous avons fait subir à nos appareils, répondent soit à des difficultés que nous avons rencontrées, quand il s'agissait de les enlever, soit à des exigences nécessitées par les méthodes antiseptiques nouvelles.

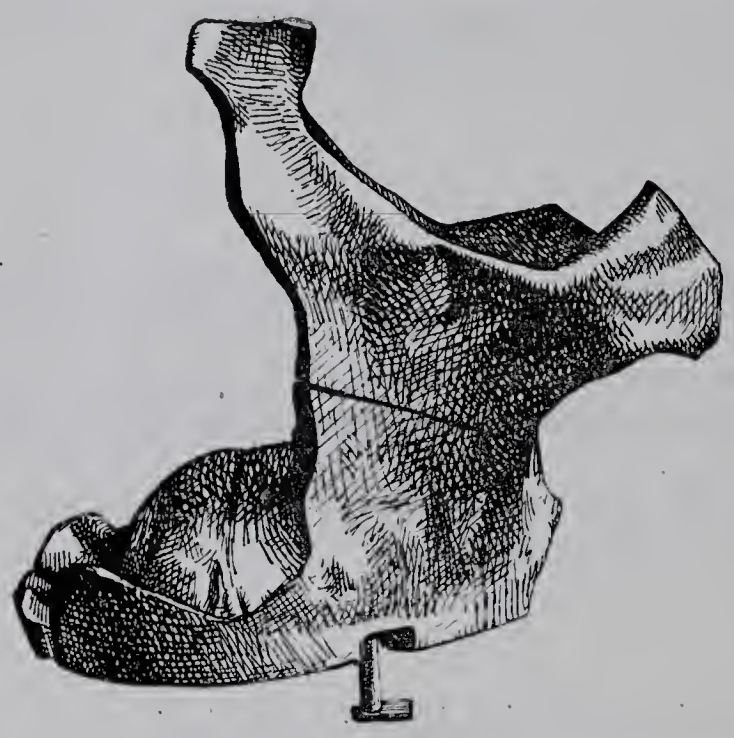

Fig. 56.

Le principal changement a surtout consisté en divisions plus ou moins nombreuses de la pièce, lorsque celle-ci était trop volumineuse. C'est ainsi que dans l'observation L. 1. (*fig. 56*) à cause de la hauteur de l'appareil, (soixante-seize millimètres), nous avons cru devoir le diviser transversalement en deux parties pour pouvoir l'enlever plus facilement. Malgré cette précaution, nous avons encore rencontré des difficultés considérables, car

la partie supérieure de la pièce, plus large que l'inférieure, était emprisonnée dans les tissus cicatriciels. Aussi, dans les observations suivantes, avons-nous divisé notre appareil en trois parties.

Les modifications nécessitées par les progrès de l'antisepsie ont été plus importantes. Tout d'abord, nous avons conseillé à nos malades de faire des gargarismes répétés avec une solution antiseptique. Puis, nous avons fait usage d'irrigations pendant les premiers jours qui suivaient l'opération, mais avec beaucoup de précaution, car nous redoutions de faire lâcher les sutures. Plus tard, nous pratiquions ces lavages avec un tube en caoutchouc placé sur la partie latérale de la pièce, qui dirigeait l'injection vers la partie profonde de la plaie (*observations III et IV*). Le tube sortait à l'extérieur, ce qui évitait de faire ouvrir la bouche du malade. Cette disposition enfin, permettait à celui-ci de faire lui-même ses injections et de les répéter autant de fois qu'on le jugeait à propos pendant la journée.

Cette modification constituait un progrès réel, mais encore insuffisant. Nous verrons en effet, plus loin, que dans l'observation B. IV, la partie de l'appareil qui formait le plancher de l'orbite était chargée de matières purulentes, lorsque nous l'avons enlevé. Les tissus voisins, d'autre part, présentaient une zone inflammatoire assez étendue.

C'est alors que nous avons imaginé le système de canalisation central de l'appareil avec des ouvertures multiples. De cette façon, le liquide antiseptique injecté dans le canal central, allait se répandre sur toutes les surfaces cruentées

par ces orifices qui transformaient l'appareil en une véritable pomme d'arrosoir.

Depuis cette dernière modification, les suppurations ont été insignifiantes. Du reste le thermomètre nous prévenait dès qu'il y avait élévation de température, ce dont nous trouvions la raison dans quelques négligences apportées dans les lavages antiseptiques.

Ce système de canalisation et d'irrigation qui complète notre appareil, présente encore cet avantage, qu'il dispense le chirurgien de placer un pansement dans la cavité buccale. Celui-ci, au bout de peu de temps est imprégné de salive, de liquides buccaux toujours plus ou moins septiques, et devient même une source d'infection pour la plaie.

D'autre part, ces tampons à la gaze iodoformée ou autres, laissent à la bouche un goût spécial, qui contribue à enlever au malade tout appétit.

Lorsqu'il y a lieu d'appliquer notre système de prothèse immédiate pour le maxillaire supérieur, nous commençons par en prendre le moule, quelles que soient les difformités que peut présenter le malade.

Dans presque tous les cas, ce moulage ne donne pas les dimensions exactes que devra présenter notre appareil, mais lorsque la résection ne doit porter que sur un seul maxillaire, les dents du côté opposé et l'arcade dentaire inférieure suffiront pour obtenir les mesures nécessaires à la fabrication de notre pièce prothétique. Lorsque la mâchoire supérieure est complètement dépourvue de dents,

nous trouvons dans le moulage de l'arcade inférieure seule, des mesures suffisantes.

Quant à la hauteur, elle nous est fournie par une ligne partant du sommet des dents, ou de la partie alvéolaire du côté opposé, au milieu du rebord orbitaire, abstraction faite des parties molles.

DESCRIPTION DE L'APPAREIL PRIMITIF

Sur les données que nous venons d'indiquer, nous construisons une pièce prothétique en nous aidant, comme pour la mâchoire inférieure, d'un maxillaire naturel se rapportant à peu près à l'âge et au développement du malade en question.

Comme pour celui-ci, trois ou quatre types peuvent servir à tous les cas qu'on est exposé à rencontrer.

La partie de l'appareil qui est située au-dessus du rebord alvéolaire est toujours un peu plus volumineuse que les parties qu'elle va remplacer. Nous en avons déjà donné la raison, à propos du maxillaire inférieur.

Quant à la portion qui représente l'arcade dentaire, la voûte palatine et le voile du palais, il est nécessaire qu'elle soit exactement la reproduction de ce qui existait avant l'apparition de la tumeur, pour pouvoir s'articuler avec la rangée dentaire inférieure.

Nous construisons donc un appareil en caoutchouc

durci, qui présentera une portion plus ou moins considérable du massif maxillaire. (*fig. 57*).

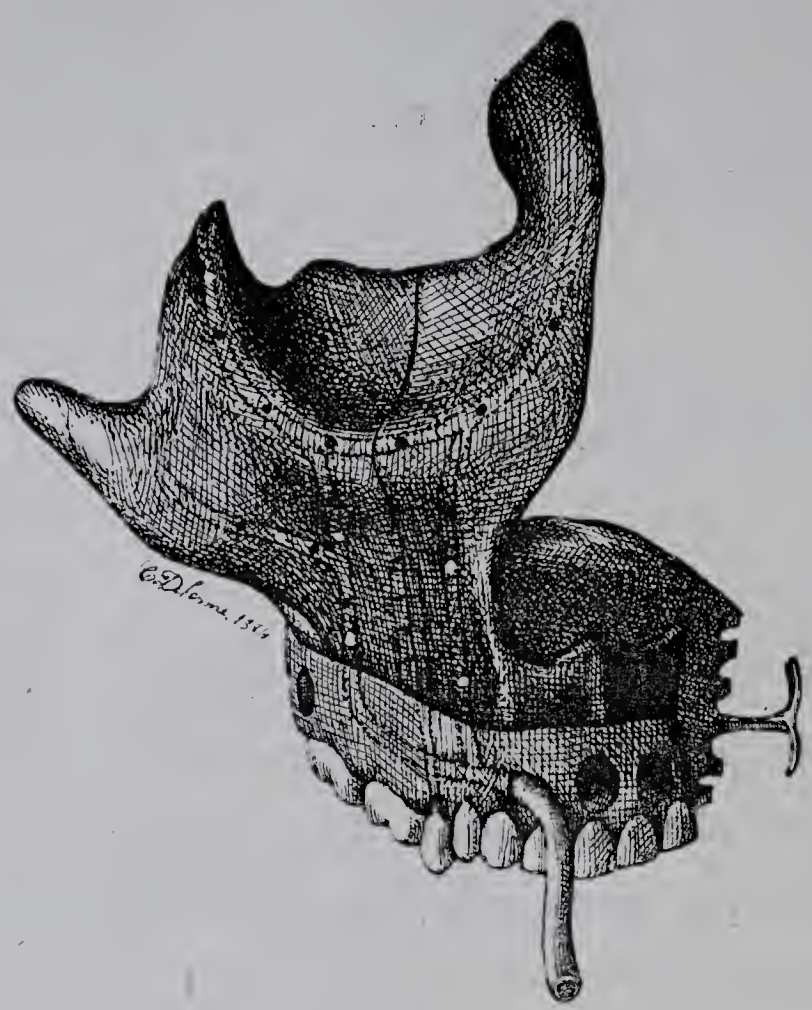

Fig. 57.

Il sera divisé en deux parties; l'une répondra au voile du palais, à la voûte palatine et à l'arcade dentaire; elle sera horizontale: l'autre verticale, comprendra toute la face antérieure du maxillaire supérieur y compris l'os propre du nez du même côté, l'os malaire et le plancher de l'orbite. La portion correspondant aux arcades dentaires sera tout entière en caoutchouc durci, pour pouvoir être modifiée suivant les besoins de l'articulation. Plus tard on y ajoutera des dents.

La voûte palatine et le voile du palais, lorsque celui-ci a été intéressé, seront dans tous les cas complets, quelle que soit l'étendue de l'opération. En effet, cette partie horizontale de l'appareil est destinée à remplacer, d'un côté la portion enlevée et de l'autre à venir s'appliquer sur ce qu'il en reste, pour ne pas avoir de solution de continuité au milieu du palais. En même temps, le bord correspondant au côté sain, sera muni de crochets pour fixer l'appareil aux dents restantes; ou si elles sont insuffisantes on ajoutera un ou deux ressorts qui viendront prendre un point d'appui sur le maxillaire inférieur comme dans les dentiers ordinaires.

La partie postérieure de la portion horizontale de l'appareil est toujours terminée par une lame de caoutchouc mou, pour se mieux prêter aux mouvements du voile palatin.

A la partie antérieure de la portion horizontale, représentant l'arcade dentaire, nous ménageons un orifice, (*fig. 58*) auquel vient s'adapter le tube B qui doit servir aux irrigations.

Celui-ci est en communication avec le système de canalisation ménagé dans l'intérieur de l'appareil. Les lavages, grâce à cet artifice, peuvent se faire sans que le malade soit obligé d'ouvrir la bouche.

Au surplus, de grandes ouvertures latérales C, permettent la sortie facile des liquides injectés.

Cette partie horizontale vient s'adapter sur la portion verticale de la pièce qui représente la face externe des os signalés plus haut.

Deux tubes A (*fig. 58*) servent à réunir les canaux des deux pièces, tout en contribuant à leur solidité.

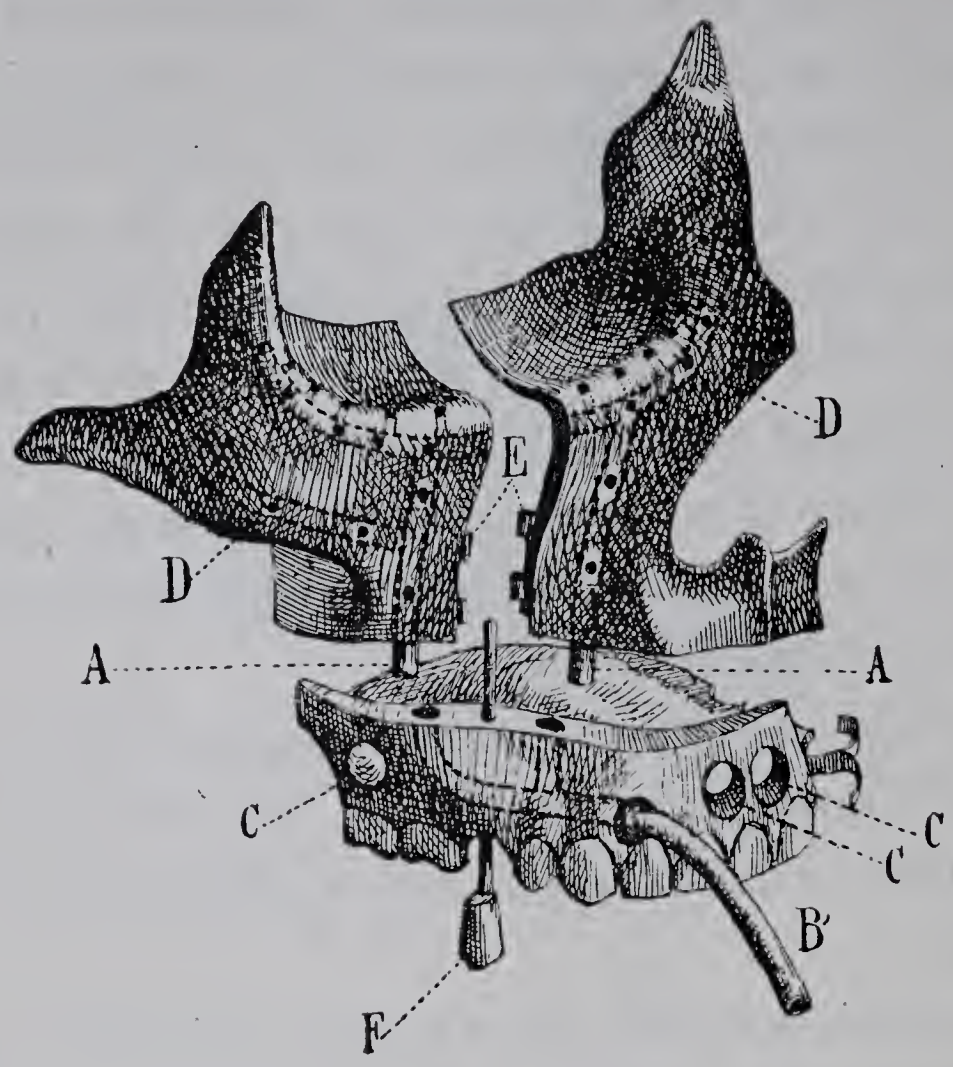

Fig. 58.

Sur cette figure, on voit une série de lignes pointillées D qui représentent le trajet des canaux irrigateurs. Entre ces lignes se trouvent figurés par des points noirs, les orifices multiples par lesquels passe le liquide antiseptique.

Les parties correspondant à la branche ascendante du maxillaire et à l'os malaire, étant plus larges que la portion située au-dessous, et par suite ne pouvant être enlevées facilement, comme cela s'est produit dans notre première observation, nous divisons en deux cette partie

supérieure, par un trait vertical, partant du milieu du plancher orbitaire pour descendre jusqu'à la première ou deuxième petite molaire.

Ces deux parties de la pièce supérieure portent sur leur ligne d'intersection un système de charnière E qui permet, par l'intermédiaire d'une tige métallique F, passée dans leur intérieur, de les maintenir intimement unies, non seulement entre elles, mais avec la pièce inférieure.

Cette tige dont nous venons de parler, étant retirée, rien n'est plus simple que d'enlever séparément les trois parties de l'appareil.

La pièce prothétique ainsi préparée, nous n'avons plus qu'à diminuer son volume au cours de l'opération et suivant les besoins nécessités par elle.

Toute la partie de notre appareil qui correspond à la face postérieure de l'os est laissée vide, car nous n'avons pour but ici, que de soutenir, de maintenir en place les parties molles, tout en laissant les parties profondes se cicatriser à leur aise.

L'appareil est alors placé dans la cavité qu'il est destiné à obturer ; on l'y fixe, comme nous l'avons dit plus haut, par des ressorts ou des crochets aux dents restantes. On rabat les lambeaux sur la pièce, et il ne reste plus qu'à faire les sutures.

Cette pièce prothétique primitive reste en place plus ou moins longtemps suivant les besoins de la cicatrisation.

Dans certains cas, nous avons pu l'enlever au bout d'un mois, tandis que dans d'autres, elle est restée en place

dix-huit mois. Quoiqu'il en soit, elle ne devrait pas être enlevée avant que la cicatrisation se soit effectuée complètement, ce qui nécessite le plus souvent un temps assez long.

Dans la plupart de nos observations, le premier appareil a été enlevé relativement tôt, à cause de l'impatience des malades, pressés de rentrer chez eux et d'avoir un appareil définitif.

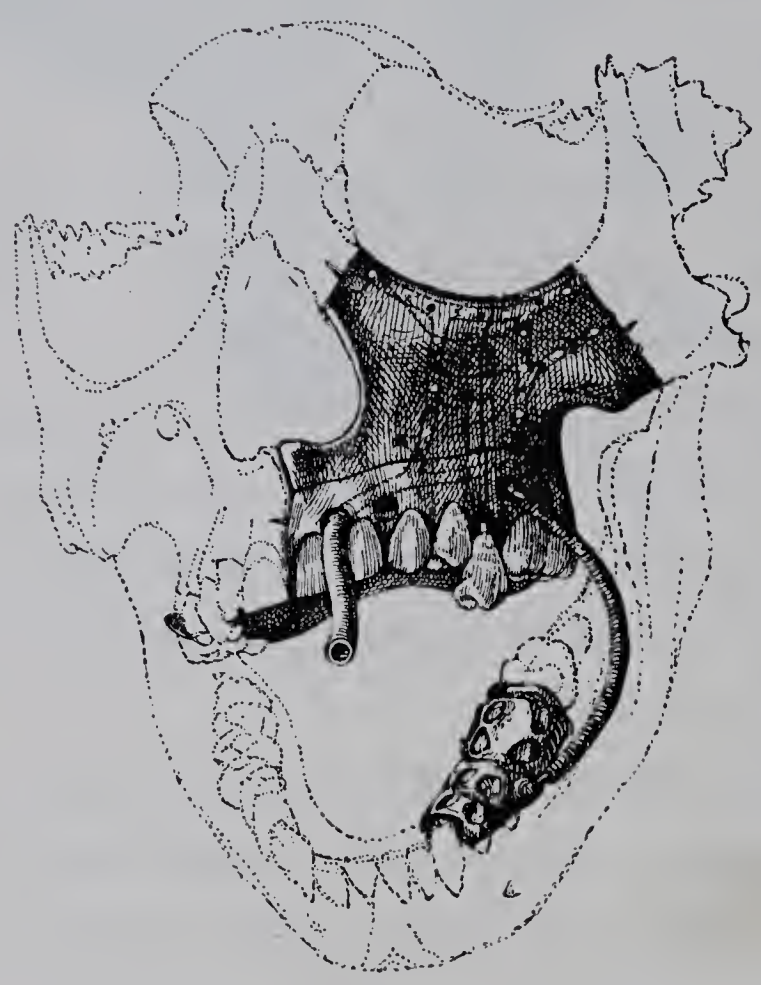

Fig. 59.

Jusqu'à présent, nous avons toujours pu faire tenir nos pièces par des crochets ou des ressorts. Si ces moyens étaient insuffisants, nous n'hésiterions pas à faire usage de pointes fixées dans les portions osseuses voisines, et allant s'implanter l'une dans le malaire correspondant et

l'autre sur le bord interne et inférieur du maxillaire opposé. (*fig. 59*).

Nous avons abandonné pour la fixation du maxillaire supérieur, sans les rejeter complètement, les petites lames de platine, maintenues par des vis, car leur adaptation demandant plus de temps que les autres moyens, peuvent quelquefois empêcher la pose de l'appareil; cela, du reste, nous est arrivé dans un cas que nous relaterons dans une autre partie de ce travail.

Appareil définitif. Lorsqu'on enlève ce premier appareil pour le remplacer par un autre définitif, il faut tout d'abord reprendre l'empreinte de la mâchoire supérieure, y compris la cavité dans toute sa profondeur. Avec ce moule, on construit un appareil, qui alors est d'une seule pièce, et contrairement à ce qui existe pour le premier appareil, présente une paroi postérieure. De cette façon, la cavité est comblée tout entière.

Toute la partie buccale, à l'exception du voile du palais est en caoutchouc durci. Celle-ci doit toujours se prolonger jusqu'au dessus du repli labio-gingival où la muqueuse a été incisée et où la rétraction cicatricielle est plus puissante. On ira même au-delà pourvu que l'entrée et la sortie de l'appareil ne soient pas gênées par la hauteur de la partie rigide.

En effet, à ce niveau existe un bourrelet cicatriciel qui demande à être combattu efficacement.

Sur la figure 60 un trait indique la séparation du caoutchouc dur et du caoutchouc mou.

Tout le reste de l'appareil destiné à obstruer la cavité laissée par l'ablation de l'os est en caoutchouc mou. Ceci a pour effet de ne pas irriter les parties profondes, tout en oblitérant complètement la cavité, sans quoi nous aurions une prononciation défectueuse et un nasillement désagréable.

Fig. 60.

En effet, la colonne d'air qui vient de donner naissance à un son naturel en passant sur les cordes vocales, se trouve modifiée en sortant d'un endroit rétréci pour entrer dans une cavité ampullaire.

Il en résulte un son creux, qui est la caractéristique de toute perte de substance sur le trajet des voix respiratoires au-dessus de l'isthme du larynx.

Dès la pose de l'appareil définitif, qui obstrue complètement toutes les cavités, la prononciation devient normale immédiatement.

Afin de diminuer le poids de cet appareil volumineux

qui doit combler cette grande cavité, nous le faisons complètement creux.

Dans certains cas, il présente une hauteur de sept à huit centimètres, et l'on conçoit qu'il serait difficile de faire pénétrer dans la bouche une pièce ayant ces dimensions. Aussi construisons-nous presque toute sa partie supérieure en caoutchouc mou, pour qu'elle puisse se plier facilement dans différents sens et permettre ainsi son introduction.

La partie latérale interne de la pièce qui longe le vomer est irrégulière, ondulée, de façon à simuler les cornets.

Si la résection a porté sur les deux os maxillaires et qu'elle ait détruit le vomer, on en construit un autre artificiel sur les parties latérales duquel sont ménagées des fentes destinées à imiter autant que possible la disposition des fosses nasales. *(fig. 61)*.

Fig. 61.

Toutefois nous n'imitons pas complètement la nature pour permettre le nettoyage plus facile de l'appareil.

Cette pièce définitive est généralement maintenue en place par des lames en or allant se fixer aux dents voisines, ou par des ressorts. Mais dans certains cas, grâce aux irrégularités de la cavité, grâce surtout à la solidité de la bride cicatricielle qui correspond au repli gingivo-buccal signalé plus haut, la pièce y est maintenue spontanément.

La matière constituante des appareils prothétiques du maxillaire supérieur est la même que celle employée pour la mâchoire inférieure, c'est-à-dire du caoutchouc pur pour toutes les parties en contact avec les tissus, et en caoutchouc colorié pour les gencives et le palais.

Le caoutchouc mou qui entre dans la fabrication de la partie intra-nasale de nos appareils, a encore l'avantage de conserver mieux que le caoutchouc durci, l'humidité, et par suite, d'imiter davantage la muqueuse qu'il est destiné à remplacer.

CHAPITRE IX

Construction des appareils de prothèse immédiate pour le maxillaire supérieur

Appareil primitif.
Mensurations préalables des arcades dentaires.
Appareils destinés à remplacer les deux maxillaires absents.
Technique de la construction des canaux à irrigations.
Construction de la pièce en cire.
Bourrage et vulcanisation.
Appareil définitif.
Avantages présentés par le stent et le godiva sur le plâtre dans l'opération du moulage.
Mise en moufle.
Précautions à prendre dans cette opération. Utilité du caoutchouc mou pour la partie supérieure de l'appareil.
Polissage du caoutchouc.
Observations.

Premier appareil. — Nous serons bref sur les détails techniques de construction du maxillaire supérieur, pour l'appareil provisoire du moins. Nous avons insisté assez longuement sur la description, pour passer maintenant assez rapidement sur la fabrication qui ne présente que deux ou trois points particuliers.

D'après de nouvelles empreintes et grâce au massif maxillaire naturel que nous choisissons sensiblement le même que celui que nous voulons construire, enfin au moyen de mensurations que nous avons prises sur l'arcade dentaire inférieure, ou sur ce qui reste de la

supérieure, nous pouvons établir une pièce à peu près conforme à l'os normal.

Si nous avons à faire un appareil destiné à remplacer les deux maxillaires supérieurs, nous construisons d'après les moules que nous avons obtenus toute la masse antérieure du massif maxillaire, en y adjoignant une partie des os voisins (*fig. 62*).

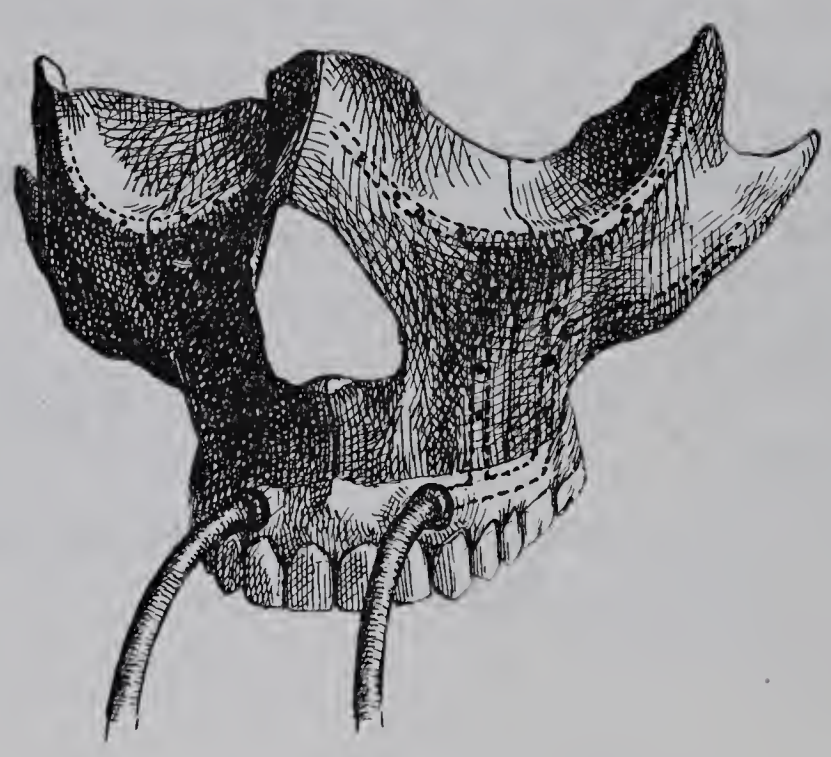

Fig. 62.

Cette portion de l'appareil est faite tout en caoutchouc durci pur, mais ne dépasse pas un millimètre et demi d'épaisseur, sauf sur les points que doivent recouvrir les canaux d'irrigation, que nous obtenons de la même façon que pour ceux du maxillaire inférieur, c'est-à-dire en plaçant des tubes de zinc dans leur épaisseur.

Nous faisons généralement la fosse canine plus arrondie que normalement, car nous avons donné comme principe général de construire les appareils plus volumineux que les portions osseuses qu'ils doivent remplacer.

Nous avons déjà vu que ces appareils étaient divisés en plusieurs parties.

La portion horizontale ou alvéolaire, y comprise la voûte palatine, représente assez bien la pièce supérieure d'un dentier dans lequel on aurait ménagé des canaux venant se réunir à ceux de la partie supérieure par de petits tubes en métal, qui auront l'avantage d'aider à maintenir les diverses pièces de l'appareil. Ces tubes sont bien visibles dans la figure 58, A.

Sur le rebord antéro-latéral de la pièce alvéolaire vient émerger l'orifice externe des canaux. La figure 58, B, montre le tube de caoutchouc devant sortir de la bouche pour faciliter les irrigations et qui sont la continuation de la canalisation centrale de l'appareil. Cette canalisation est représentée dans les figures 62, 63, 64 par des lignes pointillées entre lesquelles on voit des points indiquant les orifices par lesquels vient sourdre le liquide antiseptique.

La ligne qui traverse le plancher de l'orbite et celle qui sépare les os propres du nez représentent le point où l'appareil est divisé verticalement, jusqu'au rebord alvéolaire pour pouvoir être enlevé plus facilement.

Quand on enlèvera les deux maxillaires supérieurs, il sera utile de placer, à la pièce qui va les remplacer, un vomer artificiel. Il aura l'avantage de donner plus de résistance à l'appareil. Il doit être fixé à la pièce alvéolaire et terminé à sa partie supérieure par du caoutchouc mou, pour ne pas contusionner les points situés au-dessus de lui.

Cette pièce double sera maintenue en place à l'aide de

ressorts, qui viendront se fixer à une pièce soutenue par le maxillaire inférieur.

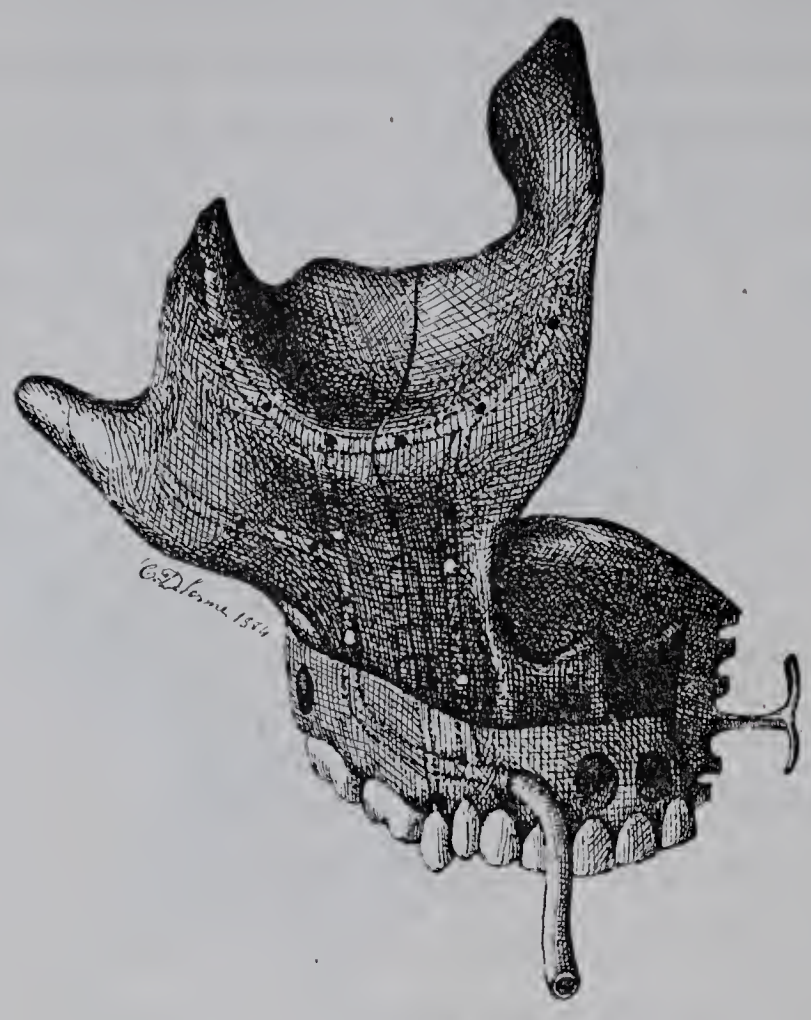

Fig. 63.

La figure 63 représente un appareil préparé pour remplacer un seul maxillaire. Il est constitué comme le précédent par une partie verticale et une autre horizontale.

Sur la partie alvéolaire on voit des orifices servant à l'écoulement des liquides de l'irrigation. On a négligé de les représenter sur la figure 62, mais ils existent néanmoins. L'appareil est fixé aux dents restantes à l'aide de lames d'or ou de ressorts.

Nous avons vu plus haut que la pièce alvéolaire était séparée de la partie supérieure et que cette dernière est

aussi divisée verticalement. Ces trois parties sont maintenues en place par une charnière E dans laquelle passe une goupille F dont l'extrémité inférieure est représentée par une dent. Au reste la figure 64 donnera de cette disposition une idée plus nette que toute description.

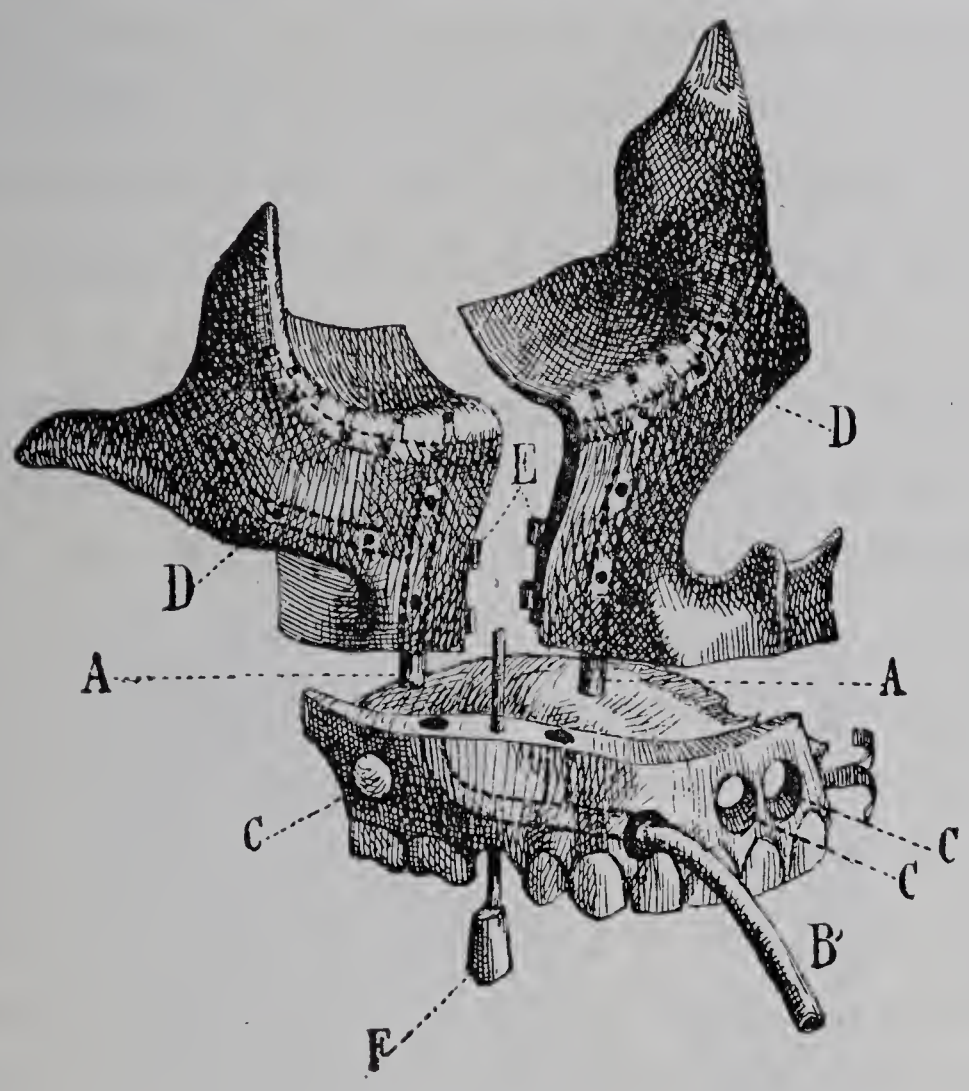

Fig. 64.

Pour la confection de cette partie de l'appareil, nous plaçons d'abord les charnières dans la pièce en cire, de façon à ce qu'elles occupent la même situation que nous avons vu exister dans la pièce de caoutchouc.

Toutefois, pour que celles-ci ne se déplacent pas pendant le bourrage et la vulcanisation, nous avons soin de

les maintenir en place par un fil de zinc qui pénètre dans les orifices qu'elles présentent et dont les extrêmités vont se fixer dans le plâtre du moufle.

A part ces quelques particularités, rien autre à signaler dans l'appareil provisoire du maxillaire supérieur. La canalisation s'obtient par le même procédé que pour le maxillaire inférieur.

Il n'en est pas de même pour la pièce définitive, qui elle, au contraire, présente dans son exécution d'assez nombreuses difficultés.

Appareils définitifs. — Le moulage est particulièrement ingrat en raison de la profondeur de la cavité.

Différents auteurs ont employé le plâtre. Ils s'en sont servi avec avantage pour les gueules de loup et autres déformations. D'après eux ce moulage serait facile, cependant nous nous permettons de douter qu'ils n'aient éprouvé parfois de grandes difficultés. Dans les cas qui vont nous occuper, nous croyons qu'il serait très difficile, sinon impossible de prendre le moule d'une cavité présentant une hauteur de six à huit centimètres par ce procédé.

Aussi avons-nous abandonné complètement cette matière pour nos empreintes et nous servons-nous exclusivement de *stent* pour les parties un peu dures et de *godiva* pour le voile du palais.

Nous prenons notre empreinte en plusieurs parties. Pour cela, nons introduisons avec les doigts des fragments plus ou moins gros de cette substance ramollie dans l'eau chaude, dans tous les points qui présentent

quelques dépressions, en commençant toujours par les parties les plus profondes. Après quelques minutes, nous ajoutons de nouvelles couches en ayant soin d'huiler les premières, pour empêcher leur adhérence et pour les retirer plus facilement.

Chaque couche est maintenue jusqu'à son complet refroidissement. Nous y ménageons des points de repère qui se font naturellement par l'impression de la pulpe des doigts. De cette façon trois ou quatre pièces ou un plus grand nombre constituent le moulage complet.

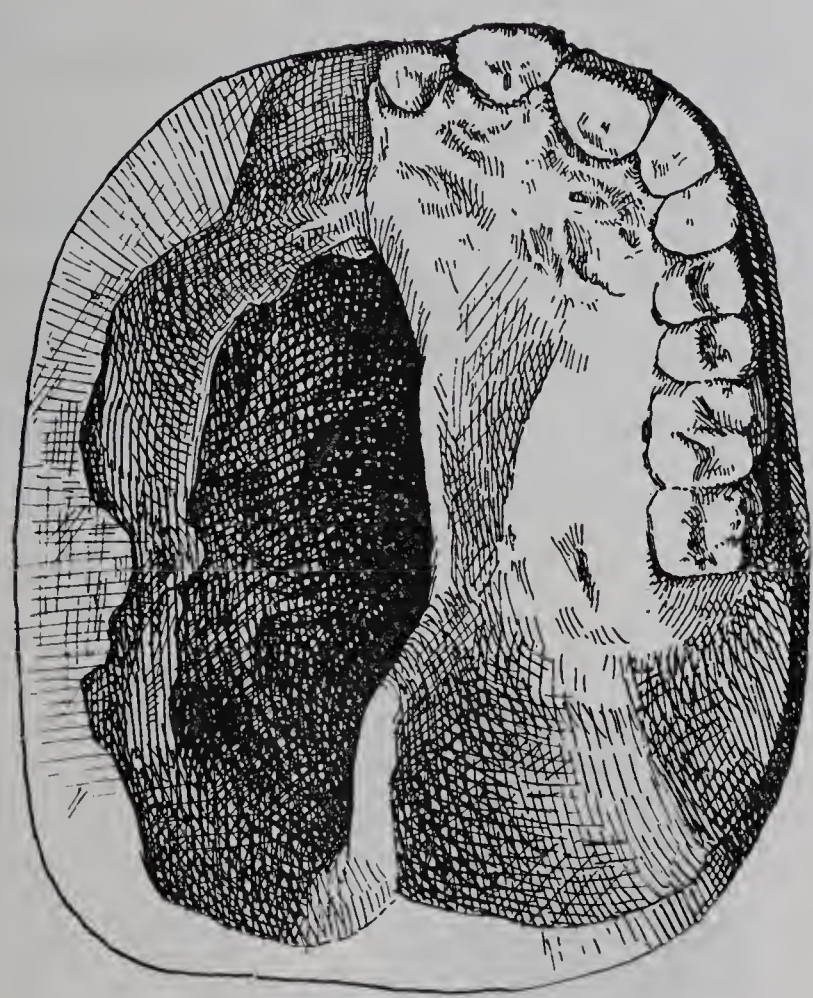

Fig. 65.

Lorsque ces couches sont arrivées jusqu'au rebord du palais, nous prenons alors l'empreinte de toute la voûte palatine, comme pour un moulage ordinaire.

Ceci fait, nous retirons cette première empreinte, puis successivement chacun des morceaux du moulage, en les replaçant sur leur point de repère. Quand tous les morceaux sont sortis et mis en place, nous avons l'empreinte complète. Il ne nous reste plus qu'à réunir par un peu de cire ces diverses pièces et à couler notre modèle en plâtre. Là encore, nous sommes obligé de le construire en plusieurs fragments, de façon à nous faciliter la fabrication d'une pièce qui, malgré toutes ses irrégularités puisse être extraite facilement du moule ou y être remise sans difficulté.

Admettons que le moulage que nous venons de faire soit représenté par la figure 65.

La confection de la partie horizontale de l'appareil doit se fabriquer la première ; elle aura donc à peu près l'aspect d'une pièce ordinaire. Elle sera munie d'une lame d'or qui se fixera entre la deuxième et la première petite molaire. Elle sera en caoutchouc durci de couleur appropriée.

Fig. 66.

A sa face supérieure, au pourtour de l'orifice, on construit un petit rebord toujours en caoutchouc dur avec une

hauteur de cinq millimètres qui viendra s'appliquer exactement sur le pourtour de cette cavité (*fig. 66*).

Il est destiné à se souder avec le rebord inférieur de la partie supérieure de l'appareil.

La face inférieure de cette pièce, qui doit être en contact avec la langue, représentera tout le palais et le rebord alvéolaire.

Cette partie sera alors mise en moufle et vulcanisée, après quoi on réparera sa face supérieure sans la polir. Il est même nécessaire que le rebord que nous y avons ménagé soit rugueux pour faciliter son adhérence à la partie supérieure avec laquelle il doit se souder.

Ensuite nous la présentons sur le moule pour l'ajuster et la compléter en y ajoutant la partie verticale ou supérieure. Celle-ci doit combler toute la cavité laissée par l'ablation du maxillaire. Elle sera très mince et en caoutchouc mou sur presque toute son étendue.

Fig. 67.

Pour l'obtenir, nous avons bouché dans le moule, tous les points que nous voulions réserver et nous avons placé des épaisseurs sur les parties correspondant aux fosses

nasales, afin de ménager l'orifice nécessaire à la respiration. Cela fait, nous avons tapissé toutes les surfaces internes avec une lame de cire de un millimètre et demi d'épaisseur. Nous obtenons ainsi la forme de toute la cavité (*fig. 67*).

Ensuite, comme nous l'avons vu plus haut, nous ajustons le bord inférieur de cette pièce en cire avec le bord supérieur de la pièce palatine correspondant à l'orifice laissé par la perte de la substance osseuse. Après ces ajustements, nous la retirons pour la mettre en moufle et la cuire encore séparément. Il faudra faire cette opération avec soin, pour ne pas la déformer. Il est nécessaire d'employer du plâtre tamisé extrêmement fin, pour obtenir une surface lisse et prendre toutes les précautions afin de ne pas avoir de bulles d'air.

Souvent, nous avons recouvert les surfaces du plâtre avec des feuilles d'étain, pour obtenir des surfaces plus polies, mais en prenant les précautions décrites plus haut on arrive facilement au même résultat.

Le bourrage de cette pièce doit se faire avec du caoutchouc mou sur sa plus grande étendue ; seules les parties qui devront offrir de la résistance à la cicatrisation seront en caoutchouc durci. Ce sont surtout les faces antérieure et antéro-latérale qui sont désignées par un trait noir sur la figure 68.

Toutefois vers son bord inférieur, au niveau de son point de jonction avec la partie horizontale, il sera bon de mettre deux ou trois millimètres de caoutchouc dur, ce qui assurera davantage la réunion des deux parties de

l'appareil, tout en s'opposant aux déformations qui pourraient survenir en ce point.

Il ne faut pas craindre de prolonger la cuisson, à cause de l'épaisseur des moules de plâtre.

Cette pièce une fois cuite, représente les parois de la cavité bucco-naso-palatine. Elle est excessivement légère à cause de sa minceur.

Avant de la souder à la pièce palatine, il faut encore la réparer; et l'ajuster de nouveau à l'aide du moule.

Les surfaces qui seront soudées ensemble, doivent être d'une grande propreté, mais plutôt rugueuses que polies. On place entre les deux parties, une légère épaisseur de caoutchouc dur que l'on rabat sur les bords avec une spatule. Il est même utile d'y passer un peu de chloroforme, pour dissoudre légèrement ce bord et le rendre plus adhérent. Les deux pièces réunies sont représentées sur la fig. 68.



Fig. 68.

En soudant ensemble ces deux parties creuses, nous avons laissé un vide dans leur intérieur. Si nous mettions en moufle et faisions vulcaniser cet appareil sans autre

préparation, nous le trouverions complètement déformé, lorsque nous le retirerions du plâtre.

Pour empêcher cette déformation, on pratique à ce moment avec un foret, un petit trou dans une partie de caoutchouc déjà durci et correspondant au vide de la pièce. On remplit alors exactement ce vide avec de l'eau, puis avec une cheville de caoutchouc durci, on en oblitère l'orifice. La pièce est alors mise en moufle, en se servant de plâtre un peu clair.

Il faut là encore prendre de grandes précautions pour éviter les bulles d'air ; ensuite on fait vulcaniser.

Si l'on veut avoir des pièces solides et élastiques, il faut ne pas trop élever la température et effectuer la cuisson très lentement.

Ce précepte vrai pour le caoutchouc vulcanisé durci, l'est encore davantage pour le caoutchouc mou. Lorsque ce dernier est vulcanisé trop vite, il se ramollit, se gonfle, se déchire et cela même au bout de peu de temps.

Le caoutchouc mou qui entre dans ce genre de travail devrait toujours être du Para pur avec 6 0/0 de soufre et vulcanisé pendant quatre ou cinq heures à 145°. On aurait alors des appareils extrêmement solides, en même temps que flexibles.

Le caoutchouc dans de telles conditions est noir, mais comme nous le verrons au chapitre des obturateurs, il est facile de lui donner, en le recouvrant d'une légère couche de caoutchouc dissous, la couleur rouge ou rose que l'on désire.

Lorsque la cuisson s'est effectuée et que la pièce s'est

refroidie dans le moufle, puis qu'elle a été retirée de celui-ci, on enlève la cheville et on fait évacuer l'eau. La pièce alors conserve sa forme, et l'on n'a plus qu'à oblitérer cet orifice avec un morceau de caoutchouc ou une simple vis.

Nous choisissons le plus ordinairement pour la place de ce trou, l'emplacement du porte-ressort, si la pièce doit en avoir un ; de cette façon l'orifice se trouve être complètement dissimulé.

En suivant rigoureusement ce procédé, on a des pièces excessivement légères et très belles.

Si le caoutchouc mou présente quelques irrégularités dues aux causes que nous avons énumérées plus haut, il serait encore facile d'y remédier.

Pour cela, nous ferions chauffer une spatule, que nous appliquerions sur les points irréguliers ; ensuite, nous laverions au chloroforme ou avec un dissolvant quelconque. Nous nous servons plus volontiers du chloroforme, car il n'a pas d'odeur désagréable et n'est pas inflammable.

Nous avons employé différents procédés pour maintenir le vide, tout en conservant la forme de l'appareil. Mais celui que nous indiquons, est celui qui toujours nous a donné les meilleurs résultats, en présentant le plus de facilité.

En effet, il a l'avantage de pouvoir s'employer dans tous les cas. Que la pièce soit toute en caoutchouc dur ou en caoutchouc mou, le résultat est toujours le même.

Nous donnerons plus loin, au chapitre des obturateurs un autre procédé qui a ses avantages, mais seulement pour les pièces en caoutchouc mou.

Observation I.

L.... Eugénie âgée de 56 ans, née à Bouchoux (Jura), entre à l'Hôtel-Dieu, salle St-Paul n° 76, au mois d'août 1878, pour un sarcôme du maxillaire supérieur gauche.

L'opération étant décidée, M. Martin fit un appareil de prothèse immédiate. Létiévant enleva le maxillaire supérieur, les os propres du nez, le plancher de l'orbite et une partie de l'os malaire ; on fut même obligé de réséquer partiellement l'ethmoïde. Au fond de la plaie, on voyait nettement les battements du cerveau. Comme les limites de la tumeur n'étaient pas parfaitement déterminées, M. Martin avait construit un appareil comprenant tous les os du massif maxillaire. Vu l'étendue de cette opération, il n'y eut que peu de chose à retrancher à l'appareil.

Celui-ci étant ainsi modifié, (il présentait une hauteur de sept centimètres et demi) il fut placé en quelques minutes. Les lambeaux cutanés furent alors rabattus et suturés aux parties molles voisines.

Immédiatement après l'opération, la malade peut boire et parler facilement, ce qui, du reste, est constant dans les prothèses immédiates. La mastication se faisait surtout du côté droit, où il restait une dent, qui constituait le seul point d'appui à cet appareil volumineux.

Du côté du nez, au-dessous de l'œil gauche, une portion de peau envahie par le néoplasme quelque temps avant

l'entrée de la malade à l'hôpital, ne permit pas de tout occlure, on se réservait d'y rémédier par un autoplastie.

L'appareil était donc à nu en ce point.

Un mois plus tard, avant le départ de la malade, M. Martin voulut remplacer l'appareil provisoire par un appareil définitif. Mais quand il a fallu enlever ce premier appareil, qui cependant pouvait se plier sur lui-même par suite de l'interposition d'une lame de caoutchouc mou, entre les parties supérieure et inférieure, de nombreuses difficultés surgirent. L'appareil était enclavé dans les tissus et pour l'en extraire, il fallut pratiquer des débridements multiples.

La partie de la pièce prothétique située au-dessus de l'arcade zygomatique était plus large que celle qui était située au-dessous.

Voici du reste la figure 69 représentant l'appareil tel qu'il a été posé.

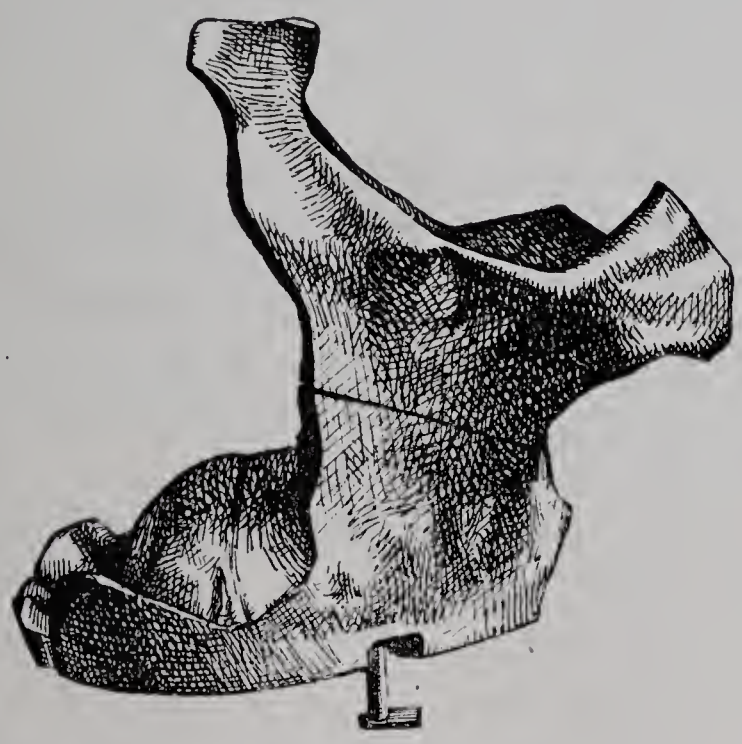

Fig. 69.

Comme on le voit, il comprend un des os propres du nez, le plancher de l'orbite et une grande partie du malaire.

Le trait qui divise transversalement la portion verticale de l'appareil, indique l'endroit où il avait été séparé et réuni ensuite avec du caoutchouc mou.

De cette façon, la partie supérieure s'abaissait sur l'infé-

rieure, comme si elle était jointe par une charnière. La tige que l'on voit sur le rebord alvéolaire sert à maintenir redressées les deux portions de la pièce.

En appliquant un appareil de soixante-seize millimètres, on avait bien pensé avec juste raison que l'ouverture de la bouche n'atteindrait jamais ces dimensions, mais on n'avait pas prévu que la cicatrisation en se faisant sur la partie rétrécie de la pièce, l'emprisonnerait comme avec une sangle.

Le second appareil fut porté jusqu'à la mort de la malade qui survint la même année, à la suite d'une récidive.

Il n'était pas très volumineux ; il comprenait seulement le rebord alvéolaire et le palais tout entier. M. Martin s'est abstenu d'étendre son appareil jusqu'au fond de la cavité parce que la perte de substance des parties molles n'était pas entièrement comblée et inspirait quelques inquiétudes de récidive que l'on aurait pu attribuer à la présence de l'appareil.

Ce fut la première prothèse immédiate qui fut faite pour le maxillaire supérieur. Cet appareil ne présentait pas encore la canalisation qui permettait de faire des lavages antiseptiques.

Observation II

M... Hippolyte, âgé de 49 ans, instituteur à Saint-Priest (Isère).

Ce malade entre à l'Hôtel-Dieu, dans le service de Létiévant.

Au mois de février 1878, il eut une fluxion de toute la face ; celle-ci ne dura qu'un jour. Toutefois au-dessous de l'œil gauche, il resta un petit gonflement, qui prit en peu de temps des proportions inquiétantes. Au mois de septembre de la même année, on constatait à ce ce niveau, une tumeur de la grosseur d'une mandarine. C'est ce qui le décida à entrer à l'Hôtel-Dieu pour se faire opérer.

La tumeur fut enlevée et l'on rugina l'os sur lequel elle s'implantait.

La récidive ne se fit pas attendre. Le malade revint de nouveau à l'Hôtel-Dieu le 17 février 1879. Cette fois-ci, Létiévant réséqua le maxillaire supérieur. Il enleva également une partie du malaire, le plancher de l'orbite et l'apophyse montante du maxillaire supérieur.

L'opération eut lieu le 22 février. Après la résection avant de suturer les lambeaux. M. Martin appliqua à cet homme un appareil prothétique. Celui-ci était limité en haut par le rebord sous-orbitaire, en dehors, par la partie moyenne de l'os malaire, enfin à sa partie interne par la cavité nasale.

L'appareil était soutenu du côté gauche et maintenu en place par un ressort. A droite, il se terminait par un crochet

qui contournait la première grosse molaire, et une lame en or qui passait entre les deux petites.

Cet appareil fut bien supporté. Il permit au malade de boire, de parler, et de se nourrir facilement immédiatement après l'opération.

Les suites opératoires étaient excellentes, lorsque le sixième jour survint un erysipèle grave de la face. Les jours du malade furent en danger, car la température resta à 40,9 pendant assez longtemps ; néanmoins la guérison put se produire, mais la réunion immédiate fut compromise.

Au moment où il quitta l'hôpital (27 mars) on lui appliqua un appareil définitif.

Cette fois-ci, on n'eut pas de peine à enlever le premier, car on avait eu soin de le diviser en trois parties.

La description générale de cet appareil au point de vue de ses divisions a été donnée (*fig. 58*).

Mais dans cette observation nous n'avions pas encore imaginé le système de canalisation que nous avons été amené à introduire dans nos appareils.

Ce malade quitta l'hôpital et mourut probablement peu de temps après, car son état ne laissait pas d'espoir à cause d'une récidive imminente.

C'est pour cette raison, que l'appareil définitif que M. Martin lui avait placé présentait encore une grande simplicité et n'avait pour but que d'obturer la vaste cavité laissée par la résection et faciliter son alimentation.

Observation III

L... Paul. Ce malade a été opéré par M. le professeur Ollier, le 7 janvier 1880. Il lui pratiqua la résection du maxillaire supérieur. Tout le maxillaire gauche et une partie du malaire correspondant, envahi par un néoplasme, fut enlevé. Immédiatement après l'opération, ou plutôt dans le cours de l'opération, un appareil prothétique fut appliqué et ensuite M. le professeur Ollier sutura par dessus les parties molles.

M. Martin fit de nombreuses irrigations journalières pour débarrasser la surface opératoire de sa suppuration.

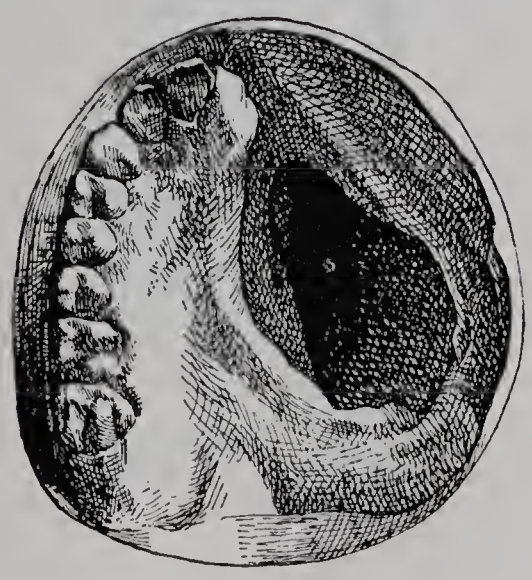

Fig. 70.

L'orifice à travers lequel on pratiquait ces lavages avait été placé un peu en arrière, ce qui nécessitait le soulèvement de la lèvre et pouvait faire lâcher les sutures.

Le premier appareil, très bien supporté, fut enlevé au bout d'un mois environ et remplacé par un appareil définitif.

La cavité laissée après l'enlèvement de la première pièce prothétique ne mesurait pas moins de sept centimètres et demi de hauteur sur cinquante-quatre millimètres dans la direction antéro-postérieure et trente-trois millimètres dans le sens transversal *(fig. 70)*.

Avec une semblable cavité, un appareil plein aurait été très lourd et n'aurait pas pu être introduit et enlevé facilement. Aussi M. Martin combla-t-il la partie supérieure de cette excavation par une protubérance creuse en caoutchouc mou, se moulant exactement sur les saillies et les dépressions de la cavité et pouvant se plier dans tous les sens. C'est pour ce malade que M. Martin appliqua pour la première fois cette disposition.

Le résultat immédiat fut excellent et l'appareil fixé par un crochet sur le côté opposé était encore maintenu par une saillie que présentait la partie supérieure de la pièce et qui pénétrait dans une dépression des parties molles.

Fig. 71.

Cette saillie placée au-dessus du sillon cicatriciel gingivo-nasal, soutient parfaitement l'appareil, ce qui rend inutile un porte-ressort qui avait été placé là par mesure de précaution.

Ce malade ne jouit pas très longtemps des avantages de son opération, il mourut un an après de récidive.

La figure 71 représente la forme de la protubérance en caoutchouc mou; les deux lignes noires nous marquent les points qui limitent le caoutchouc dur à la partie antérieure, celui-ci remonte jusqu'au dessus de la bride cicatricielle pour empêcher l'affaissement du nez de ce côté. A la partie latérale postérieure, il s'étend jusqu'au milieu de la saillie qui vient se loger au-dessus de la bride cicatricielle et qui sert à maintenir l'appareil tout en soutenant les parties molles.

Dans cette observation les lavages antiseptiques du champ opératoire ont été pratiqués grâce à un orifice ménagé sur le rebord alvéolaire. Pour faire ces irrigations, il était nécessaire de soulever un peu la lèvre, ce qui n'est pas sans inconvénients.

Aussi dans l'observation suivante y avons-nous remédié.

C'est aussi dans cette observation que pour la première fois, nous avons pu faire des lavages profonds.

Observation IV

B... Jean, 51 ans, cultivateur à Tournon, né à Colombier-le-Vieux (Ardèche).

Ce malade entre à l'Hôtel-Dieu, salle St-Philippe, n° 29, le 24 août 1880, dans le service de M. le professeur Desgranges, suppléé par M. Poncet.

Il est opéré le 6 septembre d'une tumeur maligne qui avait envahi tout le maxillaire droit.

Le maxillaire réséqué dans sa presque totalité, fut remplacé immédiatement par une pièce prothétique qui a permis au malade de pouvoir prendre facilement *toute sorte* d'aliments. Outre le maxillaire supérieur, on avait été obligé d'enlever la moitié de l'os malaire et le plancher de l'orbite.

L'appareil immédiat qui fut appliqué au cours de l'opération, était constitué par deux pièces, l'une supérieure, l'autre inférieure ou alvéolaire comprenant la voûte palatine et le voile du palais.

Ces pièces représentent approximativement ce qui a été enlevé de la face.

Elles sont maintenues du côté gauche, par des crochets venant se fixer à la première grosse et à la seconde petite molaire. Du côté droit, se trouve un ressort venant s'adapter à une petite plaque métallique maintenue sur la mâchoire inférieure.

La partie de l'appareil correspondant au voile du palais, est en caoutchouc mou.

Les deuxième, quatrième et cinquième jours après l'opération, la température s'était élevée, mais par l'usage des

lavages fréquents, elle est redevenue normale. Au reste, chaque fois qu'on cesse les lavages, la température s'élève. M. Martin les fait alors lui-même et dès lors la suppuration cesse presque complètement.

L'appareil fut très bien supporté ; le malade s'exprime très bien, malgré une perte de substance considérable.

Voici du reste cet appareil, représenté dans la figure 72.

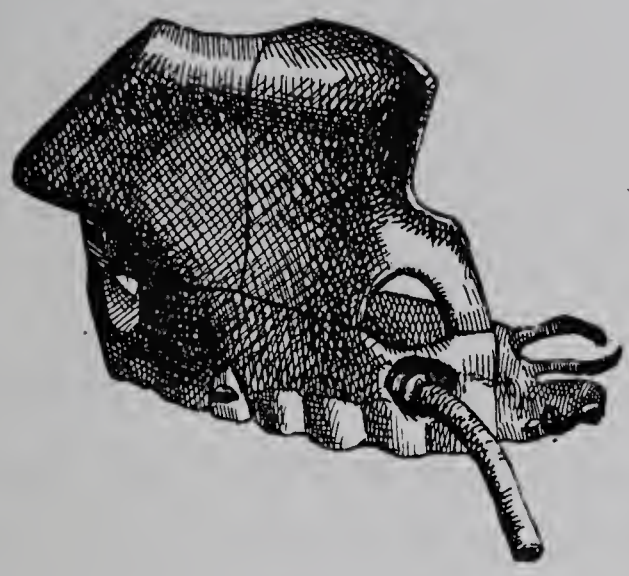

Fig. 72.

Il est divisé en trois parties pour faciliter son enlèvement ; de plus, comme dans l'observation précédente on avait eu quelques difficultés pour faire les lavages avec l'irrigateur, surtout au début, car, en soulevant la lèvre, on craignait de compromettre la réunion immédiate et de déranger les points de suture, on a placé alors un tube de caoutchouc qui venait sortir en dehors de la bouche. Il se dirigeait à sa partie interne derrière la portion verticale de l'appareil.

Cette disposition permettait le lavage de toute cette grande cavité, sauf à la partie supérieure du plancher de l'orbite et à la face antérieure de l'appareil. Un trou postérieur et un antérieur toujours au niveau du rebord alvéolaire, facilitaient l'écoulement des eaux de l'irrigation.

Les premiers jours, notre malade eut quelques nausées, déterminées par la titillation de l'appareil sur les parties profondes de l'isthme du pharynx.

Le 16 novembre 1880, l'appareil primitif fut enlevé et

remplacé par une pièce définitive comblant toute la cavité.

En octobre on ne constatait pas de déformation de la face, Le sillon sous-palpébral droit seul est plus accentué que normalement. La peau est un peu rouge, ce qui est dû probablement à du pus retenu à ce niveau et que les lavages ne peuvent enlever à cause de sa position.

Ce second appareil est très bien supporté et les résultats fonctionnels sont excellents.

Le 15 août 1882 cet appareil prothétique fut réparé.

Une modification lui fut encore apportée en février 1885. Il s'était un peu usé vers les points d'attache, mais néanmoins le fonctionnement général était bon et le malade en était parfaitement satisfait.

C'est dans cette observation que nous avons appliqué pour la première fois un tube qui venait sortir de la bouche et permettait de pratiquer les lavages très facilement sans qu'il fût nécessaire de soulever la lèvre. Néanmoins ils étaient encore insuffisants, parce que nous venons de voir que la partie orbitaire n'était pas accessible à l'irrigation.

Ce n'est qu'à l'observation suivante qne nous avons réussi à faire pénétrer les liquides sur toutes les surfaces de la plaie et de l'appareil.

Observation V.

R... François, né à Montreau (Côte-d'Or) 31 ans, profession de meunier.

Entré à l'Hôtel-Dieu le 12 mars 1882 salle St-Sacerdos n° 14, service de M. le Professeur Ollier.

Mère morte en couches ; père mort d'une tumeur intra-abdominale. Un frère et deux sœurs en bonne santé. Le malade a eu une bonne santé antérieure, n'a jamais toussé, jamais craché le sang.

En 1872, ostéo-périostite du maxillaire inférieur, côté gauche, par suite de la carie de deux dents et de la présence de leurs racines dans le maxillaire, agissant à la façon d'un séquestre ce qui entretint la suppuration pendant quatre ou cinq mois par un trajet fistuleux situé au milieu du corps du maxillaire inférieur.

L'ablation des dents cariées suffit à faire disparaître cette suppuration. Le trajet fistuleux s'oblitéra, et aujourd'hui il se présente sous la forme d'une cicatrice déprimée, assez étendue.

En 1874, kérato-conjonctivite très douloureuse qui dura trois ou quatre mois.

Enfin il y a à peu près trois ans, le malade éprouva une certaine sensibilité dans la gencive et le rebord alvéolaire du maxillaire supérieur, côté gauche, qui se tuméfia et devint

très dur ; mais on ne constata pas de douleurs, ni spontanées, ni à la pression. Les dents tombaient par fragments ; de plus le malade se fit arracher plusieurs chicots. La tumeur avait, une année après son début, acquis le volume d'une grosse noix. Elle est dure et insensible.

Le malade s'était habitué à cette masse, qui avait cru progressivement et lentement, et n'éprouvait que peu de gêne dans la mastication et la déglutition.

Aucun traitement ne fut fait. Le malade vit sa joue gauche soulevée par la tumeur, prendre un volume considérable

Aujourd'hui on constate l'état suivant :

Extérieurement, le malade présente sur la joue gauche un soulèvement globulaire assez notable. Le sillon naso-labial est effacé, l'aile gauche du nez est amincie et soulevée. La tumeur dure, insensible n'est nullement adhérente à la peau. Cette dernière qui a conservé sa coloration et son aspect normal, glisse facilement sur la tumeur osseuse. A la partie moyenne du corps du maxillaire inférieur, existe une cicatrice assez large, déprimée, trace d'un ancien trajet fistuleux.

Lorsqu'on fait ouvrir la bouche au malade, on constate la présence d'une tumeur recouverte de la muqueuse buccale et comprenant le rebord alvéolaire, et le corps de l'os.

Extérieurement et à gauche, la tumeur s'étend jusqu'à l'os propre du nez. Elle a envahi l'os malaire et toute la fosse incisive.

25 mars. La résection du maxillaire fut pratiquée par M. le Professeur Ollier.

La tumeur une fois enlevée, on arrache aussi la coque osseuse, hémostase minutieuse. Le nerf sous-orbitaire compris dans la tumeur, n'a pas été respecté. On procède alors à la pose de l'appareil prothétique.

Celui-ci occupe toute la place des parties enlevées, il s'adapte par des crochets en or aux incisives du côté opposé ; il est soutenu en dehors par les parties molles. Un ressort est fixé du côté réséqué. Il vient s'adapter à une petite cap-

sule de platine qui prend son point d'appui sur les dents du maxillaire inférieur. (*fig. 73*).

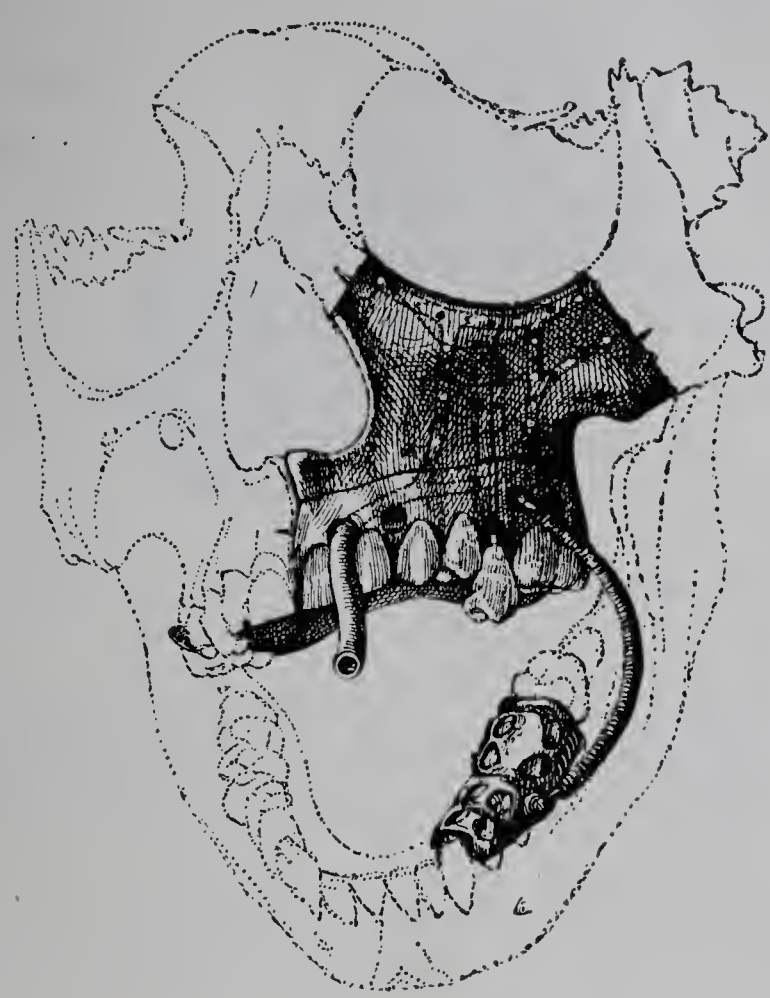

Fig. 73.

Des trous évacuateurs ont été ménagés dans l'appareil pour donner issue aux liquides injectés qui vont se répandre sur toutes les surfaces cruentées par un système très complet de canalisation.

26 mars. Température 39,3. Pas de douleur. Le malade peut parler, mais il est fort gêné pour l'évacuation des liquides; il ne peut cracher, bave continuellement.

29 mars. Un peu plus de température 39,6. Œdème des paupières gauches.

1er avril. Après le lavage, le malade va beaucoup mieux. Pas de fièvre, on ôte les points de suture de l'incision nasale et labiale verticale.

2 avril. On enlève les derniers points de suture.

10 avril. Cicatrisation presque complète, très peu apparente sur le nez et la gouttière sous-nasale, un peu déprimée sur la partie latérale de la joue.

Les régions de la face innervées par le sous-orbitaire ne sont pas complètement insensibles. Les impressions au toucher sont seulement un peu obtuses. Le malade rapporte volontiers à la région médiane de la joue l'impression d'une piqûre qu'on lui fait sur le bord du nez.

Insensibilité presque complète dans toute la région supérieure du sillon naso-labial, très peu de déformation. L'appareil prothétique fonctionne parfaitement, état général bon.

25 avril. Le malade retourne chez lui avec un appareil définitif.

Après l'enlèvement de l'appareil provisoire, il reste une ouverture que nous avons mesurée sur le moule; elle a d'avant en arrière quarante-quatre millimètres, dans le sens transversal vingt-cinq, comme profondeur trente-six millimètres (*fig. 74*).

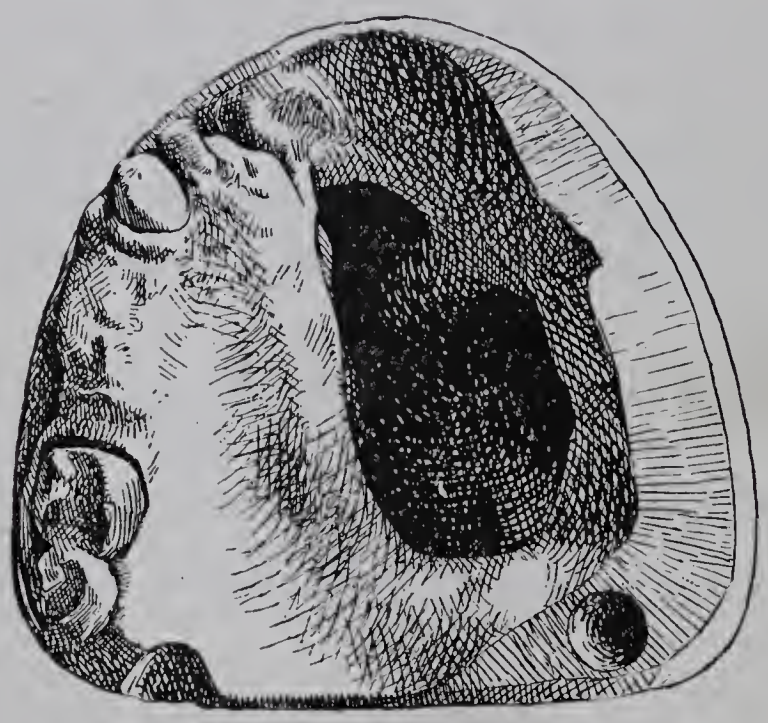

Fig. 74.

Cette vaste cavité est comblée par notre pièce définitive,

qui comprend une partie horizontale ou palatine et une partie verticale *(fig. 75)*.

Fig. 75.

Cette dernière est faite en caoutchouc mou à sa face interne et supérieure ; les autres parties sont en caoutchouc durci.

Cet appareil est maintenu en place par des lames en or, qui se fixent aux dents restantes.

Quelques détails doivent encore être ajoutés à cette observation déjà longue.

Les jours qui suivirent l'opération, le malade présenta un peu de fièvre. Le troisième jour, en face de cette température élevée, M. le professeur Ollier insista pour qu'on enlevât l'appareil. Toutefois, comme les lavages antiseptiques que M. Martin avait conseillés, n'avaient pas été faits régulièrement, il vint les faire lui-même et il eut la satisfaction de voir la température s'abaisser le même jour et rester normale. Ces lavages étaient faits toutes les deux heures et chaque fois l'irrigation comprenait plusieurs litres de liquide. Comme tout était rentré dans

l'ordre, M. Ollier ne réclama plus l'enlèvement de l'appareil.

D'autre part, la gène qu'éprouva le malade pendant les premiers jours était due au voile du palais un peu long, ce qui détermina quelques nausées, qui disparurent du reste peu de temps après.

En octobre 1886, nous revoyons ce malade. Il va parfaitement bien.

Nous avons appris qu'il est mort en 1888 de phtisie pulmonaire et qu'il a porté jusqu'à la fin son appareil prothétique.

C'est dans cette observation que nous avons appliqué pour la première fois au maxillaire supérieur, notre système de canalisation dans toute sa perfection.

Observation VI.

D... Claudine, 19 ans, née à Chainaz-les-Frosses (Haute-Savoie), entre à l'Hôtel-Dieu le 8 mars 1882, salle Saint-Paul, service de Létiévant.

Cette malade entre à l'hôpital pour un énorme sarcome du maxillaire supérieur droit; la résection fut pratiquée le 22 avril 1882.

Comme dans l'observation IV, B. l'ablation porta sur tout le maxillaire droit.

Le rebord de l'orbite et une partie de l'arcade zygomatique fut enlevé. On fit également la résection du vomer.

Quant aux fosses nasales, elles furent vigoureusement ruginées ; un appareil prothétique fut appliqué après la résection.

Cet appareil se compose de trois pièces. Deux supérieures sont reliées à une autre inférieure, par l'intermédiaire d'une tige montée sur une dent.

D'une façon générale, l'appareil représente les os enlevés, dans leur état antérieur à l'envahissement par le néoplasme. Du côté gauche, la pièce est maintenue par quatre crochets aux dents restantes.

Le premier se fixe entre la grande et la petite incisive gauche.

Le deuxième est fixé à la canine.

Enfin les autres entourent les deux dernières molaires.

Ce nombre relativement grand de points de fixité fut nécessité par le mauvais état de la mâchoire inférieure, où la pièce de support eut été trop compliquée.

La partie de l'appareil qui correspond au voile du palais est en caoutchouc mou.

Les suites opératoires furent excellentes. Le résultat fonctionnel ne laissait rien à désirer.

Cette pièce prothétique présentait des canaux d'irrigation multiples, permettant de faire des lavages antiseptiques dans cette vaste cavité cruentée et même sur le plancher de l'orbite.

A la jonction du rebord alvéolaire et de la pièce supérieure, existent deux larges trous, l'un antérieur l'autre postérieur, pour l'écoulement des divers liquides provenant soit de la plaie, soit des irrigations antiseptiques.

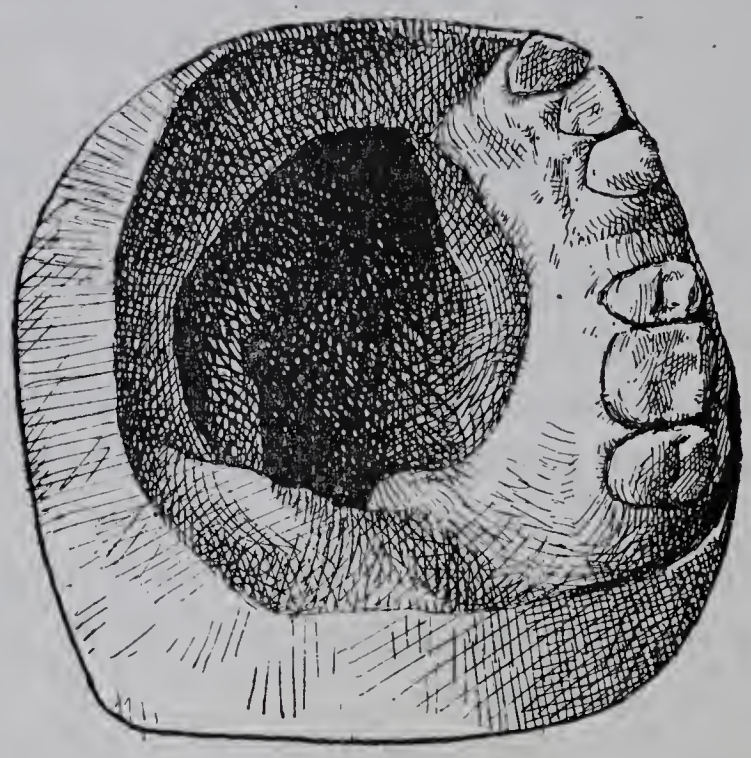

Fig. 76.

Environ un mois après, ce premier appareil fut enlevé et remplacé par un autre définitif, un peu plus petit que le premier. Celui-ci qui peut s'enlever facilement, oblitère la large cavité qui reste après cicatrisation et qui présente les dimensions suivantes :

Quarante-quatre millimètres de profondeur,
Trente-deux « de largeur ;
Trente-six « dans le sens antéro-postérieur (*fig. 76*).

D'une façon générale, à part quelques dépressions cicatricielles dans la profondeur, cette cavité est arrondie.

L'épaisseur du rebord alvéolaire du côté gauche ne présente que deux centimètres y compris la largeur des dents.

Ce second appareil est composé d'une partie palatine, qui comprend un rebord alvéolaire, muni de dents du côté droit et présentant des crochets en or du côté gauche. Ceux-ci viennent se fixer aux dents restantes.

Sur cette partie de l'appareil, viennent s'implanter perpendiculairement, trois prolongements verticaux. Deux d'entre eux sont latéraux. Ils représentent les cornets avec leurs sinuosités.

Le prolongement central figure le vomer et vient s'appliquer à la partie correspondante de la base du crâne, par son bord supérieur.

Entre ces deux pièces verticales, existent des fentes irrégulières dans lesquelles l'air se tamise comme à travers les sinuosités des cornets (*fig.* 77).

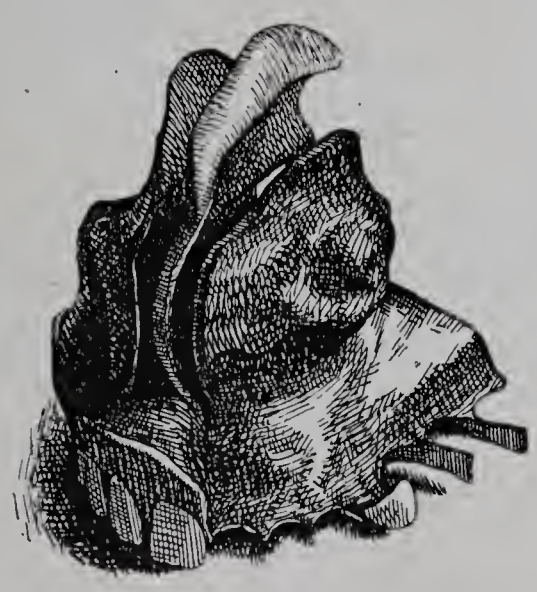

Fig. 77.

Ces deux prolongements assez volumineux pour combler le vide de cette cavité et laisser à la voix sa résonnance habituelle, sont creux à l'intérieur. Cette disposition permet à l'appareil d'être beaucoup plus léger.

Cette pièce tout entière est en caoutchouc durci, sauf dans la partie la plus supérieure des tubérosités latérales et du vomer.

Nous avons revu cette malade vers la fin de 1885. Elle ne portait plus son appareil depuis six ou huit mois parce qu'il gênait la mâchoire inférieure.

En effet, si la récidive ne s'était pas montrée au maxillaire supérieur, en revanche, le néoplasme avait envahi tout le maxillaire inférieur et avait pris de telles proportions que toute opération était contre indiquée. D'ailleurs la malade refusait toute intervention.

DEUXIÈME PARTIE

CHAPITRE I

De la prothèse médiate et tardive dans les cas de résection ou de traumatisme du maxillaire inférieur avec redressement des fragments.

Sommaire : Seconde arcade dentaire. Méthode de Préterre. Objections dont elle est passible.
Méthode de l'auteur. Redressement progressif des fragments.
Description de quelques appareils redresseurs. Observations.
Appareil à redressement à tension élastique.
Précautions à prendre dans l'application de ceux-ci.
Tension modérée et continue.
Appareils redresseurs non visibles à l'extérieur.

Nous avons vu précédemment quels étaient les avantages incontestables de la prothèse immédiate dans les résections du maxillaire inférieur. Toutes les fois que cette méthode pourra être appliquée, le chirurgien y gagnera au point de vue de la sécurité et le malade sous le rapport de l'esthétique et de la mastication.

Nous n'avons pas à rappeler ici les nombreuses déformations consécutives à une non intervention prothétique. Nous leur avons déjà consacré un long chapitre, dans la première partie de ce travail.

Malheureusement une intervention immédiate n'est

pas toujours possible. Pour une raison ou l'autre, le malade a pu rester exposé aux déformations cicatricielles consécutives à toute ablation partielle ou totale de la mâchoire inférieure. Dans ces cas, devrons-nous laisser cette rétraction cicatricielle continuer son cours et s'achever avec son long cortège de déformations précoces ou tardives ? Ou bien devrons-nous remédier le plus tôt possible au mal déjà fait ?

Nous nous sommes élevé précédemment contre l'opinion de Préterre, mais c'est maintenant que cette question déjà soulevée en passant, trouve sa place naturelle et demande à être étudiée plus à fond.

Tout d'abord qu'entendons-nous par prothèse médiate et tardive ? La prothèse médiate est celle qui se fait peu de temps après le traumatisme chirurgical ou accidentel et lorsque la cicatrisation et la rétraction des tissus qui l'accompagnent fatalement, ne sont pas totalement effectuées. La prothèse tardive, au contraire, sera celle que l'on emploiera quelques mois, ou quelques années après l'opération, quand la cicatrisation est complète et les déformations définitives.

La première de ces prothèses trouve son application dans nombre de cas : plaies par armes à feu, balles, éclats d'obus, plaies par traumatisme chirurgical n'ayant pu s'accompagner d'une prothèse immédiate, etc. Jusqu'à présent on avait peu ou pas cherché à intervenir. M. Préterre, qui est certainement celui qui s'est le plus occupé de restaurations de ce genre, recommande, nous l'avons déjà vu, que la cicatrisation soit complète pour poser un

appareil. Il ne cherche ni à guider, ni à ramener les fragments en place, lorsqu'ils ont été déviés par le traumatisme ou la cicatrisation. Il déclare la chose presque impossible, dans son journal, *l'Art dentaire*, où il rapporte l'observation d'un général turc qui eut la moitié du maxillaire enlevé. A ce propos, il dit : « On voit que sous l'influence de l'action des muscles restés intacts, la portion restante du maxillaire a pivoté sur son condyle, de manière que la dent canine inférieure se trouve en contact avec la première grosse molaire de l'arcade dentaire supérieure. De plus, n'étant plus soutenue par l'action du masséter et du crotaphyte droit le menton s'est abaissé de quelques lignes. *Comme il n'était pas possible de ramener l'arcade dentaire inférieure au niveau de l'arcade supérieure*, pour remédier à la difformité tout en rétablissant la fonction de la mastication, M Préterre a dû en fabriquer une seconde artificielle *qu'il a placé en avant de celle-ci* : »

Nous ne partageons pas cette manière de voir, car il est certainement possible de rendre de plus grands services par la prothèse telle que nous l'entendons, que par la double arcade de Préterre.

Sans doute dans l'observation que nous venons de citer, la mastication a pu en partie être rétablie, mais la prononciation a dû être gênée considérablement par ce corps étranger surajouté aux éléments constitutifs de la cavité buccale.

Nous verrons plus loin, que dans des conditions analogues, et même moins avantageuses, nous avons pu par

notre procédé redresser des fragments et permettre une mastication plus puissante sur les dents restantes. Cette fonction qui s'effectue mieux sur celle-ci est toujours de beaucoup préférable à celle que l'on peut obtenir avec des dents artificielles.

Notre méthode consiste en un mot à redresser les fragments et à les mettre dans la position qu'ils occupaient immédiatement avant l'opération ou le traumatisme. Ce résultat obtenu, nous rentrons dans le cadre ordinaire des appareils définitifs, que nous avons déjà exposés avec notre méthode de prothèse immédiate, et nous appliquons les mêmes procédés. La division que nous avons établie pour la prothèse immédiate, sera la même que pour celle qui se pratique tardivement.

Quant aux appareils non pas prothétiques, mais redresseurs, ils varient un peu suivant les cas : toutefois leur nombre est relativement restreint et le dernier que nous exposerons, (traction-élastique), peut certainement remplir presque toutes les indications qui se présentent dans les lésions de ce genre.

Nous avons cherché avant tout, à avoir des appareils simples, solides, et ne pouvant que très difficilement se déplacer. Les malades en traitement sont généralement peu soigneux. Ils manquent souvent de patience et de précaution. Il faudra donc prévenir les insuccès par tous les moyens dont nous disposons.

Nous allons d'abord décrire nos appareils avec l'observation des malades pour lesquels, ils ont été construits et nous les ferons suivre de quelques réflexions.

Observation I

M. X. 42 ans, entre dans le service de Létiévant en 1881. Il avait eu toute la portion horizontale gauche du maxillaire inférieur réséquée pour une tumeur néoplasique. Le trait de section avait porté en avant entre la canine et la petite incisive gauche, et d'autre part, en arriére de la dent de sagesse.

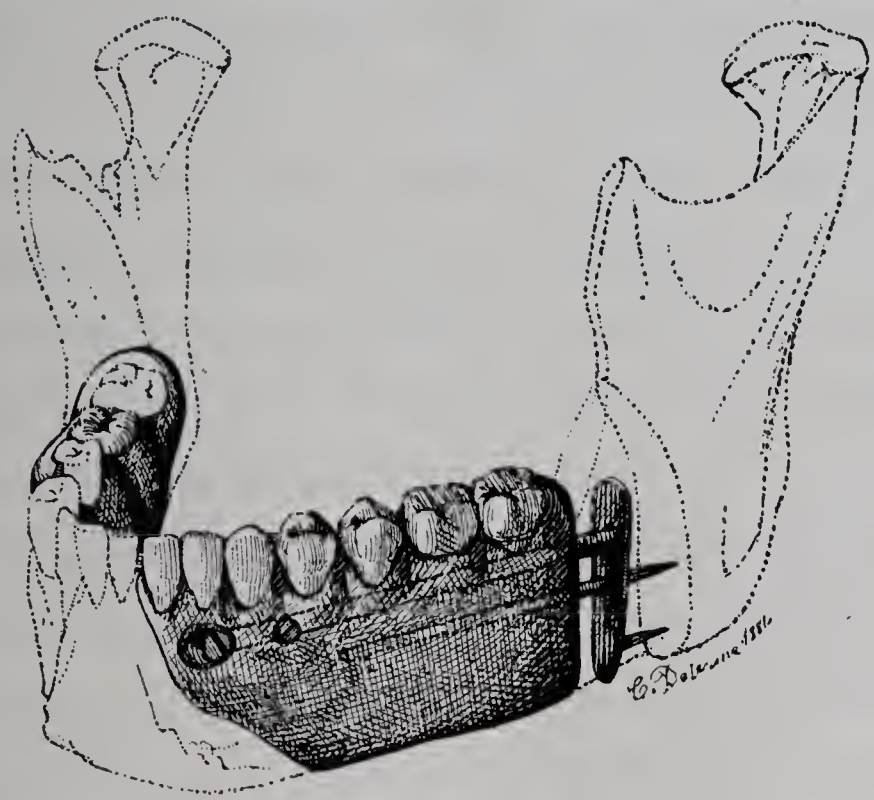

Fig. 78.

Pour des causes indépendantes de l'opération, la prothèse immédiate n'avait pu être appliquée. Aussi dix jours

après celle-ci, pouvions-nous constater une déviation des fragments en dedans.

Le fragment droit avait été déplacé d'une façon manifeste. Pour remédier à ces déformations, nous avons cherché à ramener les fragments à leur place respective avant la cicatrisation complète, et au moyen de l'appareil ci-dessus.

Celui-ci (*fig. 78*) est composé de deux pièces, une en caoutchouc durci, l'autre en métal. La première comprend ce qui a été enlevé du maxillaire, et représente à peu près le volume de cette partie du corps de l'os, quoique moins longue pour qu'elle puisse être placée entre les fragments.

Elle est en caoutchouc durci et fixée par un prolongement aux dents restantes du fragment droit. C'est dans l'épaisseur de cette pièce que vient se loger la seconde qui est en métal. Cette dernière est formée :

1° D'un tube ou manchon de trois centimètres de longueur et cinq millimètres de diamètre. Il est taraudé à l'intérieur, et destiné à recevoir la vis qui déterminera l'écartement des fragments,

2° Par une tige de la même longueur, qui parallèle au manchon empêche les déplacements latéraux.

Ces deux parties sont réunies entre elles à la face postérieure de la pièce en caoutchouc par une plaque à laquelle elles sont soudées. Celle-ci porte à son autre face deux pointes destinées à pénétrer dans la surface de section osseuse. D'après la disposition de ces deux pièces, on voit que l'une doit coulisser dans l'autre. Le mouvement est

communiqué par une vis retenue par un point d'arrêt à la face antérieure de la pièce en caoutchouc.

Suivant qu'on imprime un mouvement de gauche ou de droite à cette vis, on fait avancer ou reculer l'ensemble de la pièce en métal, ce qui permet d'augmenter ou de diminuer l'écartement des deux fragments.

Grâce à ce système, nous avons pu ramener assez facilement les fragments à leur place primitive. Après la cicatrisation complète, nous avons placé un nouvel appareil, qui maintenait les fragments sans le secours des pointes. Celui-ci du reste est analogue à ceux que nous plaçons d'une façon définitive après la prothèse immédiate.

L'appareil que nous venons de décrire est un peu compliqué et présente quelques difficultés, soit dans son exécution, soit dans son application. Mais il faut reconnaître également que le cas pour lequel il fut construit, présentait lui-même une assez grande complexité. Nous n'avions pas qu'un seul fragment à redresser ; nous avions aussi à refouler le fragment postérieur ne comprenant que la branche montante et l'angle de la mâchoire qui n'offrait pas de point d'appui.

Au moment où nous sommes intervenu la plaie étant encore béante, nous avons profité de la grande mobilité des fragments pour les redresser et les maintenir à leur place respective pendant la cicatrisation. Il a fallu pour cela un appareil spécial qui a pu être interposé entre eux.

Cette observation d'ailleurs, ne doit pas être considérée comme un cas type de l'application de nos procédés de

redressement. C'est plutôt un cas intermédiaire entre la prothèse immédiate et la prothèse tardive.

Nous empruntons à notre monographie (1) sur le traitement des fractures du maxillaire inférieur les observations II et III qui rentrent dans notre cadre d'étude. Elles démontrent bien les avantages considérables que l'on peut retirer de l'application prothétique dans les blessures par armes à feu, lorsqu'il y a mobilisation et déviation des fragments.

(1) Du traitement des fractures du maxillaire inférieur par un nouvel appareil, Paris, Félix Alcan, 1887.

Observation II

P... propriétaire, entre à l'Hôtel-Dieu le 19 avril 1884, salle St-Louis n° 77 dans le service de M. Pollosson, Professeur agrégé.

Le 24 mars, ce malade, dans une partie de chasse recevait un coup de feu à la région inférieure de la face; la partie mentonnière du maxillaire inférieur avait été totalement détruite (*fig. 79*).

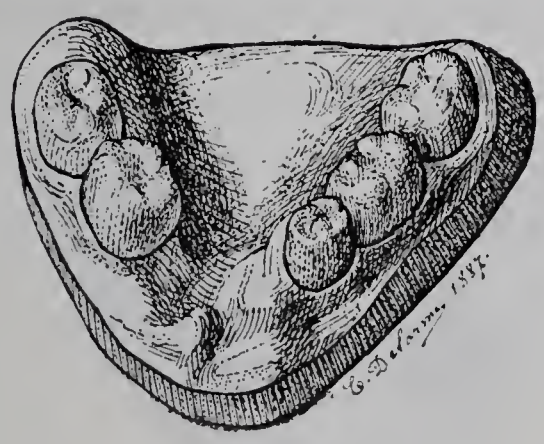

Fig. 79.

Le fragment droit est réduit aux première et deuxième grosses molaires; le gauche à la deuxième petite molaire et aux deux premières grosses molaires: en haut les huit dents de devant ont été brisées.

A son entrée, vingt-cinq jours après l'accident, on constate la présence d'une masse de tissu cicatriciel, ayant remplacé la partie absente de l'os, rétrécissant considérablement l'orifice buccal, et réunissant les deux fragments qui se sont rapprochés, mais qui restent cependant très mobiles.

Sous l'influence de ce déplacement, les dents ne se rencontrent plus avec celles de la mâchoire supérieure. En effet, tandis que les petites molaires supérieures sont d'un côté à l'autre distantes de trois centimètres et demi, les dents correspondantes du maxillaire inférieur n'ont que deux centimètres d'écartement. Il fallait donc gagner un centimètre et demi pour faire rencontrer les dents des deux mâchoires. Nous y sommes arrivé en appliquant successivement des pièces de plus en plus larges, qui, écartant les fragments du maxillaire inférieur, faisaient céder les adhérences par leur pression continue.

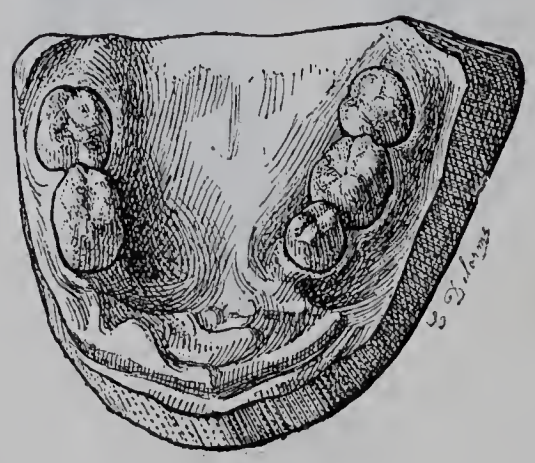

Fig. 80.

Deux mois après, on peut appliquer un appareil définitif comprenant une pièce centrale, remplaçant la partie détruite de l'os et supportant des dents parfaitement en rapport avec l'arcade dentaire supérieure.

La figure 80 nous montre l'étendue de l'écartement obtenu.

Dès le premier jour de la pose de l'appareil, le malade a pu manger et parler convenablement ; les dents des fragments ayant été fixées solidement à leur place respective, réservée dans l'appareil. La grande perte de substance ne permet pas de compter sur une régénération osseuse. En avril 1885, le malade continue à bien aller. Nous le renvoyons en septembre, on constate toujours un peu de mobilité des fragments.

Mars 1887 ; on note toujours de la mobilité des fragments, lorsque l'appareil est enlevé ; mais celui-ci étant remis en place, la mastication s'accomplit très bien.

Nous avons revu ce malade en mai 1888. La première grosse molaire droite est devenue chancelante. Nous en faisons l'extraction.

Les fragments sont toujours un peu mobiles, mais le malade peut manger les aliments les plus durs lorsqu'il est muni de son appareil.

Janvier 1889. Même état.

Observation III

L..., 48 ans, cultivateur entre à l'Hôtel-Dieu le 21 juin 1884, dans le service de M. D. Mollière, chirurgien-major, salle Sainte-Marthe, 16.

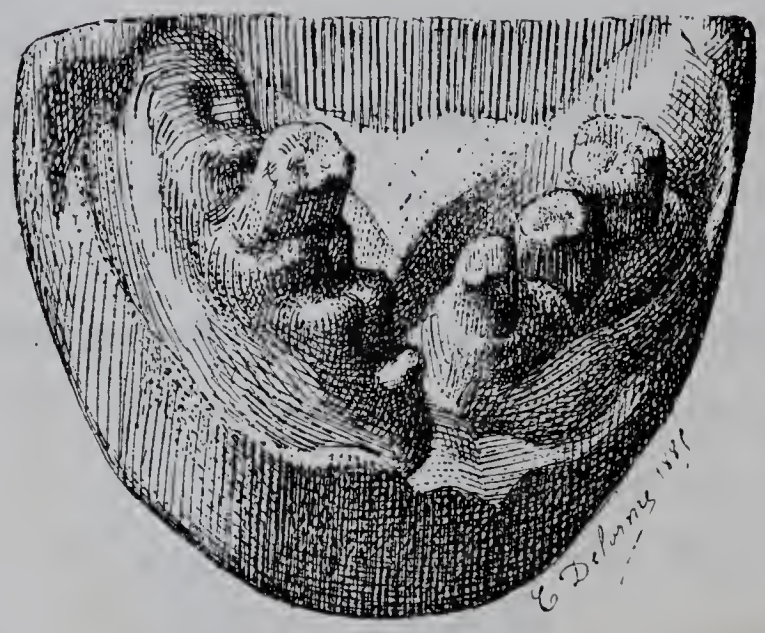

Fig. 81.

Coup de feu sous le menton, dans une tentative de suicide. Toute la partie inférieure et moyenne de la face est en lambeaux ; la partie supérieure et les yeux n'ont pas été atteints. Après nettoyage de la plaie, on se borne à des lavages et des pansements antiseptiques pendant un mois.

On constate à ce moment l'état suivant : le nez a dis-

paru jusqu'à sa racine, la lèvre supérieure est réduite à un lambeau de chaque côté. La plus grande partie du maxillaire supérieur n'existe plus ; la lèvre inférieure est à peu près intacte.

Quant au maxillaire inférieur, sa partie moyenne fait défaut.

Du côté gauche, on constate la présence des deux petites molaires avec la première grosse, et de la première grosse molaire sur le fragment droit (*fig. 81*).

Ecoulement abondant de salive par la plaie sous-mentonnière. Il n'y avait pas indication pressante à construire un appareil pour maintenir les fragments de la mâchoire inférieure ; l'absence des maxillaires supérieurs permettant en effet de reconstituer en tout temps une articulation et d'affronter parfaitement les arcades dentaires.

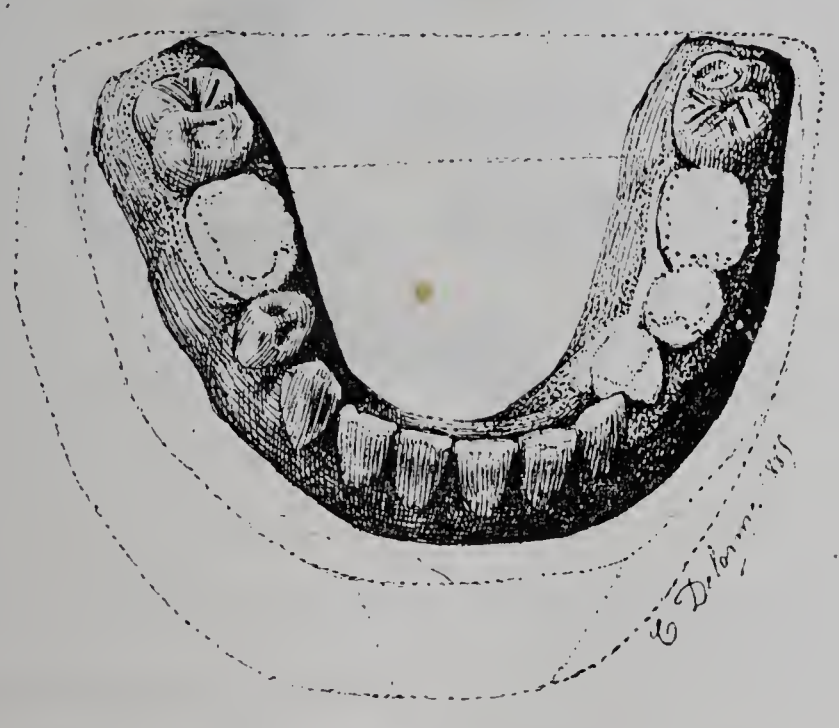

Fig. 82.

Cinq mois après, en octobre seulement, nous appliquons un appareil pour immobiliser les fragments de la mâ-

choire inférieure et dont l'écartement est fortement réduit. Nous pûmes ramener ces fragments à leur forme normale et gagner ainsi deux centimètres à l'aide d'appareils semblables à celui de l'observation précédente. L'espace laissé libre entre les fragments fut occupé par une pièce artificielle (*fig. 82*) dans laquelle les dents persistantes sont représentées en clair ; le reste appartient au dentier.

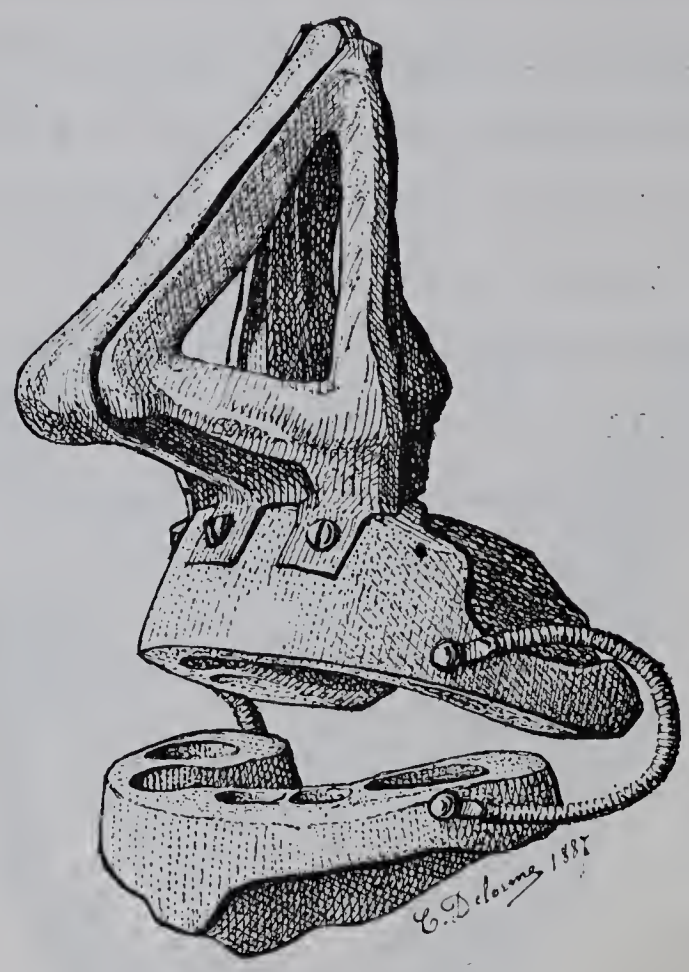

Fig. 83.

Nous avons dit plus haut que la mâchoire supérieure avait été détruite par le traumatisme, ainsi que le nez. Une pièce prothétique fut faite pour remplacer la mâchoire supérieure ; mais celle-ci basculait en haut pendant la mastication, parce qu'elle manquait de point d'appui en avant ; nous y ajoutâmes une seconde pièce également en

caoutchouc devant servir de squelette aux parties molles du nez et qui en s'appuyant sur les bords ossseux des fosses nasales (*fig. 83*) empêchait les mouvements de bascule et facilitait aussi la mastication.

Cette pièce, vissée à la première est formée de trois fragments pouvant être placés et retirés à volonté. Toute la face de l'appareil destinée à s'appliquer sur la perforation était tapissée d'une couche de caoutchouc mou pour que l'adhérence fut partout exacte et indolore. A cet appareil, est fixée, par des ressorts, une pièce destinée au maxillaire inférieur.

Le résultat obtenu fut au delà de nos espérances. Au mois de novembre la consolidation de l'os était fort avancée ; au mois de janvier 1885, elle était complète, malgré l'énorme perte de substance subie. Les deux fragments sont réunis par une large bande osseuse solide.

Cette observation nous donna un résultat encore meilleur que le précédent, quoique le cas fût autrement compliqué. Il s'écoula en effet cinq mois pendant lesquels le malade ne porta point d'appareil.

Les fragments exposés à des mouvements pendant tout ce temps ne sont pas réunis. Au contraire, dès que la fracture a été traitée par un appareil immobilisateur qui en même temps a déterminé une irritation périostique et osseuse favorisant l'ostéogenèse, les fragments se sont réunis par un cal et la solution de continuité a cessé d'exister.

L'appareil qui nous a servi pour ces deux malades est une simple lame de caoutchouc jouant le rôle d'un

ressort (*fig. 84*). Ses parties latérales moulées sur la face interne des parties de l'arcade dentaire conservée, repoussent les fragments en dehors. Cette action est aidée par une vis qui agit dans le même sens. Cette vis creuse reçoit à son extrémité une petite tige de bois pour éviter aux dents le contact du métal. Pour écarter le ressort, il suffit de chauffer la partie moyenne de la pièce, dont on efface la convexité, d'où écartement de ses parties latérales. En augmentant progressivement les dimensions de l'appareil, nous avons pu relâcher les adhérences formées entre les fragments, et leur donner une forme régulière. Son unique mérite est sa simplicité et sa facilité d'adaptation.

Fig. 84.

Nous trouverons dans la suite de ce travail la description de quelques appareils construits pour le même but, mais beaucoup plus rationnels.

Celui que nous venons de décrire, ne peut servir que dans les cas où il reste de chaque côté de la mâchoire un fragment muni d'une ou de plusieurs dents.

Dans ceux, où les fragments sont privés de dents, leur

consolidation sur une ellipse plus ou moins grande, présente moins d'inconvénients. On pourrait maintenir les fragments dans leur position à peu près normale, en faisant usage d'un appareil analogue à celui que nous avons proposé pour les fractures du maxillaire chez les enfants nouveau-nés.

On pourrait ajouter des pointes qui, pénétrant dans les fragments, les maintiendraient parfaitement fixes.

Observation IV

Avec cette observation, nous entrons dans une catégorie plus commune de déplacements, qui a nécessité une autre forme d'appareil.

Marie P... 26 ans, Sainte-Sigolène (Haute-Loire).

Cette malade entre à l'hôpital pour une tumeur du maxillaire inférieur. Elle fut opérée par M. le professeur Desgranges en juillet 1876. Résection de la partie gauche du maxillaire inférieur. La section porte en avant entre la canine et la petite molaire ; en arrière, sur l'angle de la mâchoire. Un mois après, toutes les déformations inhérentes à ce genre d'opération étaient des plus accentuées.

M. le Dr Poncet, alors chef de clinique, nous demanda si par quelques appareils on ne pourrait pas remédier à cette déformation. A ce moment, le fragment droit du maxillaire inférieur était tout à fait dévié en dedans, et la ligne médiane du maxillaire inférieur passait entre les deux petites molaires gauches de la mâchoire supérieure (*fig. 87*).

La malade ne pouvait plus mastiquer et était obligée de ne se nourrir que d'aliments choisis.

Malgré la cicatrisation déjà avancée, on pouvait encore avec les doigts ramener le fragment droit à sa place, c'est-à-dire mettre les dents en face les unes des autres. Il s'agissait de les maintenir dans cette position. Voici comment nous avons procédé :

Après avoir pris le moule de la mâchoire inférieure, nous le reproduisons en zinc. A ce dernier, nous faisons une matrice en plomb. Entre le moule et la matrice nous plaçons une plaque d'argent ou simplement d'acier étamé, que nous estampons, ce qui lui donne la forme du moule qu'elle recouvre. Sur la surface triturante, nous perçons des trous destinés à laisser passer les tubercules des dents, ce qui donne plus de précision à la coaptation de l'appareil tout en facilitant les lavages.

A la face antérieure de cette espèce de chemise métallique (*fig. 85*). nous soudons une tige en acier qui doit ressortir de deux centimètres en dehors de la bouche.

Fig. 85.

Cette tige se termine par un anneau auquel vient se fixer un fil en caoutchouc dont l'autre extrémité va s'atta-

cher à une autre partie de l'appareil, formé, comme on le voit figure 86, par une couronne en tôle garnie de flanelle et que l'on place autour de la tête, au niveau du front.

Fig. 86.

A cette couronne est fixée une tige de fer, qui descend verticalement le long de la joue du côté du fragment à redresser. Cette tige se termine par un crochet situé au niveau de l'anneau de la tige buccale. Ces deux tiges sont réunies ensuite par un fil de caoutchouc qui par son élasticité, attire le fragment du maxillaire en sens inverse des tractions cicatricielles.

Il ne faut pas exagérer la tension de ce fil qui pourrait devenir douloureuse. Il est préférable de l'augmenter

progressivement, à mesure que la tolérance des tissus s'établit.

Cet appareil doit être porté assez longtemps et surtout continuellement; on comprend que s'il était douloureux la chose serait impossible. D'autre part il est important que le port de l'appareil soit continuel. On n'obtient jamais de bons résultats, même quand la pièce n'est enlevée que de temps à autre. C'est une règle générale de tous les appareils à tension continue qui ne souffre pas d'exception. Il vaut beaucoup mieux n'employer qu'une tension modérée, mais ininterrompue, qu'une tension plus forte, mais intermittente.

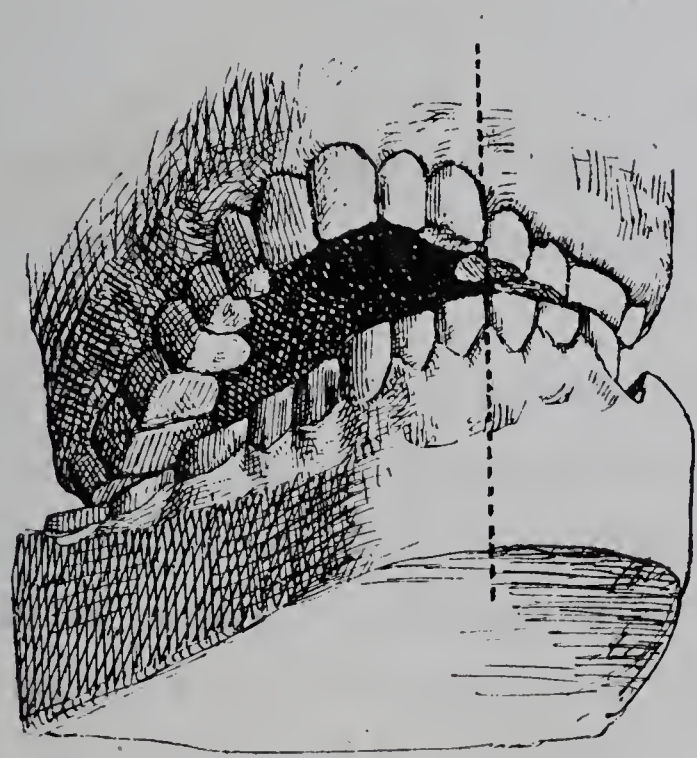

Fig. 87.

Lorsque l'appareil a été porté pendant quelques temps, on l'enlève afin de voir si les fragments restent dans leur place normale. Si ce résultat n'est pas obtenu, il faudra immédiatement replacer l'appareil de redressement.

En général, le redressement s'effectue d'autant plus vite que l'appareil a été placé à une époque plus rapprochée de l'opération.

Dans l'observation qui nous occupe, trois semaines ont été suffisantes pour corriger cette déviation.

Avant le redressement de ses fragments, notre malade qui cependant avait des dents excellentes, souffrait horriblement dès qu'il lui fallait mastiquer, car il ne lui restait à la mâchoire inférieure que deux points qui pouvaient correspondre à des dents de la mâchoire supérieure ; la dent de sagesse droite et la première molaire gauche (*fig. 87*).

Au contraire après ce traitement et grâce à la pièce que nous lui avons placée, elle pouvait mastiquer toute sorte d'aliments. La croûte de pain était broyée du côté resté sain comme si jamais elle n'avait présenté de solution de continuité.

A ce moment, si l'on abandonnait les fragments à eux-mêmes, on ne tarderait pas à voir se reproduire rapidement la même déviation ; aussi faut-il assurer ces résultats par un appareil dentaire qui remplace le vide laissé par la résection. Il doit être construit de la même façon que ceux que nous avons décrits dans notre étude des prothèses immédiates sous le nom d'appareils définitifs.

Si, comme dans le cas présent, la branche montante a été respectée, il faut ajouter un prolongement interne qui sera un obstacle à sa rétraction en dedans.

Comme nous l'avons vu précédemment, cet appareil doit être maintenu en place par des crochets qui vont se

fixer aux dents restantes d'un côté, et de l'autre par un seul ressort placé du côté réséqué et allant prendre son point d'appui sur une pièce palatine (*fig. 88*).

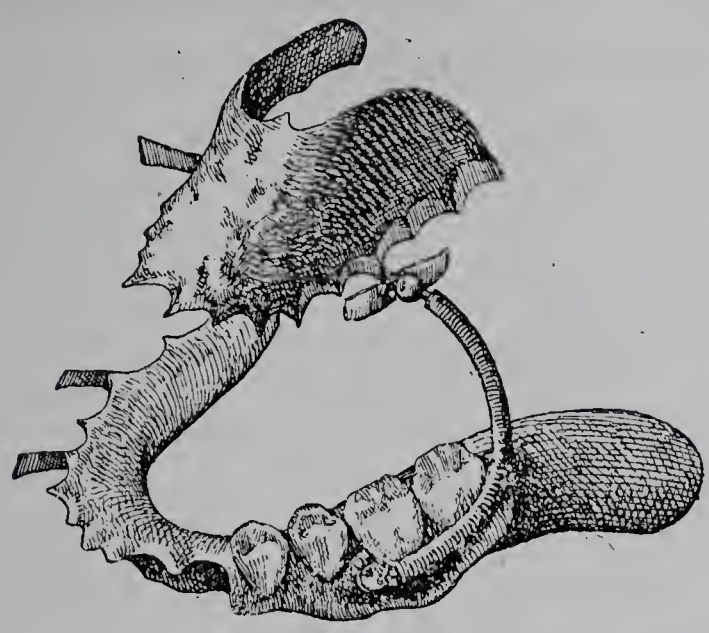

Fig. 88.

Toutefois le tissu cicatriciel, malgré l'appareil, aura toujours quelque tendance à ramener les fragments du côté opposé à celui qu'ils doivent occuper; aussi pour combattre celle-ci, avons-nous, dans cette observation, procédé de la façon suivante : après avoir mis en place la plaque palatine à laquelle le porte-ressort est fixé solidement, nous avons fait faire au ressort et par conséquent à la pièce inférieure un tour complet, sur elle-même, et dans un sens tel qu'en tendant à revenir à sa position normale, il dévie l'appareil en sens inverse des tractions exercées par les cicatrices. (Dans ce cas, nous avons fait faire le tour à droifte.) Il aut bien s'assurer de la fixité des ressorts à leur point d'union avec l'appareil et le porte-ressort; s'il n'en était pas ainsi, le ressort se détordrait sur lui-même et son action serait annulée.

Cette malade a quitté l'Hôtel-Dieu, mangeant très bien sur son appareil, et ne présentant pas de déformation de la face.

Quelques mois plus tard, nous fîmes un appareil analogue pour une malade qui fut opérée en mai de la même année par Létiévant.

Observation V

Mme R..., âgée de 40 ans, de Saint-Alban-de-Roche. Cinq mois environ après son opération, elle entra à l'hôpital à cause des déformations consécutives à sa résection. Le tissu cicatriciel interfragmentaire présente chez elle une dureté particulière.

Un appareil confectionné sur les données du précédent lui fut appliqué. Un mois après, la rétraction cicatricielle avait cédé ou du moins le fragment sous l'influence de la traction de l'appareil venait se placer exactement au-dessous des dents qui lui correspondaient. Dès qu'on l'abandonnait, il reprenait sa direction oblique et transversale.

La section avait porté sur la partie médiane et en arrière, près de l'angle de la mâchoire, à peu près à la place de la dent de sagesse du côté droit. Aussi, lorsque le fragment était ramené en place par sa traction, il en résultait un aplatissement de la face du côté réséqué.

Pour régulariser la physionomie de cette malade pendant le traitement, qui suivant toute probabilité devait

être un peu long, nous lui fîmes l'appareil représenté figure 89.

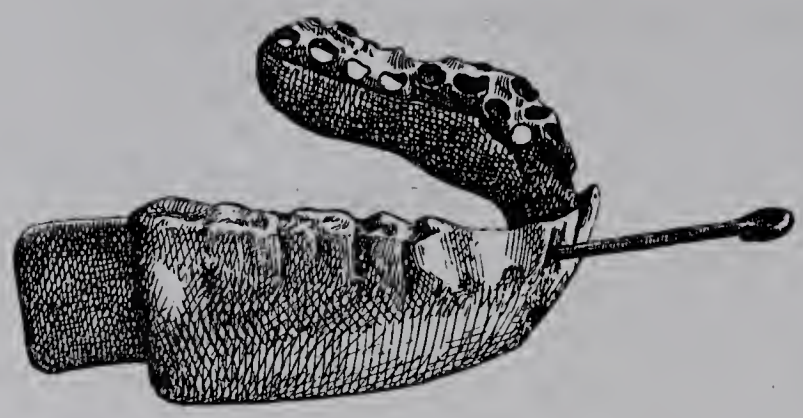

Fig. 89.

Le côté gauche garni de dents naturelles est recouvert par la pièce métallique qui est estampée. A cette partie de la pièce, nous en avons joint une autre en caoutchouc, qui remplace le fragment du maxillaire réséqué, et par là ramène l'harmonie de la face. Cette pièce en caoutchouc est munie d'un prolongement interne qui vient s'appliquer contre le fragment postérieur et le refoule en dehors.

Nous avons laissé cet appareil pendant deux mois : au bout de ce temps nous l'avons remplacé par une pièce définitive, décrite dans l'observation précédente ; seulement, comme dans ce cas, la résection avait été faite à droite, c'est donc à gauche que nous avons imprimé le mouvement de torsion au ressort qui doit continuer à équilibrer la traction cicatricielle.

Nous avons revu cette malade en février 1877. Le résultat était toujours excellent. Il n'existe aucune déformation, si ce n'est un aplatissement en bas de l'oreille

(nous avons expliqué déjà le mécanisme de cette déformation chapitre 4, 1re partie). La mastication s'exécute parfaitement du côté gauche ; mais la malade ne peut manger du côté droit des aliments un peu durs.

Orservation VI

En 1878, Létiévant réséqua le maxillaire supérieur droit et le maxillaire inférieur du même côté chez une jeune fille de 19 ans, M. P..., atteinte de néoplasme et dont la mère avait été opérée quelques années auparavant pour une affection de même nature.

Cette jeune malade fut opérée en deux fois ; à chaque opération, elle avait eu des syncopes qui n'avaient pas permis de faire l'application de notre méthode de prothèse immédiate.

Cette observation, du reste, est rapportée au long dans la partie de ce travail qui traite des appareils prothétiques appliqués tardivement (maxillaire supérieur). Lorsqu'elle fut remise de ses opérations et que son état général déplorable se fut amélioré, Létiévant nous permit de faire des tentatives de restauration et de redressement.

Opérée en mai, ce ne fut qu'en septembre que nous pûmes nous mettre à l'œuvre.

A gauche, la résection de la mâchoire inférieure avait porté au niveau de la deuxième grosse molaire. Le fragment de ce côté avait été, par le fait de la rétraction cica-

tricielle, déplacé complètement et amené dans une position à peu près transversale, ce qui avait fortement rétréci la cavité buccale. Il repoussait la langue du côté opposé ; aussi la prononciation était-elle devenue tout à fait défectueuse sinon impossible (*fig. 90*).

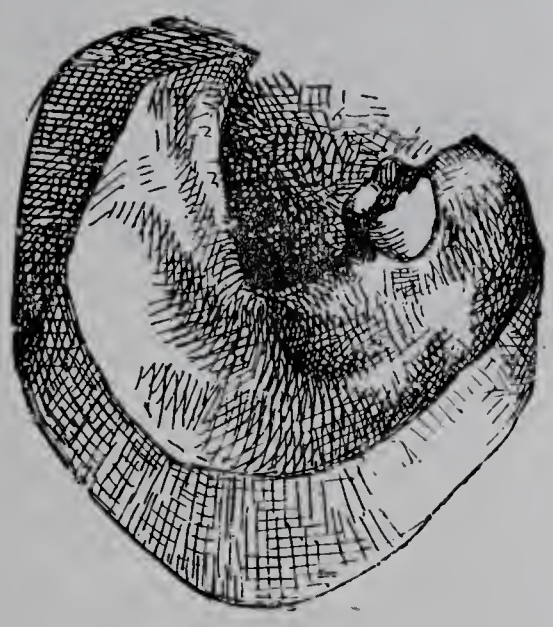

Fig. 90.

La lèvre inférieure, par suite du rapprochement des fragments, avait été repliéé en V et laissait écouler toute la salive.

Nous entreprîmes, pour commencer, le redressement de ce fragment; mais là surgissait une difficulté. Il ne nous était fourni qu'une dent comme point d'appui et nous avions peur de l'ébranler, ce qui nous aurait laissé sans moyen de contention fixe pour ce redressement.

Nous fûmes obligé de donner à l'appareil une plus grande étendue, d'abord, pour la raison que nous venons d'indiquer, et ensuite parce qu'une bride cicatricielle traversant directement et obliquement de haut en bas la

bouche en refoulant encore la langue, se montrait, quand nous faisions des tractions sur le fragment.

Notre appareil présentait du côté droit une surface verticale assez large qui offrait un obstacle à la bride cicatricielle et l'obligeait à faire le tour de l'appareil en agrandissant ainsi l'ellipse buccale.

Fig. 91.

La figure 91 représentant cet appareil, nous montre cette disposition.

Nous avons utilisé le même principe que précédemment pour le redressement des fragments, tractions modérées et permanentes avec un fil de caoutchouc.

Toutefois dans ce cas, notre appareil n'est pas estampé. Il est tout entier en caoutchouc avec une tige métallique sur laquelle viennent se faire les tractions.

Comme on le voit sur la figure 91 la dent restante a été entourée complètement par l'appareil, et le rebord externe de ce dernier, maintient absolument la bride cicatricielle dont nous avons parlé.

Après deux mois de traitement, nous avions obtenu un écartement suffisant. Toutefois, comme les brides cicatricielles agissaient toujours avec force sur le fragment

dès que l'appareil redresseur était enlevé, nous le fîmes porter encore pendant un mois.

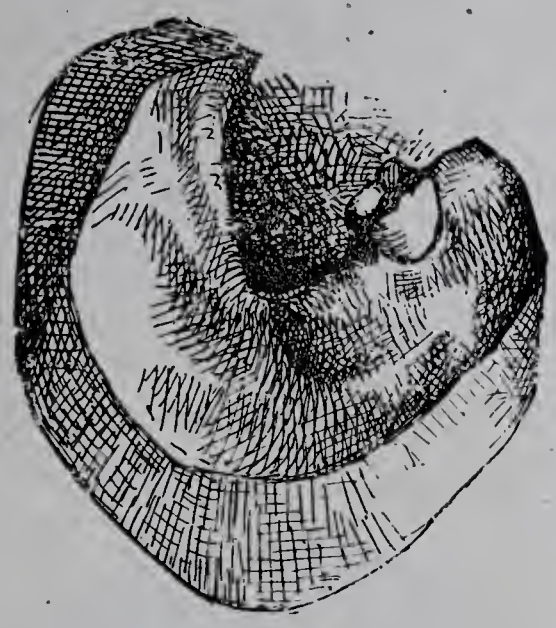

Fig. 92.

La figure 92 représente l'écartement que nous avons obtenu. Ce résultat acquis, nous construisîmes deux pièces prothétiques, l'une pour remplacer la perte de substance du maxillaire supérieur, l'autre pour tenir lieu de ce qui avait été réséqué de la mâchoire inférieure et pour soulever le menton, qui de ce fait s'était trouvé notablement effacé.

Fig. 93.

A la fin de janvier de l'année suivante, nous fûmes obligé de renouveler l'appareil inférieur à la suite de la

chute de l'unique dent du fragment osseux gauche. D'autre part, l'espace intrabuccal avait augmenté sensiblement (*fig. 93*).

Nous avons construit alors un appareil plus volumineux que le précédent, pour ramener le menton en avant. Celui-ci paraît toujours un peu effacé, mais il est bien médian et nullement disgracieux.

La parole sans être absolument normale, est correcte, et la mastication s'exécute bien.

Fig. 94.

On peut voir d'après la reproduction de la photographie (*fig. 94*) que sa physionomie n'a rien d'irrégulier ni d'anormal onze ans après.

Au chapitre suivant nous donnons la fin de cette observation avec la description de l'appareil destiné à la mâchoire supérieure, celui de la mâchoire inférieure n'ayant rien de particulier.

Observation VII

V... Marie-Césarine, 48 ans, de Belley. Entre à l'Hôtel-Dieu le 15 mars 1886, salle Saint-Paul dans le service de M. le professeur Poncet, chirurgien-major.

Cette femme, le 22 février 1886, avait reçu un coup de fusil qui lui avait fracturé le côté gauche de la mâchoire inférieure.

A son entrée à l'hôpital, on remarque une vaste plaie laissant à nu une partie du maxillaire inférieur. A ce niveau, on voit aussi une perte de substance osseuse qui peut bien être évaluée à un centimètre et demi.

Pendant le cours de son traitement, plusieurs esquilles se sont éliminées par cet orifice. La perte de substance siégeait immédiatement en arrière de la canine gauche. De ce côté le segment osseux ne porte aucune dent ; le droit en a sept; deux canines, quatre incisives et une petite molaire. La cicatrisation se faisait lentement; la malade perdant toute sa salive par la plaie s'affaiblissait de jour en jour; enfin le fragment droit se portait de plus

en plus à gauche, attiré qu'il était par la rétraction cicatricielle. La lèvre et le menton sont notablement déviés du même côté, comme on peut du reste le voir sur la figure 95. C'est à ce moment que M. le professeur Poncet nous demanda d'intervenir.

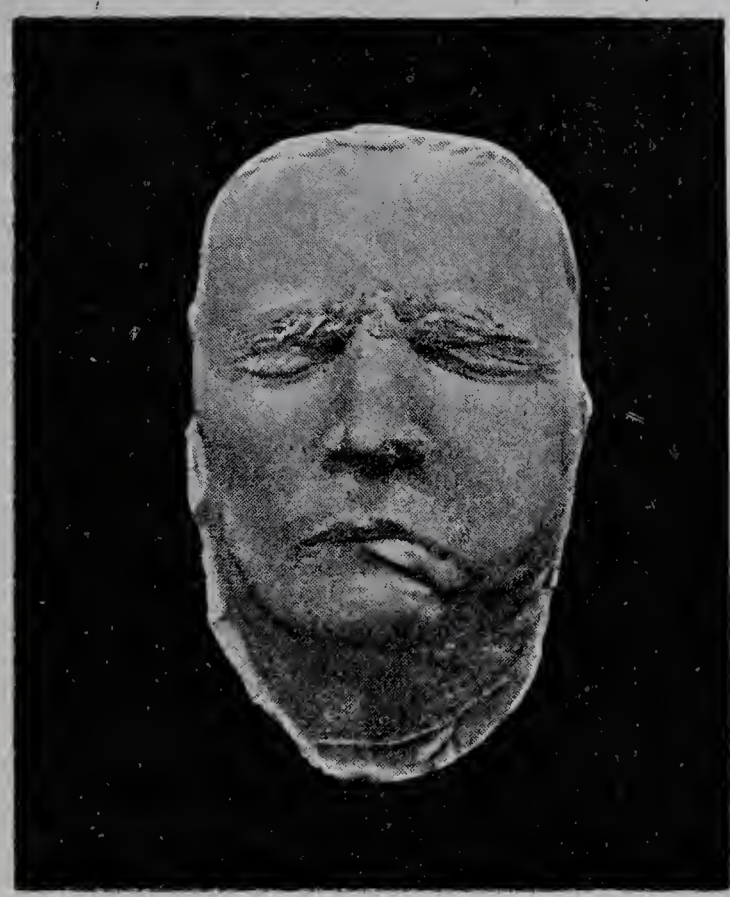

Fig. 95.

Après avoir pris le moule de la mâchoire inférieure, nous construisîmes un appareil à traction continue analogue à ceux qui ont été décrits dans les observations 4 et 5 de ce chapitre.

Dans ce cas, nous fûmes obligé d'exercer une traction un peu plus forte, pour écarter les deux fragments qui étaient réunis par du tissu fibreux très dur. Celui-ci

tout en permettant des mouvements entre les deux fragments, ne les laissait nullement s'écarter l'un de l'autre.

Notre appareil fut porté jusqu'à ce que la fracture fût consolidée; sous son influence et à la suite de quelques débridements au bistouri, la lèvre et le menton qui étaient fortement déviés, reprirent leur position normale; seulement une assez forte dépression existe au-dessous de l'oreille gauche. Elle est le résultat du déplacement de la branche montante qui est attirée en avant.

Fig. 96.

En effet sous l'action de l'appareil, le fragment droit a été ramené à sa place normale, mais il a entraîné avec lui le fragment gauche auquel il était soudé par du tissu fibreux, la réunion des deux segments s'étant faite malgré la perte de substance osseuse que l'on peut estimer à deux centimètres. Il en est résulté que le fragment gauche, en suivant le droit, a laissé en arrière de lui une dépression.

Nous nous sommes aperçu, lorsque nous avons pris nos mesures pour construire un appareil définitif, que la réunion s'était faite entre les deux fragments presque à angle aigu (*fig. 96*).

Quoiqu'il en soit, la déformation est peu apparente. Elle n'enlève rien à la symétrie de la figure. Le menton et la lèvre sont à leur place respective (*fig. 97*).

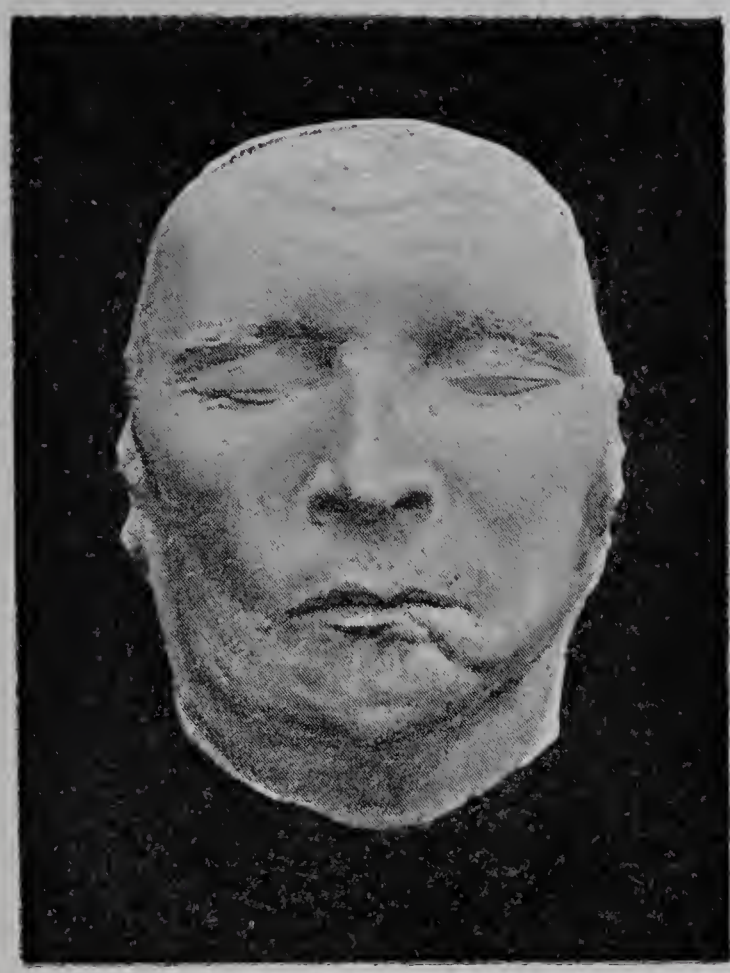

(Reproduction photographique du moulage fait 18 mois après la sortie de l'Hôtel-Dieu)

Fig. 97.

Depuis ce moment, notre malade qui s'était notablement affaiblie, sous l'influence de la perte incessante de salive, s'est parfaitement relevée ; actuellement, elle est dans un très bon état. Munie de son appareil qui consiste

en une pièce dentaire de la mâchoire inférieure, elle mange comme tout le monde, casse des dragées avec facilité, etc.

Nous l'avons vue en avril 1888 et nous pouvons dire que rien n'est venu altérer les bons résultats obtenus.

Ajoutons en terminant, que si cette malade avait pu être soumise peu de temps après l'accident à notre traitement, nous aurions pu par un appareil analogue à celui qui est décrit dans l'observation I, éviter la dépression qui s'est formée au-dessous de l'oreille.

Observation VIII

A..., jeune fille de 14 ans, entre en 1880 à l'Antiquaille dans le service de M. le Dr Aubert, chirurgien major, pour un néoplasme du maxillaire inférieur. La résection est pratiquée peu de temps après son entrée. Au bout de quelques semaines la cicatrisation est effectuée, mais les déformations habituelles consécutives aux résections non suivies de prothèse immédiate, commencent à être très accentuées.

Nous lui construisons à ce moment et lui appliquons un appareil de redressement; mais nous ne pouvons suivre cette jeune malade, qui sort de l'hôpital.

Ce ne fut que quatre ans après que nous la revîmes. Naturellement pendant tout ce laps de temps, sa déformation n'avait fait que s'accentuer.

Nous lui proposons alors de reprendre le traitement pour redresser ses fragments, et lui permettre une mastication facile. Cette fonction s'accomplissait alors très mal, car les deux arcades dentaires ne se correspondaient nullement.

Cette jeune fille très occupée ne nous permet pas de

suivre les modifications qui se produisent chaque semaine dans son état. Cependant après trois mois du port de notre appareil à traction élastique continue, nous pûmes constater que les arcades dentaires se trouvaient à leur place respective.

Pour conserver ce résultat, nous lui construisîmes la pièce définitive représentée figure 98.

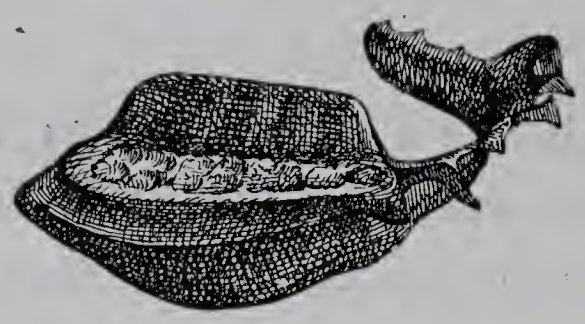

Fig. 98.

Cette pièce ne porte pas de ressorts, car nous tenions avant tout à un appareil qui ne put pas se déranger, cette jeune fille ne pouvant venir chez nous que très rarement.

Du côté gauche, cette appareil est constitué par une pièce dentaire ordinaire, qui est fixée par des prolongements en or passant dans l'interstice des dents; du côté droit, il est formé par une grosse masse de caoutchouc représentant à peu près le volume, au moins dans sa longueur et son épaisseur, du fragment osseux enlevé. La surface qui sert à la mastication est comme le reste en caoutchouc, mais elle est bordée en dedans par un plan incliné, également en caoutchouc qui la dépasse de six millimètres. Par suite de cette disposition, si pendant la mastication le fragment gauche a de la tendance à se porter à droite, il sera refoulé à sa place par les dents de la

mâchoire supérieure qui viendront glisser contre le plan incliné de l'appareil.

Cette pièce, quoique un peu volumineuse fonctionne très bien. La prononciation est assez correcte, et la mastication s'effectue d'une façon tout à fait normale du côté gauche, mais bien moins de l'autre. Depuis deux ans, nous n'avons pas revu cette malade, ce qui nous fait supposer que les résultats heureux se sont maintenus et que l'appareil fonctionne toujours convenablement.

Dans le cours de ce travail, nous avons décrit des appareils qui remplissent le rôle de ce dernier, avec beaucoup plus de perfection ; mais dans l'impossibilité où nous étions de surveiller cette malade, nous avons été obligé de construire un appareil qui ne pût jamais se déranger et qui cependant remplît à peu près le même but. Celui que nous venons de décrire a comblé en grande partie les désiderata réclamés par la situation de cette malade.

Observation IX.

C... âgée de 16 ans, gantière, fut opérée d'un néoplasme de la mâchoire inférieure par M. le Dr Fochier, chirurgien-major de la Charité en 1881.

Le commencement de cette observation a été rapporté dans ce travail à propos de prothèses immédiates, obs. 5 1re partie. Nous en donnerons ici la fin qui entre dans le cadre de ce chapitre.

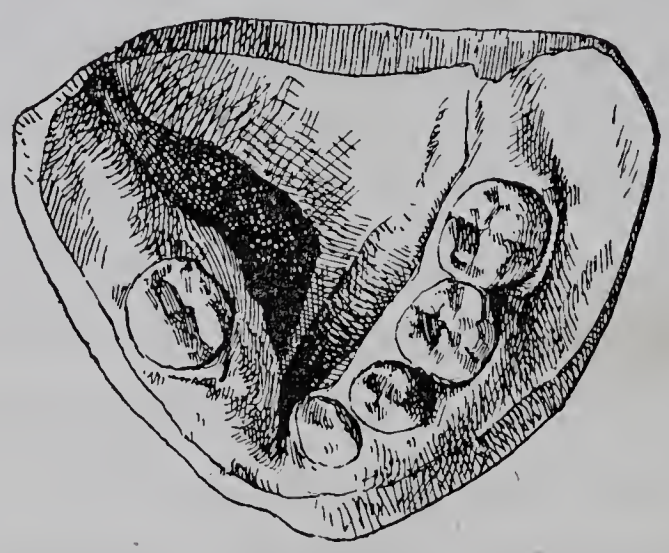

Fig. 99.

Sept ans après son opération, cette jeune fille à laquelle on a réséqué la partie antérieure du maxillaire inférieur, a une physionomie qui présente, comme irrégularité un menton assez pointu.

Le maxillaire inférieur, quand on lui fait ouvrir la bouche forme un triangle dont le sommet est au menton, et la base sur la paroi pharyngienne. (*fig. 99*).

Les deux fragments sont très mobiles et ne permettent qu'une mastication très défectueuse à cause du défaut de correspondance des deux arcades dentaires.

Si cette personne n'avait eu des occupations qui lui interdisaient le port d'un appareil visible, avec nos tractions élastiques continues, nous aurions facilement ramené en place ces deux fragments qui forment un angle aigu sur la ligne médiane du plancher buccal.

Mais il n'y fallait pas songer. Nous avons alors imaginé l'appareil suivant : (*fig. 100*)

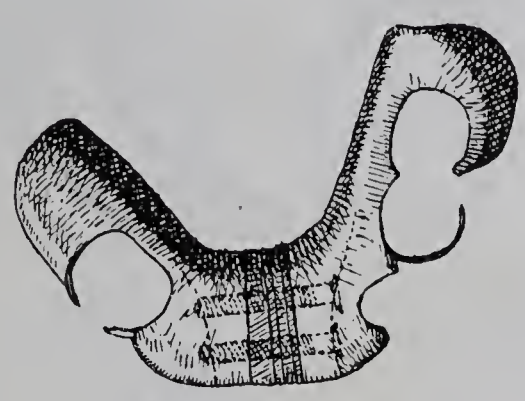

Fig. 100.

Une pièce en caoutchouc munie de prolongements en or entoure les deux dents qui restent au fragment gauche et la seule qui persiste sur le droit.

Cette pièce divisée sur la ligne médiane, est réunie par deux vis disposées de telle sorte qu'elles peuvent recevoir une série de lamelles de caoutchouc durci. Celles-ci ont exactement la forme de la surface de section de la pièce et sont perforées de deux trous qui donnent passage aux vis.

Il suffira, comme on le comprend facilement, d'ajouter progressivement des lamelles pour voir l'écartement des branches de l'appareil augmenter et consécutivement les fragments se redresser.

On dévisse les deux fragments ; une lamelle est ajoutée à celles qui y sont déjà, les tissus sont tout d'abord un peu tendus, puis la rétraction cicatricielle cède progressivement et alors on peut ajouter une nouvelle lame et ainsi de suite jusqu'à redressement complet.

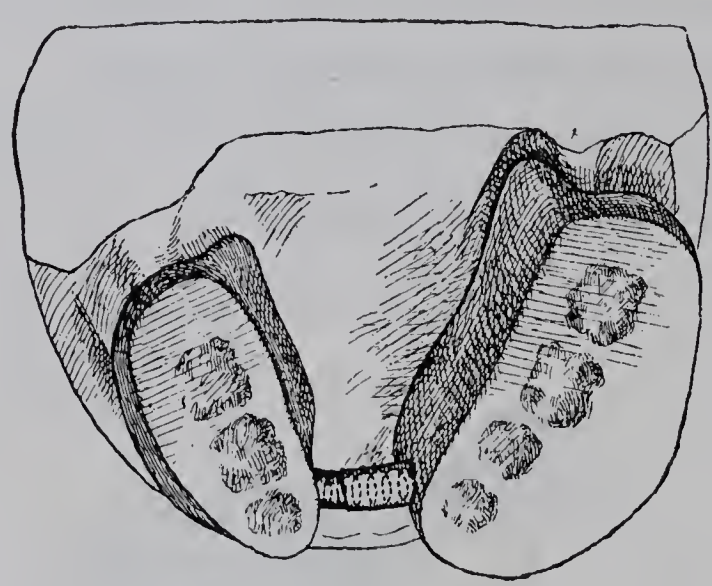

Fig. 101.

Au bout de trois mois, nous avions gagné treize millimètres. Comme cette malade ne venait nous voir qu'assez irrégulièrement, ce qui apportait un retard au redressement que nous voulions obtenir, pour aller plus vite nous substituâmes aux lames de caoutchouc, un morceau de caoutchouc naturel, pensant qu'une tension excentrique élastique redresserait les fragments plus rapidement. Mais cette tentative ne réussit pas à cause de la chaleur et de l'humidité de la bouche qui ramollissent très rapidement ce caoutchouc.

Voici alors, en dernier lieu, à quel appareil nous avons eu recours pour terminer ce redressement (*fig. 101*).

Nous construisîmes d'abord en caoutchouc un revêtement complet de toute la surface supérieure et interne de chaque fragment y compris les dents. La surface triturante de l'appareil est très large ; elle est d'autre part absolument plate pour que les dents de la mâchoire supérieure ne soient pas un obstacle au glissement et au redressement des fragments du maxillaire inférieur.

Aux extrémités interne et antérieure de l'appareil sont placés de chaque côté deux bouts de tubes destinés à s'emboîter l'un dans l'autre. Dans leur intérieur se trouve un ressort à boudin en acier, beaucoup plus long que l'espace qui lui est réservé.

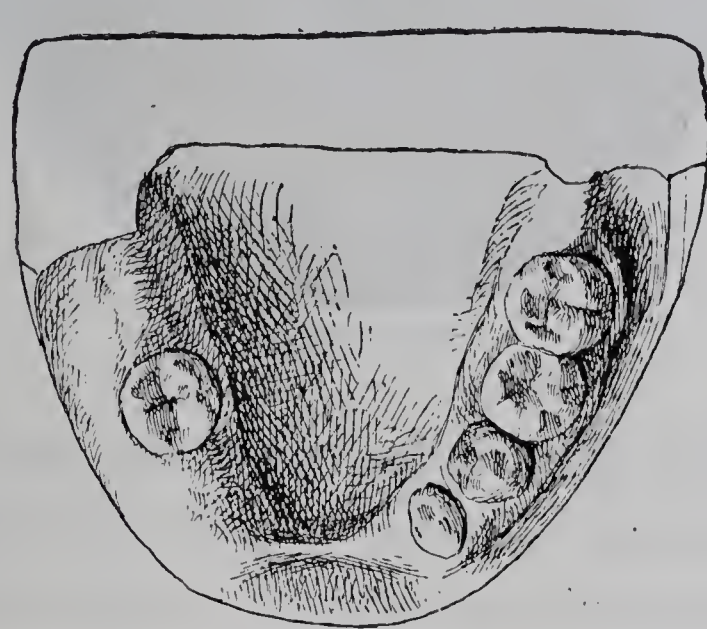

Fig. 102.

Ce ressort ainsi comprimé, cherche à se distendre et refoule les fragments en dehors de chaque côté. Nous avons par ce moyen obtenu le redressement complet des fragments (*fig.* 102). La malade porte un appareil défi-

nitif qui lui permet une mastication d'autant plus facile qu'elle s'exécute sur des dents naturelles.

Fig. 103.

Nous avions bien à notre disposition un appareil analogue dans lequel le ressort à boudin était remplacé par une vis ; mais celui-ci nécessitait de notre part une intervention plus fréquente, que l'éloignement de la malade rendait difficile.

Ce redressement laborieux aurait été beaucoup plus rapide, si cette jeune fille nous avait permis de sectionner d'un coup de bistouri la bride cicatricielle qui retenait les fragments. On aurait alors obtenu un redressement

brusque qui aurait permis d'appliquer de suite un appareil définitif. Quoiqu'il en soit, le résultat obtenu est

Fig. 104.

excellent on peut en juger par les deux reproductions photographiques (*fig. 103 et 104*).

CHAPITRE II

Des appareils prothétiques du maxillaire supérieur appliqués tardivement après résection et cicatrisation.

Sommaire : Importance moindre des prothèses pour le maxillaire supérieur que pour l'inférieur.

Quelques observations de ces prothèses tardives. Description des appareils qui furent employés.

Conditions que doivent remplir ces appareils. Diverses parties qui entrent dans leur constitution.

Utilité du caoutchouc mou pour les appareils volumineux.

Observation de nécrose des deux maxillaires.

Les déformations causées par la perte traumatique ou chirurgicale, du maxillaire supérieur, entraînent beaucoup moins de désordres que les mêmes lésions portant sur la mâchoire inférieure. Les troubles fonctionnels, aussi bien que les déformations de la physionomie, sont également bien moindres.

Nous n'avons plus là, en effet, la mobilité d'un os à combattre par des moyens de fixation souvent complexes. Dans nombre de cas, la déformation extérieure est presque nulle. Aussi notre intervention n'est-elle destinée qu'à favoriser la mastication et à s'opposer à la communication de la bouche et des fosses nasales. La perte de substance peut être plus ou moins grande, mais elle n'entraîne

jamais que des désordres fonctionnels auxquels il est facile de remédier. Les appareils que nous employons sont moins complexes que ceux dont nous faisons usage pour les prothèses immédiates, car la cavité, sous l'influence de la cicatrisation, est toujours moins considérable et d'autre part la fixation des appareils est toujours plus facile.

Pour la description des appareils destinés à combler les vastes cavités, nous renvoyons le lecteur au chapitre de la prothèse immédiate du maxillaire supérieur (appareils définitifs).

On est surpris de voir avec quelle facilité les malades s'habituent aux appareils que nous leur construisons, malgré leur volume toujours assez considérable.

D'autre part, on corrige facilement par ce moyen les vices de prononciation inhérents à toute perforation palatine et surtout à une perte de substance aussi grande que celle qui résulte de l'ablation d'un ou même des deux maxillaires supérieurs.

Il est superflu d'insister sur les avantages que présente la prothèse des maxillaires au point de vue de la déglutition et de la mastication.

Observation I

La figure 105 représente la voûte palatine d'un homme de 52 ans.

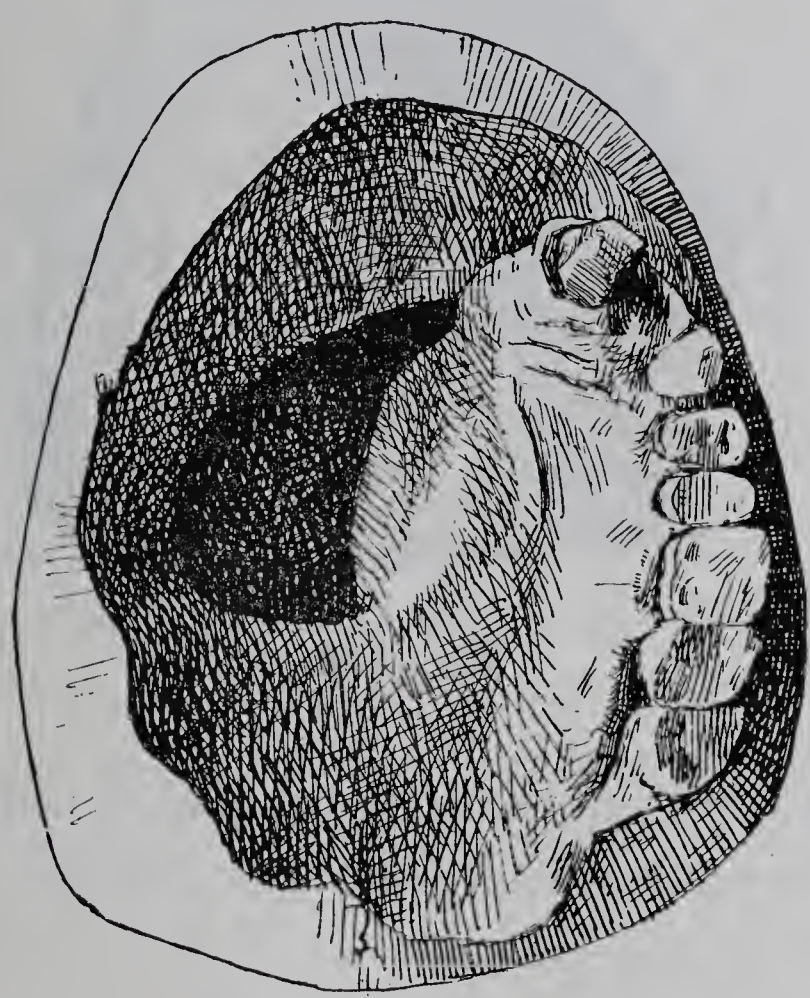

Fig. 105.

G..., né à la Côte-Saint-André et opéré à l'Hôtel-Dieu par Valette en 1875.

La résection a porté sur le maxillaire droit et l'a intéressé jusqu'au niveau du rebord orbitaire.

Malgré cette grande perte de substance, la déformation extérieure n'est pas très considérable et ne se traduit que par un léger aplatissement de la joue.

Ce malade eut une récidive et fut opéré deux ans plus tard. Après cette seconde intervention, la perte de substance qui a porté exclusivement sur la partie interne, est représentée figure 106.

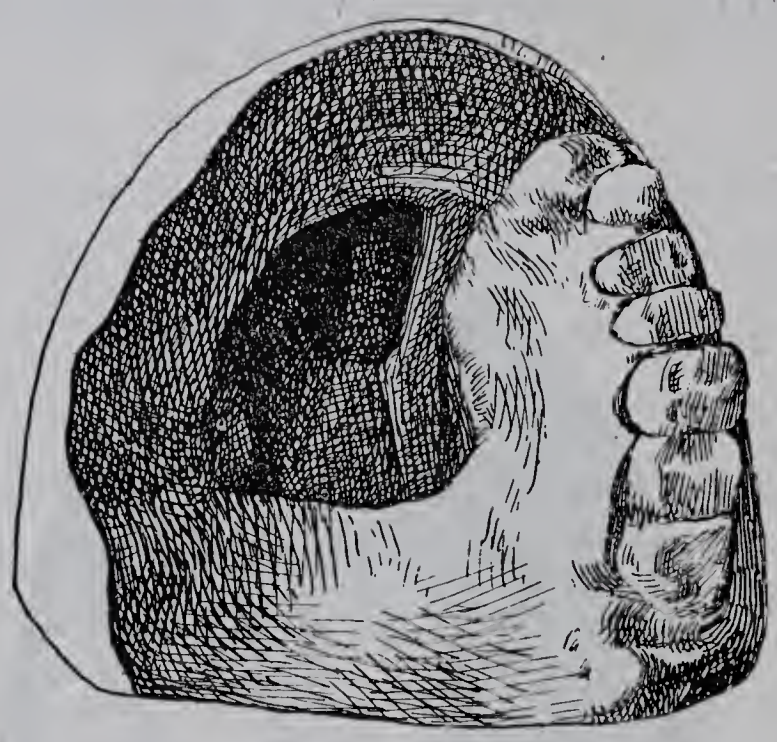

Fig. 106.

A l'extérieur on ne constate pas plus de déformations qu'après la première intervention. Les troubles de la parole et de la déglutition ont été facilement corrigés par un appareil prothétique.

Celui-ci (représenté *fig. 107*) est composé de deux parties, l'une horizontale qui tient lieu de voûte palatine, l'autre verticale qui vient s'adapter sur la pièce et qui est

destinée à remplir la cavité laissée par l'intervention chirurgicale. Cet appareil en caoutchouc durci, et creux dans sa partie la plus épaisse, supprime la résonnance désagréable que présente la parole à son émission.

Fig. 107.

Dans certains cas, où la perte de substance à porté également sur le voile du palais, nous construisons la partie postérieure de l'appareil en caoutchouc mou pour imiter autant que possible la nature.

Nous n'avons rien de particulier à signaler relativement aux moyens de fixation. Nous nous sommes longuement étendu, en étudiant les appareils définitifs de prothèse immédiate du maxillaire supérieur, sur le rôle joué par les brides cicatricielles, sur la nécessité d'ajouter dans certains cas un ou deux ressorts fixés à une pièce de la mâchoire inférieure, etc., etc.

Il serait absolument superflu d'y revenir. Nous allons continuer à rapporter quelques observations, qui toutes présentent plusieurs particularités intéressantes.

Observation II

Jeanne P.... 19 ans, couturière, entre salle St-Paul le 2 mars 1878.

Il y a quinze mois, la mère de la malade a présenté une tumeur du maxillaire, très douloureuse, de deux mois d'évolution, et après résection de l'os, elle jouit actuellement d'une bonne santé.

Quant à la malade qui nous occupe, le début de son affection remonte à douze ans, deux ans après avoir reçu un coup, un peu en-dessous de l'angle de l'œil droit. La tumeur paraît avoir débuté par le sinus.

Pendant cinq ans, elle fut limitée au maxillaire supérieur. Cette partie du visage était manifestement défigurée, mais non douloureuse. Il y a deux ans, la tumeur s'étendit et gagna le maxillaire inférieur. Enfin depuis trois mois les progrès sont plus actifs et la tumeur bornée au côté droit, a gagné la partie gauche. Actuellement, tumeur à droite du menton, présentant au toucher des irrégularités. Au niveau du maxillaire supérieur, la peau est mobile, la tumeur dépend de l'os et des gencives. Lorsqu'on fait ouvrir la bouche, on est frappé de l'absence

des dents antérieures, qu'elle s'est fait successivement arracher croyant que c'était la cause de son mal. On voit une tumeur occupant les maxillaires inférieur et supérieur droits. A gauche, sur le maxillaire inférieur, elle ne s'étend guère au-delà de la première grosse molaire. A droite, ses limites vont plus loin et atteignent presque la branche montante. Au maxillaire supérieur, on la limite moins facilement, quoiqu'elle paraisse s'étendre jusqu'aux palatins.

Peu de gêne dans la mastication, presque pas dans la parole, les muscles de la langue ne sont pas tout à fait normaux, santé généralement bonne.

Le 23 mars 1878, Létiévant commença à intervenir chez cette malade, en lui réséquant toute la portion du maxillaire inférieur qui s'étend de l'angle droit à la deuxième molaire gauche. La malade, dont l'état général paraissait bon, prit néanmoins trois syncopes pendant l'opération. Pour ne pas prolonger celle-ci, Létiévant ne jugea pas à propos de nous laisser appliquer l'appareil que nous avions préparé.

Le 25 mars, l'état de cette malade s'étant amélioré, on procéda à la résection du maxillaire supérieur qui porta sur toute la portion étendue entre la petite incisive droite et la tubérosité du même côté. Pendant l'opération, plusieurs syncopes se reproduisirent, ce qui détermina encore Létiévant à abandonner une prothèse immédiate.

Deux mois après la deuxième opération, la malade présenta une déformation de la face assez notable due à la rétraction cicatricielle qui n'avait été combattue par

aucun appareil pour les raisons précitées. Le menton était en retrait. Le fragment latéral gauche avait été attiré en dedans et la seule dent qui restait venait ulcérer le palais. Il résultait de ce fait que la cavité buccale était fortement rétrécie (*fig. 108*).

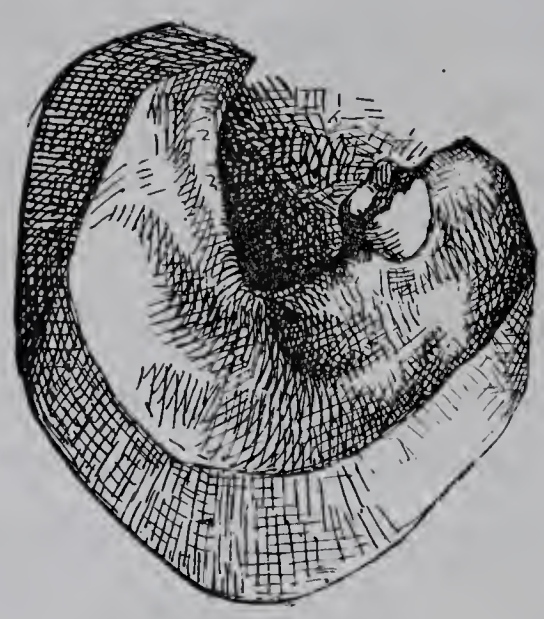

Fig. 108.

Pour combattre cet état, nous avons commencé par redresser le fragment inférieur, tentative qui a parfaitement réussi, comme nous l'avons dit au chapitre spécial des redressements où cette observation est complétée.

Nous avons eu de grandes difficultés à ramener ces fragments, n'ayant qu'une dent pour maintenir l'appareil de redressement. Nous n'avons obtenu ce résultat qu'au bout de trois mois, parce que l'appareil étant trop mobile, ne se maintenait pas en place et n'avait d'action que lorsque la malade y portait toute son attention (*fig. 109*).

A la suite de ce redressement, la seule dent qui lui restait put s'articuler avec la dent correspondante supérieure ; la malade put mastiquer et l'écoulement de la salive, si abondant au début, a bien diminué aujourd'hui.

Nous lui fîmes alors un appareil composé d'une pièce inférieure et d'une supérieure.

La supérieure était construite de façon à combler la cavité laissée par la résection.

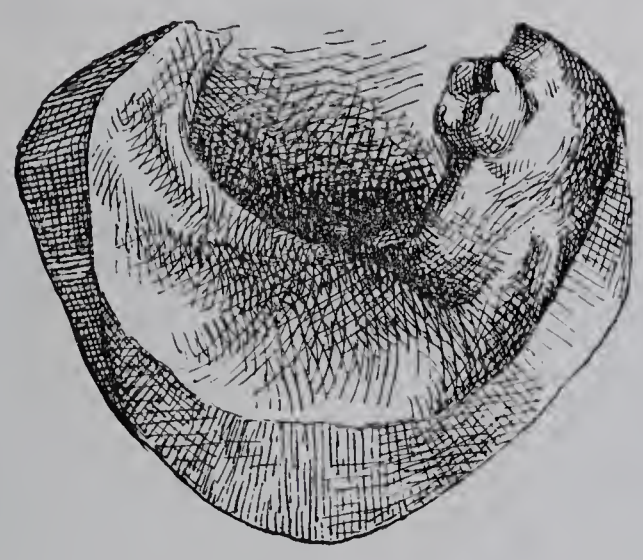

Fig. 109.

Un ressort posé du côté droit et dont le mouvement est indiqué (chap. 1, 2me partie) maintenait, en le refoulant, le fragment gauche à sa place.

A la suite de la pose de ces appareils, la salive a encore continué pendant un an à s'écouler de la cavité buccale, lorsque la malade ne prenait pas un soin tout particulier pour la retenir ; mais après ce temps, elle a vécu de la vie ordinaire. La mastication était bonne et la déglutition normale, la parole parfaitement compréhensible. Elle resta dans cet état jusqu'en 1886.

A ce moment, elle vint nous voir pour une petite gêne que lui causait l'appareil usé. La figure est beaucoup moins régulière qu'au début, ce qui est dû à la rétraction des tissus ; car n'ayant pu suivre cette malade assidûment nous n'avons pu modifier ses appareils quand cela eut

été nécesaire. Il y a eu un affaissement du côté de la mâchoire inférieure et de la lèvre correspondante. On remarque, malgré cela, que le menton a toujours été maintenu sur la ligne médiane.

On lui répare son appareil.

Fig. 110.

Mais plus tard, la malade revint nous voir et nous raconta que la seule dent qui lui restait, s'étant cassée trois mois après sa dernière visite, son appareil n'avait plus de solidité. Consécutivement les dents de la mâchoire supérieure se sont déviées fortement, ce qui donne à la physionomie un aspect assez bizarre, comme le montre la reproduction photographique (*fig. 110*).

En présence des déviations et altérations que présentaient les dents, nous avons jugé à propos de les sacrifier.

Ensuite nous avons construit un appareil destiné à combattre les déformations de la face, tout en remplissant le rôle de dentier ordinaire.

Fig. 111.
Onze ans après la résection du maxillaire droit et du maxillaire inférieur du même côté.

La photographie 111 montre l'excellent résultat que nous avons obtenu.

La figure 112 représente le moule de la mâchoire supérieure. La perte de substance est limitée à droite par la bride cicatricielle qui part du voile du palais pour aller se terminer à la partie antérieure du maxillaire resté sain.

Elle offre à l'appareil un point d'appui qui aurait pu suffire à sa fixation, si nous n'avions pas été obligé de lui adjoindre des ressorts pour maintenir la pièce de la mâchoire inférieure.

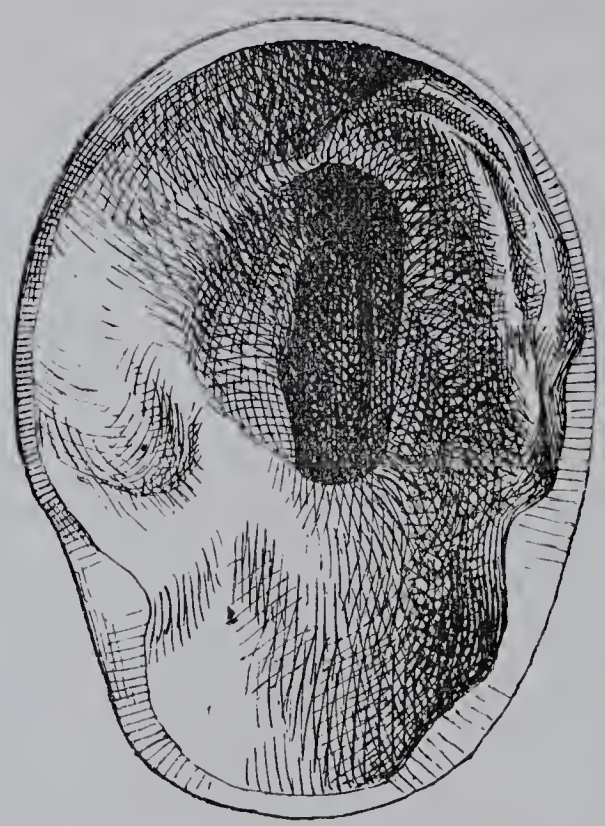

Fig. 112.

La cavité que l'on voit sur ce moule est comblée par l'appareil suivant (*fig. 113*).

Fig. 113.

Celui-ci comme les appareils définitifs pour le maxillaire

supérieur est constitué par deux parties, l'une destinée à combler la perte de substance, en caoutchouc mou, et creux, venant se fixer sur la seconde qui se compose d'une plaque en aluminium s'étendant jusqu'au voile du palais et munie de dents. Toutefois du côté réséqué, la partie alvéolaire est plus volumineuse afin de donner à la joue son relief habituel.

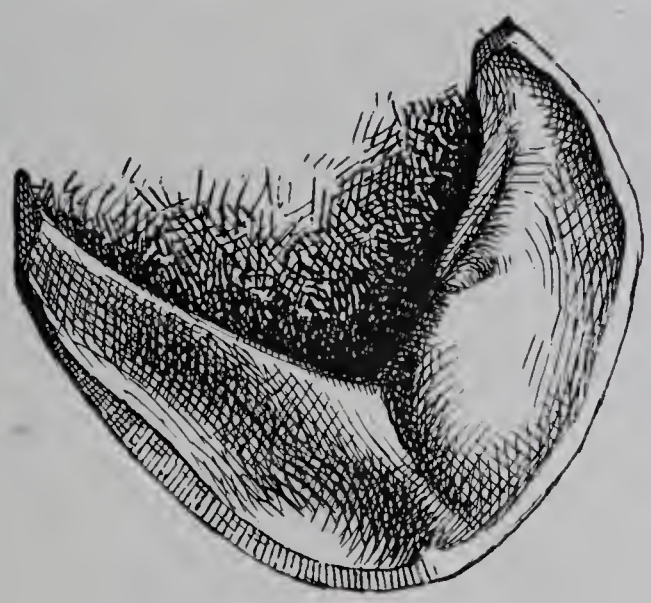

Fig. 114.

La figure 114 représente le moule de la mâchoire inférieure formé du côté gauche par le fragment osseux et du côté droit par une bride cicatricielle qui a conservé la disposition donnée par les appareils précédents. L'état actuel permet l'adaptation d'un appareil qui a toute l'étendue d'une mâchoire, et qui donne à la physionomie un aspect assez régulier.

A côté des cas que nous venons de signaler, il en est d'autres où le maxillaire n'a pas été enlevé dans sa totalité. Les déformations sont alors moins accentuées. La mastication et la déglutition sont d'autant moins altérées

que la perte de substance est moins grande. Toutefois nous devons dire, surtout au point de vue de la prononciation, que les inconvénients et les troubles fonctionnels sont peu sensibles, quand le corps de l'os seul est intéressé et que la voûte palatine reste indemne.

Dans ce cas souvent, il n'est même pas nécessaire d'avoir recours à la prothèse. Mais si, au contraire, le traumatisme ou l'action chirurgicale, a porté sur la portion horizontale du maxillaire supérieur, il sera de toute nécessité de faire usage d'appareils, qui pourront varier dans leur forme, mais reposeront toujours sur le même principe.

Observation III.

Dans cette observation, la résection a porté sur toute la partie postérieure du maxillaire droit, et sur les portions médiane et postérieure du gauche. Toute la partie antérieure de l'os est restée intacte. Il en est résulté cependant un vaste orifice représenté dans la figure 115.

Fig. 115.

Son diamètre transversal a quarante-quatre millimètres et l'antéro-postérieur trente-sept.

Au fond de la cavité on aperçoit les cornets et les débris du vomer. Le voile du palais n'a nullement été intéressé.

Nous avons construit un appareil qui vient remplacer la perte de substance en débordant de cinq millimètres les bords de la cavité. Toute la surface palatine est en aluminium. Nous donnerons à la fin de ce travail quelques détails sur l'emploi de l'aluminium dans les diverses prothèses. Le rebord alvéolaire qui supporte les dents est en caoutchouc durci. Enfin la dent qui remplace celle qui manque du côté gauche, est également reliée par du caoutchouc au reste de l'appareil.

Quant à la partie profonde qui doit combler la perte de substance, elle est en caoutchouc mou. Soudée à la pièce principale en aluminium par du caoutchouc durci, elle remplit la presque totalité de l'excavation.

Fig. 116.

Nous avons laissé le moins de vide possible dans l'intérieur des fosses nasales, car, comme nous l'avons déjà expliqué, c'est le meilleur moyen d'obtenir une pronon-

ciation correcte. Toutefois pour le passage de l'air, nous avons ménagé de chaque côté du vomer des fentes sinueuses (*fig.* 116).

Pour fixer cet appareil, nous nous sommes servi de la dent de gauche et de prolongements faisant partie de la protubérance qui obture toute la cavité en venant s'articuler à son pourtour.

Il est bien entendu que la pièce est creuse dans ses parties les plus épaisses pour présenter une plus grande légèreté.

Nous employons dans cette observation et dans les cas analogues du caoutchouc mou, parce qu'il ne détermine pas de douleur dans les points où il est en contact avec les muqueuses.

D'autre part, il se plie en tous sens, peut être enlevé et replacé facilement, ce qui favorise singulièrement les moyens de propreté si nécessaires dans une cavité où existent de nombreux organes de sécrétion.

Le caoutchouc mou a en outre l'avantage de conserver l'humidité ce qui n'est pas à dédaigner, étant donné le rôle physiologique des surfaces intra-nasales.

Dans d'autres circonstances, la résection porte sur la face antérieure des deux maxillaires.

Les déformations physiques sont alors plus accentuées. La lèvre supérieure s'affaisse et le nez subit un léger enfoncement, qui donne à la physionomie un aspect absolument disgracieux.

Ces déformations prises dès le début ne sont pas trop difficiles à corriger.

Les désordres fonctionnels ne diffèrent pas sensiblement aussi, de ceux que nous avons signalés dans l'observation précédente.

Observation IV

La figure 117 représente le moule de la mâchoire supérieure d'un malade opéré par Létiévant en 1881.

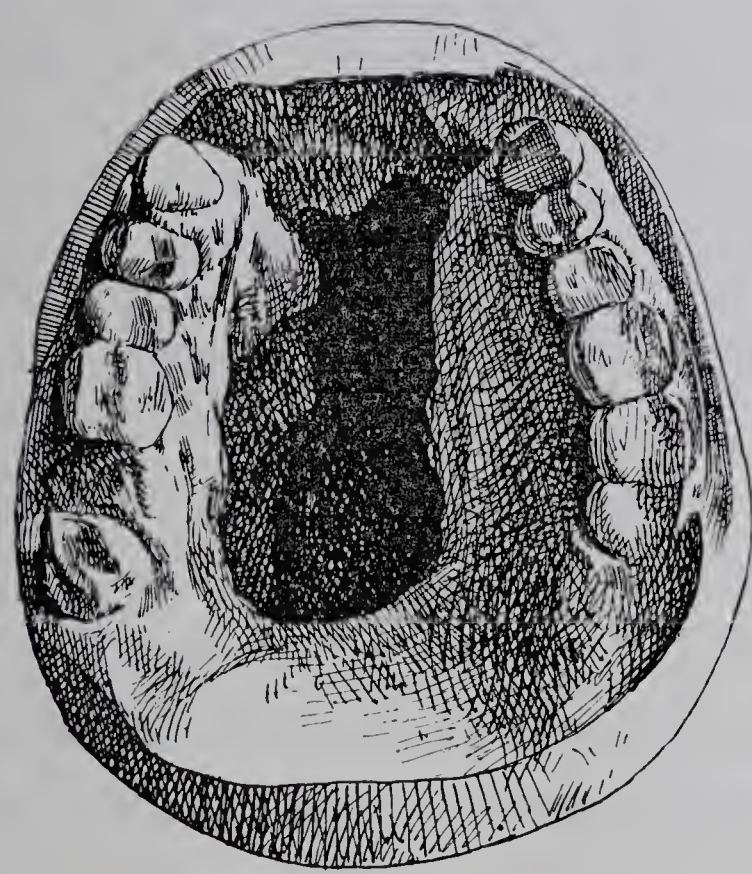

Fig. 117.

La résection porte dans le massif maxillaire, au niveau de l'espace compris entre les deux canines. Elle embrasse donc les quatre incisives et toute la portion de la voûte palatine située en arrière jusqu'au voile du palais qui fut respecté. Cette cavité comprenant la plus grande partie

des fosses nasales qui avaient été ruginées, avait quarante-huit millimètres d'avant en arrière et vingt-trois dans le sens transversal.

La figure 118 représente l'appareil que nous construisîmes pour combler cette excavation ; il est composé comme le précédent, d'une plaque palatine en aluminium à laquelle sont adaptées quatre dents et deux lames en or venant passer entre les deux petites molaires de chaque côté. Ces lames servent à donner un peu plus de fixité à l'appareil.

Fig. 118.

Au-dessus des quatre dents artificielles existe un prolongement en caoutchouc durci, qui va jusqu'à la hauteur de la sous-cloison du nez qu'il dépasse même de deux à trois millimètres. Ce prolongement a pour but de ramener la lèvre dans sa position primitive et de l'y maintenir. Si, malgré celui-ci, la lèvre n'est pas repoussée en avant, il est toujours facile d'ajouter quelques épaisseurs de caoutchouc pour la refouler autant que cela est nécessaire.

La partie supérieure de l'appareil est comme dans le

cas précédent en caoutchouc mou. Il est du reste approximativement semblable.

Cette ressemblance cependant n'est que relative. En effet, dans les observations de ce genre, il faut étudier la cavité à remplir d'une façon toute spéciale, pour choisir le meilleur point d'appui, pour ménager les vides les plus commodes soit pour le passage de l'air, soit pour l'écoulement des mucosités dans le pharynx, etc., etc.

Nous devons ajouter en dernier lieu, qu'il ne faut jamais compter prendre un appui bien sérieux sur un point tapissé par la muqueuse nasale.

Il faut également recommander aux porteurs de ces appareils les plus grands soins de propreté.

Nous ajoutons à ce chapitre l'observation d'un cas de nécrose des deux maxillaires supérieurs. Dans cette observation, les séquestres se sont éliminés lentement et par périodes alternatives de suppuration et d'arrêt de celle-ci. Aussi en est-il résulté des déformations bien moindres, que si l'ablation des deux maxillaires avait été faite simultanément. Il n'y eut pas à proprement parler de tissu cicatriciel. Tous les tissus de la face étaient mous et souples, seul le plafond de la cavité buccale était fibreux et plus dur.

C'est là tout l'intérêt de cette observation, y compris le volume et le dispositif de l'appareil.

Observation V

M..., 60 ans, chauffeur. A la suite d'une nécrose des deux maxillaires, la cavité buccale de ce malade n'était plus représentée que par une vaste et informe excavation.

Le voile du palais cependant et une partie de la voûte palatine sont conservés, mais ces tissus sont ratatinés et attirés en haut par la rétraction cicatricielle et l'absence de supports osseux (*fig.* 119).

Fig. 119.

Comme le rebord alvéolaire n'existe plus, la lèvre supérieure, au lieu de présenter une courbe à convexité antérieure et dirigée transversalement, offre une dépression à concavité antérieure. De cette façon la lèvre inférieure fait sur sa congénère une saillie de trois centimètres au moins.

Le nez de son côté est défoncé, de telle sorte que le menton, le nez et le front sont pour ainsi dire sur une même ligne. Trois dents seulement font défaut à la mâchoire inférieure.

Pour remédier à ces difformités et combler la vaste cavité que nous venons de décrire, nous avons dû construire un appareil colossal, mesurant comme largeur celle du maxillaire inférieur et comme hauteur cinquante huit millimètres (*fig.* 120).

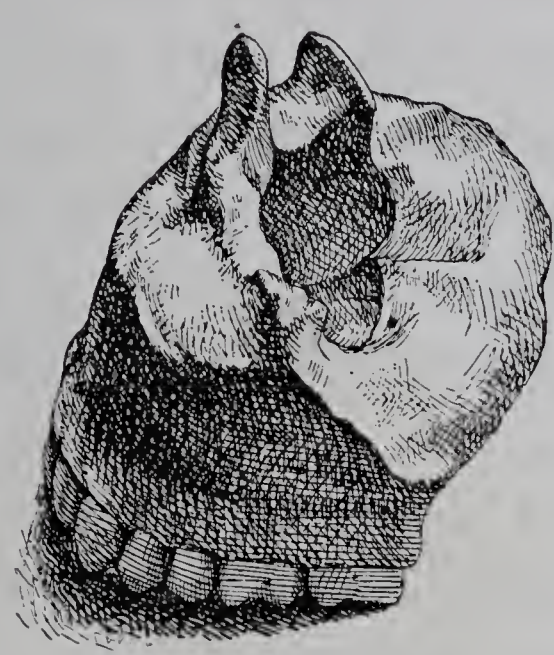

Fig. 120.

Cette pièce en caoutchouc durci, est complètement creuse, pour présenter une plus grande légèreté.

Nous venons de dire que cette pièce est toute en caoutchouc durci. Ceci semble faire exception à la règle que nous avons émise, de toujours recouvrir nos appareils d'une couche de caoutchouc mou, lorsqu'ils doivent pénétrer dans les parties profondes ou s'appuyer sur un plan osseux.

Ici nous n'avons pas à proprement parler de tissu cicatriciel et la muqueuse buccale est à peu près intacte. D'autre part, l'élasticité des tissus nous a permis de faire pénétrer un appareil assez volumineux pour redresser le nez et la lèvre en leur fournissant un point d'appui solide.

Dans son ensemble, cet appareil remplace le massif maxillaire et donne à la face un aspect moins disgracieux. Il est maintenu en place par la partie restante de la voûte palatine, qui revenue sur elle-même se trouve réduite à une sorte de boule charnue. Celle-ci pénètre dans une excavation ménagée dans la pièce. A la partie supérieure de cette dennière se trouvent également des saillies qui pénètrent dans des dépressions semblables de la cavité buccale, ce qui, avec deux ressorts prenant leur point d'appui sur la mâchoire inférieure, contribue à maintenir ce système.

Cet appareil se plaçait toujours très facilement en raison de l'ouverture notable de la cavité buccale et de la laxité de la lèvre supérieure.

Il relevait parfaitement celle-ci, mais n'empêchait pas le nez, privé d'une partie de son soutien naturel, d'avoir son lobule un peu aplati.

Malgré le volume considérable de cette pièce, huit jours après la pose de celle-ci, notre malade parlait beaucoup mieux. La déglutition était bien plus facile, mais la mastication d'aliments solides restait défectueuse.

Nous avons appris que ce malade déjà fortement cachectique au moment de sa sortie était mort peu de temps après.

TROISIÈME PARTIE

CHAPITRE I

Restauration de la face.

Malgré les nombreuses tentatives de restauration de la face qui ont été faites jusqu'à présent, il est difficile de donner de cette question un exposé méthodique. Ces restaurations diffèrent tellement les unes des autres qu'il est impossible d'ériger en méthode tel ou tel traitement prothétique.

Les appareils varieront en effet suivant les cas; les lésions que laissent les lupus ne ressemblent guère à celles que déterminent des plaies par armes à feu, et qui sont surtout caractérisées par de larges pertes de substance, tandis que les premières sont constituées par des rétractions cicatricielles profondes donnant à la face un aspect aplati.

Ces raisons nous ont déterminé à ne donner ici que le résumé de notre pratique sous forme d'observations.

Observation I.

Marie B... 17 ans, entre dans le service de M. Aubert chirurgien-major à l'Antiquaille pour un lupus ayant intéressé tout le lobule du nez et la lèvre supérieure. A ce niveau, il n'existe que du tissu cicatriciel immobile, qui ne recouvre même pas le rebord gingival de la mâchoire inférieure.

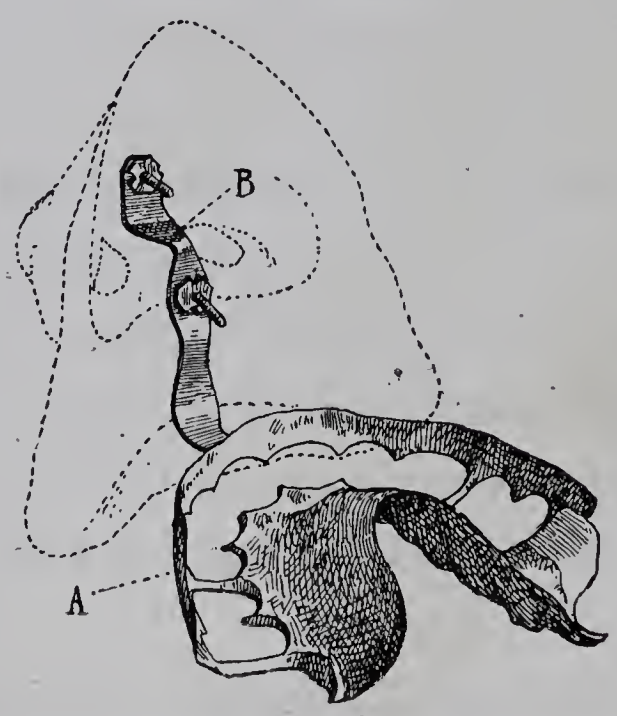

Fig. 121.

D'une façon générale il est difficile de faire supporter des pièces artificielles par des tissus altérés ; aussi avons-nous imaginé l'appareil suivant, qui nous a permis de

masquer *avant la guérison complète* les difformités et l'état repoussant présentés par cette malade.

Pour cela, nous avons construit une lèvre et un nez artificiel en une seule pièce, qui est soutenue par une tige faisant partie d'un appareil prenant son point d'appui sur les dents. Celui-ci est formé par une plaque palatine à laquelle est réunie par de petits prolongements interdentaires une lame métallique A. (*fig.* 121), qui passe en avant des gencives et contourne ce qui reste de la lèvre supérieure et remonte jusque vers les parties restantes du nez, mais sans toucher aux téguments.

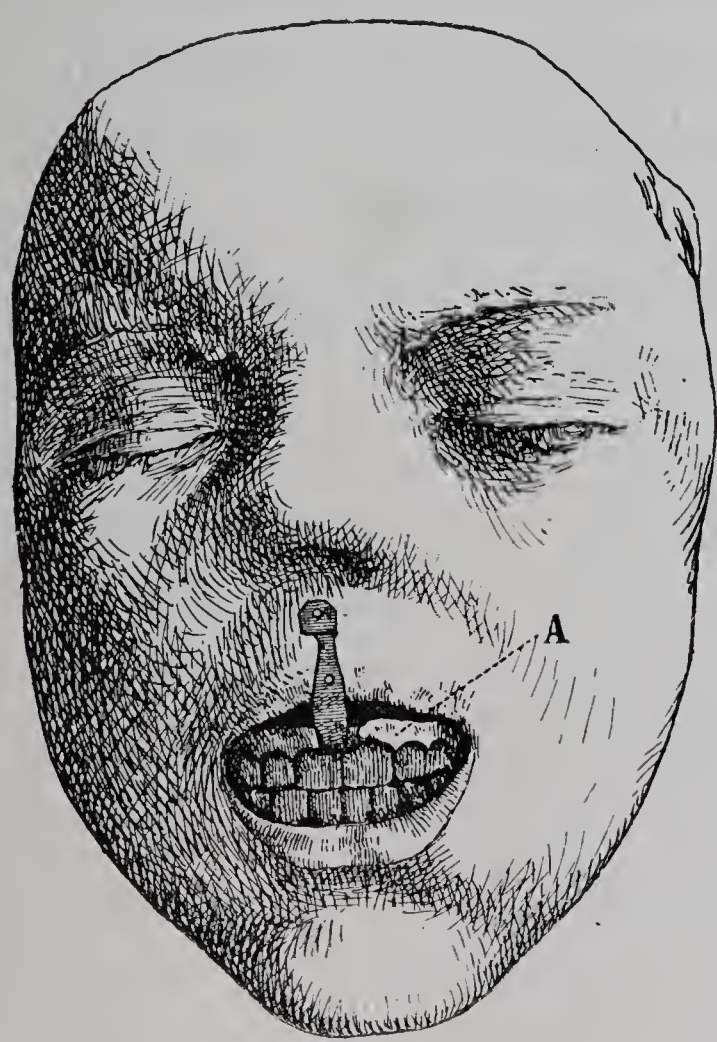

Fig. 122.

A cette tige vient se fixer le nez et la lèvre artificielle en céramique (*fig.* 122). Il faut donner à cette pièce assez

d'étendue pour que ses bords aillent prendre un point d'appui sur les parties saines et non irritables.

Cet appareil que nous venons de décrire, prenant son point d'appui sur les dents, est le premier que nous ayons construit dans ce genre. Il cache parfaitement les difformités et remplit exactement le but que nous nous proposions.

Toutefois il a un défaut capital. La lèvre supérieure s'adapte parfaitement avec l'inférieure, mais elle ne s'applique pas exactement contre les dents par sa face postérieure. Il en résulte, lorsque le malade mange, qu'une partie des aliments s'introduit derrière celle-ci, et la langue est impuissante à les déloger.

On verra plus loin les moyens que nous avons employés pour éviter ces inconvénients.

Cette malade fut présentée à la Société des sciences médicales en octobre 1876.

Observation II.

Femme B... âgée de 38 ans, fut présentée à la Société nationale de médecine de Lyon, le 20 août 1877, par M. Dron, chirurgien-major de l'Antiquaille.

Cette femme a été atteinte, il y a cinq ans, d'un lupus ulcéreux du nez, qui ayant débuté par un tubercule situé sur le lobule, a détruit tout l'organe, ravagé les fosses nasales et enlevé la lèvre supérieure.

Cette hideuse déformation n'est pas le fait de la syphilis, car la malade n'a pas présenté d'autres symptômes de même nature. Elle a eu avant le début de cette lésion, trois enfants qui sont venus à terme, et n'ont jamais offert de manifestations spécifiques. Et depuis, elle est accouchée également à terme d'un quatrième enfant, qui âgé maintenant de plus de deux ans, n'a jamais montré de trace de syphilis. Son mari s'est toujours bien porté. Enfin la lésion ne s'est pas guérie sous l'influence de l'iodure de potassium pris pendant plusieurs mois à la dose quotidienne de 6 grammes.

C'est une scrofulide maligne qui n'a été arrêtée que par des cautérisations, en même temps, qu'était institué un traitement interne par l'huile de foie de morue, l'iodure

de fer, et la gentiane. Du reste la malade porte au cou des cicatrices de lésions scrofuleuses antérieures.

Au point de vue de son aspect extérieur, cette malade présente les particularités suivantes :

A la place du nez, la face offre une vaste cavité à bords irréguliers, par laquelle on aperçoit l'épiglotte. Tous le centre de la face est détruit : cornets, vomer, palatins, lame perpendiculaire de l'éthmoïde; les os propres du nez, les apophyses montantes et une partie du corps des maxillaires supérieurs ont disparu.

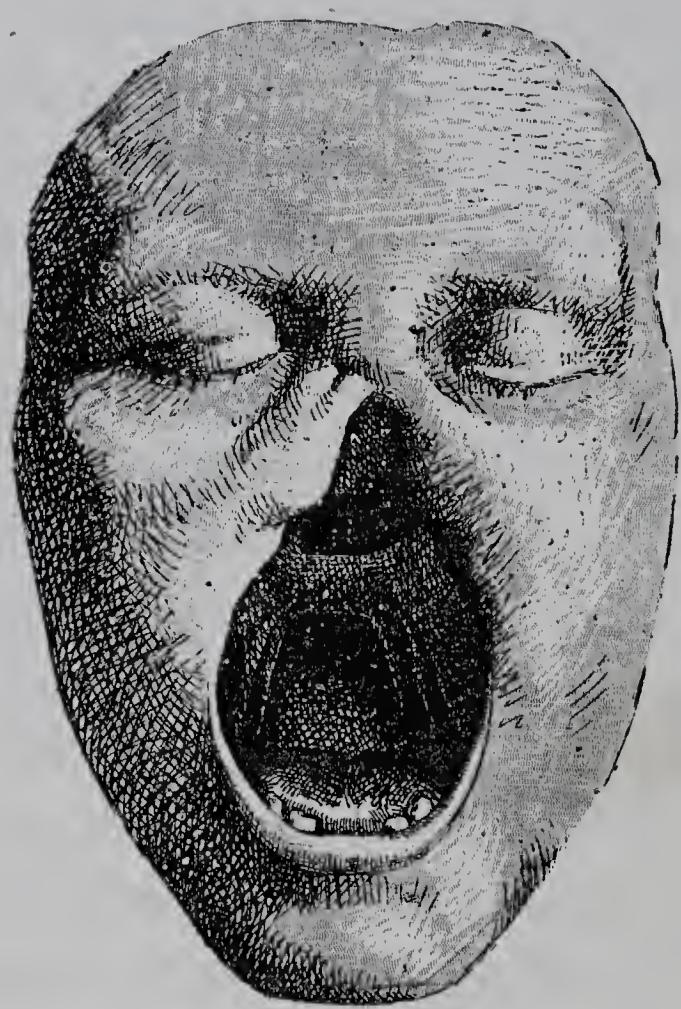

Fig. 123.

Les parties molles de la face ne sont plus soutenues que par les os jugaux et les tubérosités des maxillaires supérieurs. Cet antre se prolonge profondément jusque sous les orbites et en haut jusqu'à la lame criblée (*fig. 123*).

Tout son intérieur est tapissé d'une membrane cicatricielle : de la voûte palatine, il ne reste qu'une bride transversale, trace du voile du palais qui va, comme un pont, d'une région latérale à l'autre. Avec le voile du palais, ont disparu aussi les amygdales.

Pour combler cette grande perte de substance, nous avons fait un appareil qui comprend trois parties. La première est constituée par une pièce dentaire inférieure, en caoutchouc durci, qui s'articule avec la supérieure à la façon d'un dentier complet.

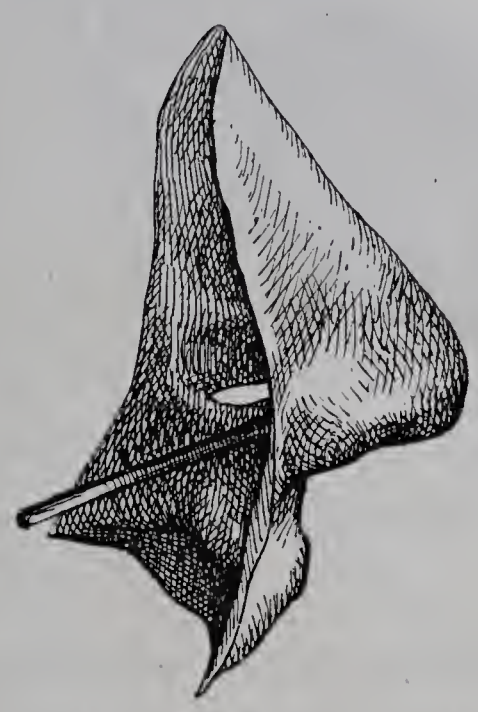

Fig. 124.

Elle contribue au maintien en place de cette dernière.

La seconde en céramique (*fig. 124*) représente le nez et la lèvre supérieure. Au moyen d'une tige horizontale, elle se fixe solidement à la troisième partie de l'appareil (*fig. 125*).

Celle-ci est beaucoup plus complexe que les précédentes. Elle est constituée par une masse volumineuse de caout-

chouc dur. Toutefois les parties qui doivent toucher la base du crâne ont été soigneusement recouvertes de caoutchouc mou, pour éviter toute douleur et adoucir les pressions et les chocs.

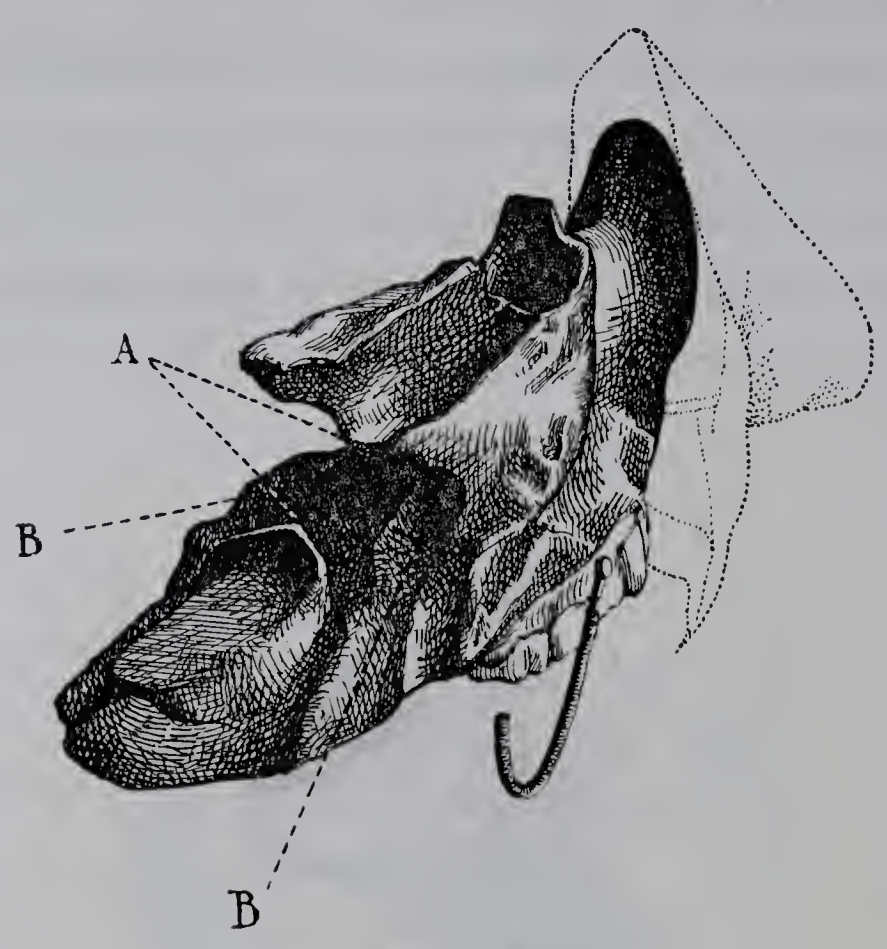

Fig. 125.

Le voile du palais, aussi en caoutchouc mou, arrive presqu'à toucher la face postérieure du pharynx. Il ferme totalement aux aliments la voie des fosses nasales dans la déglutition, tout en permettant à la respiration de se faire facilement. Il se continue en avant avec la voûte palatine et l'arcade dentaire qui ne présentent rien de particulier.

Sur la partie supérieure de l'appareil et faisant corps avec lui, est une grosse masse de caoutchouc durci.

Cette pièce s'élève verticalement comme la cloison des

fosses nasales, et elle arrive jusqu'à la lame criblée de l'éthmoïde, à laquelle elle touche par du caoutchouc mou. Sur les parties latérales sont placées des lames qui tapissent de chaque côté ce qui reste des os maxillaires. L'énorme perte de substance qu'offre notre malade et qui présente une forme triangulaire dont la base est la langue et le sommet l'éthmoïde, fournit un point d'appui excellent pour la mastication.

Le vide laissé entre les deux lames que nous venons de décrire est divisé par une espèce de vomer qui vient s'appuyer sur la base du crâne.

Les parties latérales de ce vomer constituent une gouttière profonde qui, fermée en avant, va s'ouvrir en B (*fig. 125*) et se dirige en arrière sur un sillon du voile du palais. Ces gouttières sont destinées à recevoir et à conduire les mucosités jusqu'au pharynx.

En arrière se trouve une échancrure A dans laquelle vient se loger la bride cicatricielle, reste du voile du palais. Les bords de cette bride sont recouverts de deux millimètres environ, par deux saillies A dont l'une est formée par le prolongement de la partie inférieure et postérieure du vomer, y compris sa réunion avec les parties latérales de la pièce et l'autre par une crête située à la naissance du voile. Ces deux saillies ont été ménagées pour emprisonner cette bride et prendre un point d'appui sérieux pour maintenir fixe le voile du palais.

Quand on regarde cette partie de l'appareil après l'avoir préalablement séparée du nez, on peut se rendre

compte de son adaptation parfaite et de ses moyens de stabilité. D'abord elle ne peut faire aucun mouvement d'avant en arrière; à cet effet, une sorte de pavillon en caoutchouc, terminant en avant la masse centrale et représentant les apophyses montantes reçoit dans une rainure les bords de la plaie cicatrisée (*fig. 126*).

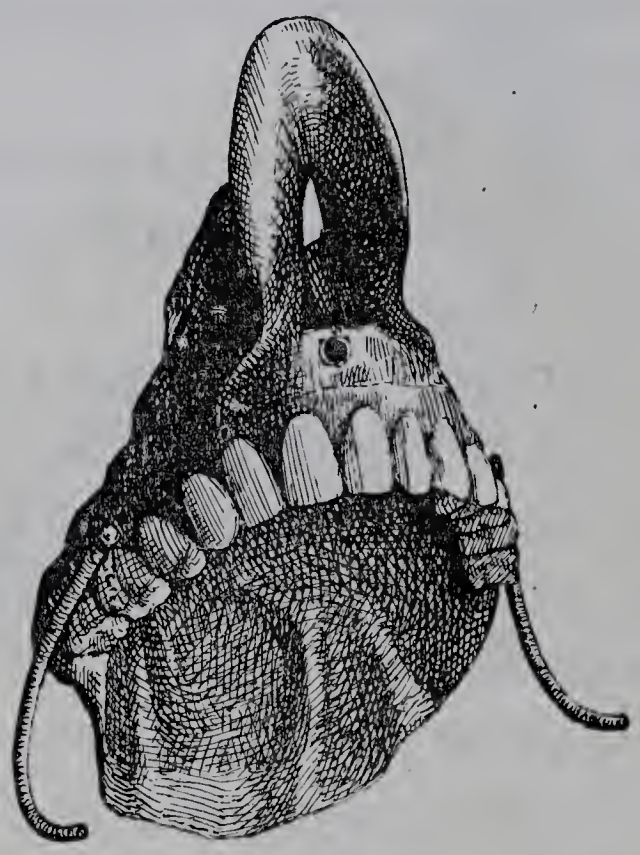

Fig. 126.

Sur cette figure, on voit à la partie médiane, sur le rebord alvéolaire, au-dessus des incisives, un trou formé par un tube destiné à recevoir la tige en métal qui doit réunir la pièce de la figure 124 à celle-ci.

La pièce ne peut pas plus s'abaisser qu'un dentier complet, puisqu'elle est soutenue par le ressort qui la réunit au maxillaire inférieur et à sa face postérieure par le point d'appui qu'elle prend sur les débris du voile du palais. Les pressions de bas en haut sont supportées par les

parties latérales qui s'appuient sur ce qui reste des maxillaires.

Quant à la base du crâne, tout ce qui touche à cette partie est en caoutchouc mou. Il résulte de cette description que la vaste cavitée creusée au centre de la face est suffisamment remplie pour empêcher les sons d'y retentir désagréablement.

Fig. 127.

La présence de la pièce n'empêche pas la respiration de s'y faire aussi physiologiquement que possible. D'autre part, nous nous sommes attaché à perfectionner le voile du palais, qui remplit assez bien ses fonctions. La masti-

cation se fait comme chez les malades porteurs de dentiers.

Cet appareil parfaitement toléré, fut porté pendant cinq ans, c'est-à-dire jusqu'à la mort. Il ne fut pas un instant cause de douleurs. Grâce à lui, notre malade put parler assez correctement, elle qui autrefois ne pouvait se faire comprendre de personne.

Fig. 128.

Au point de vue de l'esthétique, notre pièce ne laisse à désirer en rien. Le nez et la lèvre se moulent très bien sur la face, et leur couleur imite à s'y méprendre les teintes de la peau, effets qui n'ont pu encore être obtenus que par nos appareils en céramique.

L'appareil tout entier, lèvre, nez, et les deux maxillaires ne pèse que soixante grammes.

La légèreté de cette pièce paraîtrait surprenante, si nous n'ajoutions que, dans sa confection, on a soigneusement ménagé des vides dans toutes les épaisseurs.

Cet appareil, quoique plus parfait que celui de l'observation précédente, a encore l'inconvénient de laisser passer quelques parcelles alimentaires entre la pièce et la lèvre. Ce n'est que dans l'observation suivante que nous donnons le procédé à l'aide duquel nous avons pu ajuster la lèvre avec assez de précision contre les dents artificielles, pour obtenir un résultat parfait à tous les points de vue.

Les reproductions photograhiques représentées par les fig. 127 et 128 montrent ce qu'était cette malade avant l'opération et ce qu'elle est devenue après.

Observation III

Mademoiselle P... adressée à M. Martin par M. Terrillon, professeur agrégé à la Faculté de médecine de Paris.

Cette malade eut le nez complètement détruit par un lupus, qui avait étendu ses ravages également sur les lèvres supérieure et inférieure. Son orifice buccal était béant et entouré sur une grande étendue de tissu cicatriciel. Il ne montrait que quelques dents restantes de la mâchoire inférieure.

La reproduction photographique (*fig. 132*) donnera une idée de la physionomie bizarre de cette malade.

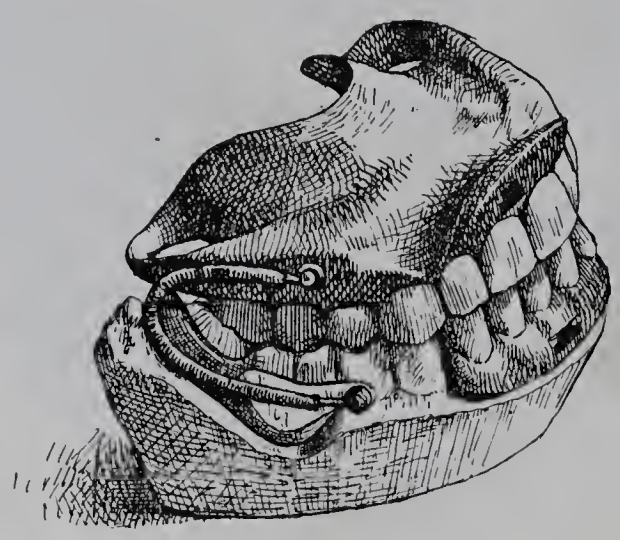

Fig. 129.

Pour remédier à ces difformités, nous avons tout d'abord remplacé les dents absentes par deux pièces, l'une supérieure, l'autre inférieure, réunies entre elles par des ressorts (*fig. 129*). Dans cette figure, la pièce

inférieure a été dessinée reposant sur le modèle en plâtre.

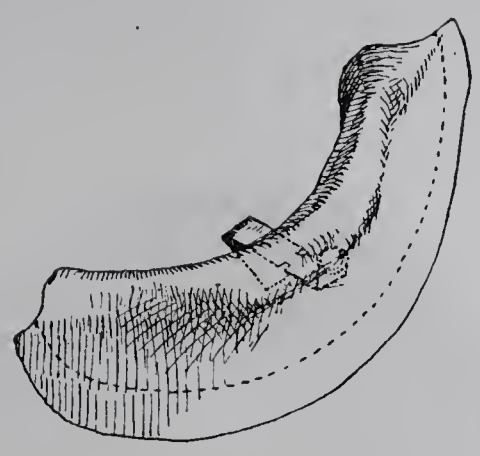

Fig. 130.

A la partie médiane de ces pièces, nous avons ménagé une ouverture dans laquelle vient se fixer, par le mécanisme des fermoirs de bracelets, pour l'inférieur, une pièce (*fig. 130*) représentant seulement la lèvre, et pour le supérieur un appareil plus volumineux comprenant lèvres et nez artificiels (*fig. 131*).

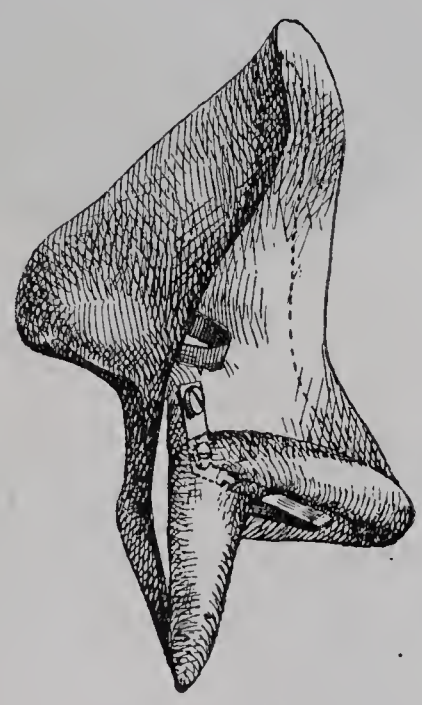

Fig. 131.

L'appareil prothétique qui représente la lèvre inférieure a vingt quatre millimètres de hauteur sur soixante

neuf de longueur ; quant au supérieur il présente soixante dix millimètres de hauteur, sur soixante quatorze de largeur.

Fig. 132.

Les deux pièces réunies pèsent à peine onze grammes ; elles sont construites en caoutchouc durci, à l'exception des bords qui sont en caoutchouc mou pour obtenir une adaption plus parfaite.

Cette application de caoutchouc mou sur les parties latérales a une certaine importance au point de vue fonctionnel, car lorsque les pièces rigides ont une si grande

étendue, et que les parties molles sous jacentes ont sujettes à quelques mouvements, il arrive parfois que l'appareil laisse un vide entre la peau et lui.

Fig. 133.

Le pointillé du dessin des figures 130 et 131 indique la portion de l'appareil réservée en caoutchouc mou, qui permet jusqu'à un certain point à la pièce d'accompagner la peau sous-jacente dans les quelques mouvements qu'elle peut encore présenter.

L'appareil que nous venons de décrire remplissait avantageusement le but que nous nous étions proposé ;

l'esthétique ne laissait rien à désirer, comme le montre la figure 133. La mastication se faisait aussi normalement qu'elle peut être exécutée avec un dentier ordinaire ; enfin la prononciation était assez bonne. Toutefois les labiales ne pouvaient être prononcées avec toute la netteté désirable, car les lèvres artificielles, quoique en caoutchouc mou, ne pouvaient pas se mouler assez exactement l'une sur l'autre pour empêcher le passage de l'air qui remonte jusque dans la cavité nasale et par suite amène un défaut dans la prononciation.

L'adaptation, en effet de la pièce sur les dents ne pouvait être absolument parfaite.

Nour voulions remédier à ces inconvénients, mais la malade ne nous en a pas laissé le temps, se trouvant très satisfaite du résultat obtenu.

Fig. 134.

Voici les modifications que nous voulions apporter à son appareil et qui auraient certainement combattu les

inconvénients que nous avons signalés ici et dans les deux observations précédentes.

Celles-ci portent principalement sur la fabrication des lèvres auxquelles nous aurions voulu appliquer le système de nos obturateurs, c'est-à-dire les faire en caoutchouc mou, creux et renfermant dans leur intérieur une certaine quantité de liquide.

La figure 134 représente une coupe de cette disposition. La surface ombrée A représente le liquide. Cette modification qui donne une grande souplesse à la lèvre, lui permet de s'adapter à toutes les sinuosités sous-jacentes, de s'y mouler exactement et d'empêcher tout passage de l'air.

Quand ces deux lèvres se ferment, elles viennent se correspondre exactement sur toute leur surface, parce qu'elles fléchissent l'une contre l'autre, et par suite remplissent le rôle physiologique des lèvres ordinaires.

Au toucher, elles ont à peu près la même consistance que les lèvres naturelles.

Nous devons, en terminant, signaler quelques particularités nécessaires au bon fonctionnement de ces appareils.

On ne devra jamais remplir complètement de liquide la poche qui forme la lèvre supérieure. De cette façon, l'eau peut se déplacer et dans le rapprochement des lèvres on a un véritable mouvement qui rappelle assez bien le jeu naturel de celles-ci et donne à la physionomie son aspect normal.

Il n'en est pas tout à fait de même pour la lèvre inférieure. Celle-ci doit présenter une forme toujours arrondie

et par conséquent doit être complètement remplie de liquide. Sans cette précaution, l'eau occuperait toujours la partie inférieure de la lèvre, on aurait une surface labiale plissée et flasque, qui nuirait au bon fonctionnement et surtout à une occlusion parfaite de la bouche par les deux lèvres.

Avec cette combinaison, on peut obtenir une prononciation assez correcte et les aliments, pas plus que l'air, ne peuvent prendre d'autre direction que celle qui leur est assignée.

Pour maintenir la forme de nos appareils, nous employons un liquide et non de l'air, parce que ce dernier finit toujours par s'échapper des poches où il a été enfermé. Le liquide ne présente pas cet inconvénient. Il donne à la lèvre artificielle une sorte de tonicité, si l'on peut s'exprimer ainsi, et permet jusqu'à un certain point sous l'influence des pressions qu'il supporte et des déplacements qu'il subit, de petits mouvements que l'on n'a pas l'habitude de constater dans des appareils de ce genre et qui produisent le meilleur effet.

Observation IV

Julie L... âgée de 40 ans. La malade entre à l'Hôtel-Dieu pour une récidive d'épithélioma des paupières qui a envahi la conjonctive, une partie du nez et de la joue gauche.

Pendant l'opération on enleva tout ce qui paraissait suspect. L'œil fut énucléé et la paupière supérieure intéressée dans son tiers interne.

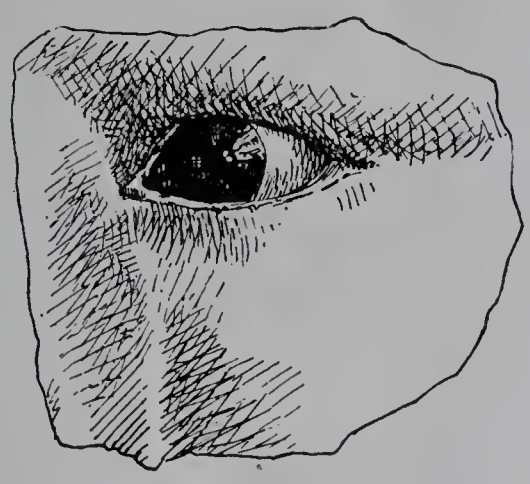

Fig. 135.

Pour combler cette cavité, un appareil prothétique fut appliqué. Celui-ci a une hauteur de quarante-six millimètres et cinquante-sept de largeur (*fig. 135*).

Il représente assez bien les parties molles absentes,

c'est-à-dire une partie de la région sus et sous orbitaire, et la partie latérale gauche du nez jusqu'à l'aile.

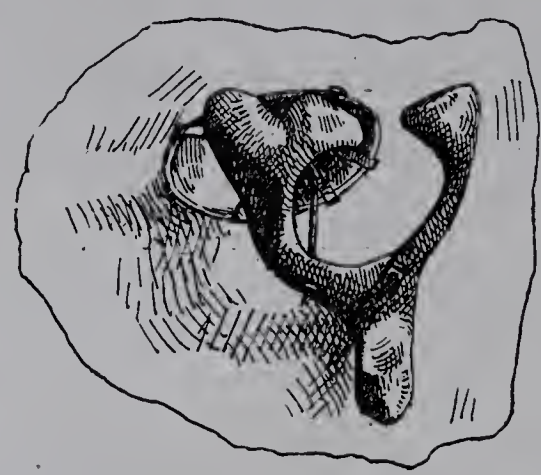

Fig. 136.

Un œil artificiel occupe le milieu de la fente palpébrale. La cavité orbitaire présente, après l'opération et la cica-

Fig. 137.

trisation un certain nombre de dépressions que nous avons utilisées pour fixer notre pièce prothétique.

A cet effet, nous avons construit en caoutchouc (*fig. 136*) un petit appareil présentant trois prolongements en forme d'Y et qui pénétraient dans trois dépressions situées l'une à la partie inférieure de l'orbite et les deux autres à leur partie supéro-externe et interne.

Fig. 138.

C'est à la partie centrale de cette pièce que se fixe une tige maintenant en place l'œil artificiel.

Nous devons dire que cette pièce est, à sa partie médiane, en caoutchouc dur, tandis que les extrémités de

ses branches (de un centimètre et demi) sont en caoutchouc mou qui peut se plier pour pénétrer dans les dépressions que nous avons indiquées, pour reprendre ensuite leur forme et maintenir d'une façon très exacte tout le système en place.

L'appareil externe est fait en céramique et imite à s'y méprendre les parties qu'il va remplacer.

Cette malade, après la prothèse qui lui fut appliquée, fut présentée par M. le Professeur Gayet à la Société de médecine des Hôpitaux le 13 février 1885.

Les reproductions photographiques (*fig. 137* et *138*) représentent le résultat de cette restauration.

CHAPITRE II

De la rhinoplastie sur appareil prothétique.

Nous ne saurions donner une idée plus juste de la rhinoplastie sur appareil prothétique qu'en publiant les communications faites sur ce sujet par Létiévant au Congrès de Paris (1878) et par M. le professeur Poncet au dernier Congrès de Nancy (1886).

Nous rapporterons d'autres observations sur ce sujet, car plusieurs d'entre elles présentent des particularités intéressantes. Nous terminerons par la description, la construction et l'application de nos appareils en indiquant les modifications que nous avons dû apporter dans certains cas.

Nous insisterons également sur la tolérance parfaite des tissus pour nos appareils prothétiques même chez les vieillards atteints de néoplasmes malins.

Voici la communication de Létiévant au Congrès de Paris 1878 :

« La rhinoplastie est aujourd'hui sans faveur. Toutes les méthodes italienne, indienne ou autres sont mal vues

quand il s'agit de rhinoplastie totale (je ne parle que de celle-là) : tous les nez de différentes confections s'affaissent, s'écrasent.

« Vainement on a fait appel aux lambeaux les plus puissamment doublés, vainement on a cherché à reconstruire avec de petites lamelles osseuses artistement découpées et soutenues par un périoste plein d'espérance! Tous les nez se sont écroulés! entraînant sous leur couche tégumentaire si rétractile leurs infidèles supports.

« La discussion de 1874 à la Société de Chirurgie, et, depuis, les articles de nos grands dictionnaires ont fait jeter la rhinoplastie aux orties. Elle est en tel discrédit aujourd'hui, qu'on n'emploie plus que nez en carton ou nez en porcelaine pour dissimuler les ruines nasales que la chirurgie est impuissante à réédifier. Il s'est fait certes des progrès notables en l'art de fabriquer ces nez artificiels : voyez certaines vitrines à l'Exposition; ce n'en sont pas moins des nez postiches qui peuvent se perdre ou s'oublier dans un moment de distraction.

« La chirurgie a-t-elle dit son dernier mot? Laissera-t-elle le monopole des nez à l'industrie en cessant de faire des nez avec la chair, avec la peau des opérés?

« Qu'a-t-il manqué jusqu'ici aux nez chirurgicaux? Une charpente solide pour les empêcher de s'affaisser.

« Créons cette charpente, fixons-la; recouvrons-la de ce lambeau cutané qui n'a besoin que d'un soutien : un peu d'aide à la nature qui nous offre si complaisamment ces lambeaux réparateurs. »

Telle était sur la rhinoplastie la communication de

Létiévant en 1878 au Congrès de Paris pour l'avancement des sciences.

Au Congrès de Montpellier en 1879, il confirma par une nouvelle observation les faits qu'il avait avancés précédemment.

Enfin M. le professeur Poncet, au dernier Congrès de Nancy, fit une importante communication à ce sujet; nous la reproduisons in extenso :

« A toutes les époques, la rhinoplastie totale, plus ou moins complète, a eu ses partisans et ses détracteurs : ces derniers, tout au moins, depuis un certain nombre d'années, paraissent avoir eu gain de cause. Si l'on consulte, en effet, les ouvrages classiques récents, les monographies qui traitent de la question, on voit combien, dans certains cas, il est difficile de rémédier à des désordres étendus, et la plupart des chirurgiens, à peu près tous, conseillent l'abstention dans les cas où le nez manque en totalité ou en grande partie, dans ceux où la charpente, le squelette, cloisons, os propres, font défaut.

Alors, en effet, le lambeau, les parties molles, d'abord maintenus, n'ont pas de soutien, elles s'effondrent, s'affaissent progressivement, et l'opération ne fait, suivant l'expression des auteurs du Compendium, que substituer une infirmité ridicule à une infirmité dégoûtante. L'écueil, la pierre d'achoppement, c'est l'absence d'une charpente capable de supporter le moignon nasal nouveau.

On ne discute pas aujourd'hui sur la préférence à donner à la méthode Indienne sur la méthode Italienne ;

il est acquis que, soit que l'on ait recours, suivant les indications, à la méthode Indienne ou Française, on trouve sur la peau du front, des joues, de l'étoffe en quantité suffisante et de bonne qualité.

Le problème est donc tout entier celui-ci : trouver une cloison, des os propres, en un mot, un support suffisamment solide, résistant.

Il y a quelques années, M. Ollier, après ses belles expériences d'ostéogénie périostique, avait espéré trouver ces éléments de soutien dans le périoste frontal ; il disséquait alors un lambeau cutanéo-périostique ; malheureusement, quoique l'organe nouveau fût plus résistant, moins susceptible de s'affaisser, d'être aspiré, il n'était que tonifié. En 1874, M. Ollier présentait à la Société de chirurgie des résultats beaucoup plus satisfaisants obtenus par une autoplastie à double plans de lambeaux, comme l'avait imaginé Nélaton, comme l'avait conseillé M. Verneuil ; l'opinion des chirurgiens ne fut guère modifiée.

La question en était là et l'on paraissait devoir donner la préférence aux nez artificiels, surtout après avoir vu les admirables nez en porcelaine fabriqués par M. Martin, de Lyon, lorsqu'au Congrès de Paris en 1878, M. Letiévant, dans une note un peu humoristique, fit part d'une observation d'ablation plus ou moins complète du nez pour un épithélioma avec réfection de l'organe enlevé sur une charpente nasale en aluminium. Ce fait n'eut pas grand retentissement, et lorsque l'année suivante, au Congrès de Montpellier (1879), il fit part d'une nouvelle

observation de restauration du nez, après l'ablation de cet organe pour un épithélioma, le même silence suivit. Je veux dire par là, que, depuis cette époque, c'est-à-dire depuis sept ans, aucun fait de ce genre n'a été publié, et cependant il s'agit là d'une idée juste, susceptible dans la pratique de donner de bons résultats au point de vue de la forme, de la fonction, dans tous les cas bien supérieurs à ceux obtenus jusqu'ici.

L'idée d'appliquer un appareil prothétique nasal, une charpente artificielle destinée à soutenir le lambeau nasal, appartient à M. Martin ; à M. Létiévant revient l'honneur de la mise à exécution pour la prémiére fois. Chez trois autres malades, la même opération fut tentée ; malheureusement il s'agissait encore de gens d'un certain âge, atteints de cancroïde nasal, faits dans lesquels la prothèse pratiquée immédiatement ou à un moment quelconque est bien discutable ; des récidives eurent lieu. J'avais le souvenir des communications antérieures de Létiévant, lorsque l'année dernière, entra dans mon service à l'Hôtel-Dieu une jeune fille de vingt ans, n'ayant plus que l'auvent nasal ; le dôme, le squelette, os propres, cloison ayant été détruits par une ostéo-périostite, très probablement spécifique et non moins probablement héréditaire (syphilis héréditaire tardive).

La malade fut soumise pendant quelques semaines à un traitement ioduré, et quand la guérison fut complète, je songeais à la rhinoplastie que j'appelle sur appareil prothétique, ce qui pourraît paraître de prime abord un pléonasme.

Les observations antérieures dont j'ai parlé, quoique, après un certain temps, il y ait eu récidive de la tumeur ; la tolérance des fosses nasales pour les corps étrangers, témoins les nombreux malades opérés autrefois par Dupuytren, et porteurs pendant des années d'une canule nasale métallique; enfin une certaine analogie qui s'impose au point de vue de la tolérance des tissus entre les cavités buccale et nasale, me laissait supposer qu'une tige, qu'une charpente en métal serait bien supportée. M. Martin, à qui je montrai ma malade, construisit alors une charpente métallique très mince en platine, comme celles que je fais passer sous vos yeux, large de six millimètres environ, descendant suivant la direction de la crête du nez sur une longueur de quatre centimètres et terminée en haut par une pointe étroite de un millimètre, haute de cinq à six. Une autre lamelle, également terminée par deux pointes, coupe perpendiculairement la première. Les trois pointes forment les trois pieds de la charpente et sont destinées à s'implanter dans le squelette voisin.

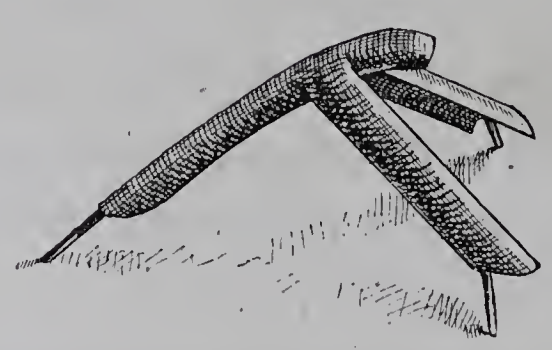

Fig. 139.

Le premier août 1885, la malade, dont je vous présente la photographie avant et après la rhinoplastie, fut opérée. Après avoir soulevé et mobilisé l'auvent nasal, d'une

part, après avoir avivé d'autre part les bords de cette large perte de substance, on plaça la charpente (*fig. 139*) on creusa au foret trois trous, larges de un millimètre, l'un à l'union des os propres du néz, avec l'épine naso-frontale, les deux latéraux sur la base de chaque apophyse montante. Mensurations prises, je taillai

Fig. 140.

un large lambeau frontal comprenant le périoste, je le modelai sur l'appareil prothétique par de nombreux points de suture. Le résultat définitif, ainsi que vous pouvez en juger par la photographie (*fig. 140*) est excellent, la forme laisse peu de choses à désirer depuis une opération complé-

mentaire faite le 3 avril de cette année. Actuellement la malade peut se moucher, elle n'éprouve ni gêne, ni douleur ; au point de vue esthétique, il n'est pas douteux qu'elle n'ait retiré un grand bénéfice de l'intervention chirurgicale. Un tel nez est bien préférable aux plus beaux nez artificiels, et le résultat définitif bien supérieur à ceux que nous connaissions. Le fait important est la parfaite tolérance de l'appareil en platine, qui à aucun moment n'a provoqué des accidents inflammatoires, qui n'a causé gêne, ni suppuration appréciable.

Des considérations dans lesquelles je suis entré, des diverses pièces que je viens de vous montrer, je crois pouvoir conclure que, dans les destructions étendues du dôme nasal, alors que l'ossature de soutien a disparu, on peut la remplacer par un appareil prothétique immédiatement appliqué et destiné à rester en place. Le platine doit être préféré à tout autre métal : argent, aluminium, etc.

L'adjonction de cette pièce rend possibles des restaurations contre lesquelles la chirurgie réparatrice avait été jusqu'à ce jour impuissante.

C'est surtout dans les destructions étendues du nez, telles que les déterminent le lupus, la syphilis, que l'on pourra, en dehors des cas traumatiques, où elle est naturellement indiquée, songer à la rhinoplastie sur appareil prothétique.

Pour les épithéliomes du nez, en raison de la nature de l'affection, de l'âge du sujet, je fais de grandes réserves ; il est cependant tels cas de néoplasme épithélial relative-

ment bénin, où une large ablation peut mettre pendant longtemps à l'abri d'une récidive, et où il serait permis de penser à une restauration dans les conditions dont je viens de parler. » (Poncet, Congrès de Nancy 1886).

Les observations qui vont suivre, montreront que même dans les cas de néoplasmes malins, notre appareil est parfaitement toléré, ce qui ne justifie pas les craintes de M. le professeur Poncet.

Observation I

André V....., 67 ans, cultivateur à l'Argentière (Ardèche) entra à l'Hôtel-Dieu, salle Saint-Louis, 99, service de Létiévant le 12 février 1877. Il était atteint d'un ulcère variqueux aux membres inférieurs, et d'un cancroïde du nez. La destruction de cet organe était très étendue et très profonde; il ne restait plus de cartilage et la cloison avait disparu.

Fig. 141.

Le 23 mai, Létiévant lui fit une autoplastie, en prenant un vaste lambeau frontal, qui fut rabattu sur une char-

pente artificielle en aluminium, préalablement fixée aux os (*fig. 141*).

Le lambeau formant la sous-cloison se mortifia, par suite d'un tour de bande trop serré qui le comprimait. Dès lors il laissa un peu la charpente artificielle à découvert.

Le malade ne fut point gêné par cet appareil, il le garda dix mois, et quand il est tombé, sa respiration antérieurement très libre est devenue très difficile, surtout pendant la nuit.

La douleur a toujours été nulle.

Nous trouvons, dans cette observation, la première application que nous ayons faite de notre procédé. Nous nous sommes servi alors d'aluminium que nous avions choisi à cause de sa légèreté, croyant diminuer ainsi les chances d'insuccès ; mais nous verrons dans la suite que le platine nous a donné des résultats préférables.

Dans l'observation que nous venons de transcrire, ceux-ci auraient été excellents sans l'application d'une bande trop serrée, qui, en comprimant les lambeaux sur le plan résistant sous-jacent, a déterminé le sphacèle de l'un d'entre eux. Aussi depuis ce moment, avons-nous toujours recommandé de n'appliquer qu'un pansement léger et extrêmement lâche.

Nous avons eu, consécutivement au sphacèle que nous venons de signaler sur le lobule du nez, une rétraction cicatricielle, facilitée encore par l'inclinaison de l'appareil. A la suite de cette déformation, notre pièce, n'étant plus maintenue par le lambeau qui était remonté, a été

mise à nu, et en fin de compte est tombée au bout de dix mois.

Ce temps, sans être considérable, est suffisant pour nous démontrer la tolérance des tissus pour ces appareils.

Observation II

Zuccone A..., âgé de 31 ans, d'origine italienne, avait tenté de se suicider en se tirant un coup de feu sous le menton. Il entre d'abord à l'hôpital de Saint-Etienne. Les lambeaux se cicatrisèrent plus ou moins défectueusement. Il entre quelques temps après à l'Hôtel-Dieu, où M. Fochier lui refit tout d'abord la lèvre supérieure; Létiévant plus tard entreprit de lui restaurer le nez.

Les yeux seuls n'avaient pas été atteints dans l'accident aussi la face est-elle couverte de cicatrices. La peau est marbrée, et l'aspect général de la tête est hideux. Dans une première tentative, Létiévant souleva les tissus, irrégulièrement entassés, qui formaient le nez et glissa au-dessous d'eux une carcasse analogue à celle qui fut employée pour V.... (*Observ. I*)

Cette tentative eut lieu le 26 mars 1878. Le tissu de cicatrice, fortement tiraillé se mortifia en plusieurs points mais sans causer de douleur au malade.

L'appareil étant ainsi partiellement à découvert, Létiévant l'enleva et tenta une nouvelle restauration.

Le 25 juin, il lui fit une autoplastie complète : on fixa

dans les os du nez une carcasse en platine, et l'on rabattit sur elle un lambeau frontal. Les suites de l'opération furent très simples. A partir de ce moment, il put respirer en toute liberté, ce qu'il ne faisait pas auparavant. Deux ans après cette opération, il portait encore son appareil parfaitement toléré.

Cette observation nous montre que la première intervention faite sur ce malade ne fut pas plus heureuse que celle faite sur V..., (*Observ. I)* et presque pour la même raison.

Les lambeaux autoplastiques présentaient une tension trop grande pour leur vitalité : ils étaient en effet presque exclusivement constitués par du tissu de cicatrice.

Observation III

Anthelme C..., du Pont-de-Chéruy, entra à l'Hôtel-Dieu le 6 mars 1879, salle St-Louis, 94. Il y a cinq ans, ce malade avait été opéré par M. le Professeur Gayet pour un épithéliome du nez.

Aujourd'hui, 10 juillet 1879, Létiévant fait une nouvelle opération, qui consiste dans l'enlèvement de tous les tissus formant le nez en partie détruit par l'épithéliome qui a récidivé. Pose d'une charpente nasale en platine recouverte par un lambeau frontal. Guérison parfaite.

Trois ans après, ce malade entra de nouveau à l'Hôtel-Dieu en août 1882, dans le service de Létiévant suppléé par M. Pollosson, professeur agrégé.

Altération des parties molles. Récidive de l'épithéliome sur le bord libre de l'aile du nez, côté gauche, près de son insertion avec la joue, se prolongeant jusqu'à la cloison, et envahissant la lèvre supérieure dans une étendue de un centimètre et demi.

L'appareil prothétique faisait saillie au niveau de l'angle gauche.

Opération. Excision des parties envahies, puis incision

sur le sillon naso-génien, dans une petite étendue pour examiner les parties profondes. Pas d'altération des parties osseuses, sauf condensation des tissus au pourtour des pointes de l'appareil.

Section d'une partie de celui-ci pour permettre le rapprochement et la suture des parties molles. Réunion par première intention.

En juillet 1883, le malade entra de nouveau dans le service avec une récidive qui ne tarda pas à entraîner sa mort.

Nous voyons dans cette observation, que l'application de nos appareils n'entraîne pas une récidive plus rapide qu'on ne le voit habituellement, bien que nous ayons eu affaire à un néoplasme malin et à un homme âgé de 60 ans.

Cette charpente fut en effet supportée pendant quatre ans. D'autre part, nous voyons que, sous l'influence des pointes de l'appareil dans le tissu osseux, celui-ci n'a subi qu'une simple condensation.

Tel est le troisième cas, où nous ayons appliqué notre méthode. Le quatrième fut celui que relate M. le professeur Poncet dans sa communication.

Observation V

C..., A., âgé de 24 ans, élève en pharmacie, entra à l'hôpital, salle St-Sacerdos, le 5 novembre 1886.

Ce malade ne présente pas de traces de syphilis héréditaire ou de scrofulo-tuberculose.

Il a toujours joui d'une excellente santé jusqu'en mars 1886, où il contracta au Tonkin la syphilis et la malaria.

A plusieurs reprises, pendant l'espace d'une année, il eut des plaques muqueuses de la bouche. Un peu plus tard survint une rhinite dont les caractères ne laissaient pas de doute au point de vue de la spécificité et qui détruisit presque toute l'aile droite du nez et la partie correspondante du lobule.

Une autoplastie fut décidée. Le 29 novembre 1886, on fait au bistouri sur le côté droit du nez une incision qui remonte parallèlement à la ligne médiane jusqu'à la tête du sourcil. De ce point part une seconde incision qui va jusqu'au milieu de la joue droite.

Cette peau est alors soulevée, et au-dessous, M. Martin applique un support métallique. Il se compose d'une

lame métallique courbée à angle presque droit au niveau de son tiers antérieur où elle se trifurque.

A la suite de la suture des lambeaux, on fit quelques incisions libératrices, pour diminuer la tension au niveau des points où elle était trop forte.

Les jours qui suivirent l'opération, on constata un peu d'œdème de la face. Tous les lambeaux, sauf celui de la cloison qui se sphacèla dès les premiers jours, tiennent bien. Comme l'œdème augmentait on enleva l'appareil sur lequel les lambeaux étaient un peu trop tendus. Nouvelle intervention à la suite de laquelle on replace l'appareil.

Deux mois après, on revoit le malade qui ne présente pas un résultat bien satisfaisant. Il reste notamment une grande bride cicatricielle sur la partie droite du nez qui met l'appareil à découvert au niveau du lobule.

En mars 1888, on intervint de nouveau, ce qui permit en avivant et en soulevant les lambeaux de recouvrir complètement l'appareil tout en ramenant sur la ligne médiane le lobule qui était déjeté à droite.

On revoit le malade deux mois plus tard et l'on constate cette fois un heureux résultat, qui n'a fait que se confirmer jusqu'en avril 1889 moment où nous écrivons ces lignes.

Cette intervention a été particulièrement laborieuse pour différentes raisons. Tout d'abord, nous avions affaire à un malade dont les lésions spécifiques étaient à peine guéries. M. le Professeur Ollier ne s'est décidé à intervenir que sur les instances réitérées du malade.

D'autre part, il avait cru devoir ménager le plus possible les parties voisines, ce qui avait donné au lambeau une tension un peu trop forte, qui a amené les désordres que nous avons déjà constatés en pareil cas.

Observation VI

A. K..., gantière, née à Argovie, (Suisse) demeurant à Lyon, entrée le 23 avril 1888, salle Sainte-Catherine, Hôpital de la Croix-Rousse, service du docteur Maurice Pollosson, professeur agrégé.

Cette malade ne sait ou ne veut donner aucun renseignement relatif à l'origine de sa maladie et à ses antécédents syphilitiques. Il y a 13 ans, la lésion nasale s'est manifestée par de la tuméfaction, suivie d'issue de pus et de séquestres. En même temps se montrait une nécrose de la voûte palatine.

Les accidents de suppuration persistèrent trois ans, jusqu'au jour où la malade fut traitée par l'iodure de potassium, (4 grammes par jour pendant trois mois) sous la direction de M. le docteur Augagneur, professeur agrégé. Au bout de ce temps, tous les phénomènes de suppuration disparurent et il ne resta que la difformité qui l'amène à l'hôpital.

A son entrée, on constate que les os propres du nez, la cloison et la portion antérieure de l'os maxillaire supérieur dans sa partie palatine et gingivale ont disparu.

Les fosses nasales et la bouche communiquent par une large perforation devant laquelle passe la lèvre supérieure ; la partie correspondant aux os propres a disparu et fait place à une perforation. L'auvent nasal, déformé, recroquevillé, replié en arrière est enfoncé du côté des fosses nasales et présente l'aspect d'une masse informe. On aperçoit la muqueuse nasale rouge, tapissé de croûtes : il existe un ozène intense. Sur le front un peu au-dessus du milieu et un peu à gauche de la ligne médiane, on trouve une cicatrice adhérente à l'os, trace d'une ancienne lésion syphilitique.

Opération le 6 mai 1888.

Injection de morphine. — Anesthésie à l'éther.

L'auvent nasal est libéré par des incisions supprimant ses adhérences avec les parois des fosses nasales. Il apparaît alors mieux conservé qu'on ne l'aurait cru au premier abord. On taille ensuite un lambeau frontal triangulaire ayant sa base à gauche. La longueur de ce lambeau est limitée par la cicatrice frontale adhérente : il est toutefois assez long pour venir toucher sans traction notable, le bord supérieur de l'auvent nasal.

M. Martin fixe alors un appareil prothétique suivant son procédé habituel.

Il est constitué par deux lames se croisant au-dessus du lobule, et qui se terminent par une pointe médiane enfoncée dans le frontal, et deux pointes latérales pénétrant dans le rebord osseux des branches montantes du maxillaire supérieur.

Par-dessus on applique le lambeau frontal, qu'on

suture au bord supérieur de l'auvent nasal avivé et latéralement aux parties molles du contour de la perforation répondant au dos du nez.

Les suites opératoires ont été simples : cependant dans les premiers jours est survenue une rougeur érysipélateuse sans symptômes généraux.

La cicatrisation effectuée, il reste de chaque côté de la base du lambeau deux fistules qu'on ferme le 6 octobre par une petite opération complémentaire.

M. Martin place alors un appareil prothétique intra-buccal pour obturer la perforation.

Actuellement, cette charpente nasale est absolument fixe et bien tolérée. La femme a un nez qui certes n'est pas idéal, mais dont elle se déclare satisfaite. L'imperfection tient aux causes suivantes. 1° Le nez est camard, ce qui tient à ce que l'appareil prothétique ne fait qu'une saillie insuffisante ; ce défaut a été rendu nécessaire par le peu de largeur du lambeau frontal que les cicatrices présentes ne permettaient pas de faire plus grand ; 2° la coloration du lambeau frontal diffère quelque peu de la coloration habituelle du nez ; 3° la ligne de suture du lambeau frontal et de l'auvent se présente sous forme d'une ligne cicatricielle assez apparente.

Ces imperfections ne sauraient être mises sur le compte de l'appareil prothétique qui remplit d'une façon parfaite les fonctions de soutènement qui lui ont été demandées.

En avril 1889, l'état de la malade ne s'est pas modifié et l'appareil est très bien supporté.

FABRICATION DES CHARPENTES NASALES

La fabrication de ces appareils est relativement simple. On emploie deux lames de platine présentant une épaisseur de quatre à cinq dixièmes de millimètre, sur sept millimètres de largeur. Quant à la longueur, elle dépend et de la forme du nez et de la hauteur qu'on veut lui donner.

Ces deux lames repliées en gouttière sont soudées en croix au tiers inférieur de l'une d'elles.



Fig. 142.

Par suite de la concavité inférieure de ces lames, elles perdent deux millimètres de largeur. Le point où porte la soudure doit représenter le sommet du lobule du nez.

Les lames ainsi soudées en croix sont alors repliées pour représenter, l'une la sous-cloison, l'autre les deux ailes du nez. Aux extrêmités de chacune d'elle, se soude

un fil de même métal qui les dépasse de cinq à six millimètres.

Toutes les soudures doivent être faites avec de l'or fin. La figure 142 représente l'appareil que nous venons d'indiquer.

Lorsque le pourtour osseux de la cavité nasale a été mis à découvert par le chirurgien, on présente l'appareil sur ses rebords, pour lui donner les dimensions voulues ; si la charpente préparée à l'avance présente une hauteur trop grande on n'a qu'à diminuer la longueur des lames. Pour faciliter cette petite modification, nous avons soudé les fils de platine à la face postérieure de chaque lame, sur une étendue d'au moins un centimètre. C'est donc une longueur de six à sept millimètres que l'on a la latitude de retrancher, sans pour cela compromettre la solidité du fil. De cette façon on a une marge suffisante pour régler la longueur des lames et par suite la hauteur du nez; car, dans ces appareils, il faut toujours faire en sorte de pouvoir facilement modifier leur longueur, suivant l'étendue de l'action chirurgicale.

Lorsque la hauteur et l'emplacement de la charpente ont été bien établis, avec un foret plat, on fait un trou répondant à chacune des extrémités des fils de platine et on les y fait pénétrer.

La charpente se trouve alors fixée solidement, mais il arrive souvent que, lorsque les trous ont été pratiqués, on ne les retrouve que difficilement à cause du sang et du glissement de quelques parties de tissus venant cacher ces orifices.

Dans plusieurs cas, ce temps de l'opération nous a donné beaucoup de mal, et pour y remédier, nous avons soin maintenant, avant de sortir notre foret d'enfoncer dans chacun de ces trous une tige cannelée, recourbée à angle aigu. De cette façon, nous avons des points de repère qui nous permettent de faire glisser facilement les fils de platine le long de la tige dans les trous qui leur sont destinés.

Dans certains cas, le lobule du nez et la sous-cloison peuvent être conservés. Notre charpente alors ne comprend plus que trois branches. Il est nécessaire de donner un autre dispositif.

Nous avons été amené à cette modification, à la suite d'une tentative de pose de charpente chez un malade du service de M. le professeur Poncet, suppléé par M. le Dr Pollosson, professeur agrégé.

Dans ce cas nous avions placé une charpente, comme celle de la figure 142. Toutefois comme chez cette malade le lobule du nez était conservé, nous avions supprimé les trois quarts de la sous-cloison ; de ce fait notre charpente n'avait plus que trois branches.

Lorsque la cicatrisation s'effectua, nous vîmes avec étonnement notre charpente basculer en avant. Il faut dire que les tissus, qui devaient recouvrir cette pièce s'étaient sphacélés à la partie supérieure à la suite d'un erysipèle. Celle-ci alors n'étant plus soutenue en haut a basculé en avant. En effet, le lambeau ne portait plus que sur l'extrémité libre de la charpente qui avait été laissée pour soutenir le lobule et toute la tension de la cicatrisa-

tion reposait sur ce seul point ; c'est ce qui l'a fait basculer.

Pour éviter cet inconvénient, lorsque M. Poncet a voulu reprendre la restauration de ce nez, nous avons donné à notre appareil la forme suivante :

Les branches transversales, au lieu de tomber perpendiculairement sur les branches montantes des maxillaires sont dirigées obliquement en bas, jusqu'au niveau de la paroi inférieure des fosses nasales. Les extrémités de ces branches sont terminées en biseau pour venir s'appliquer intimément sur la paroi osseuse. Quant aux pointes qui font suite à ces extrémités, elles pénètrent verticalement dans le tissu osseux sous-jacent (*fig. 143*).

Fig. 143.

Cet appareil a été appliqué à la malade qui fit l'objet de la communication de M. le professeur Poncet au Congrès de Nancy.

Ces appareils, en raison de leur structure en platine, et des soudures à l'or fin, sont parfaitement supportés et ne nous font pas craindre les oxydations que nous aurions eu à redouter avec d'autres métaux.

En ajoutant ou en supprimant une branche, on pourra toujours modifier l'appareil suivant les cas.

Une dernière remarque : à la suite de différentes applications de charpentes nasales, nous nous sommes aperçu que, dans quelques cas, il était difficile au malade de se moucher, à cause de la disposition croisée des lames au niveau du lobule, ce qui gênait le pincement et le rapprochement des narines.

En outre, dans quelques observations, lorsque la cicatrisation s'effectue, le retrait des tissus est tel que la charpente est partiellement mise à découvert.

En présence de ces inconvénients, nous avons changé le point de croisement de nos lames.

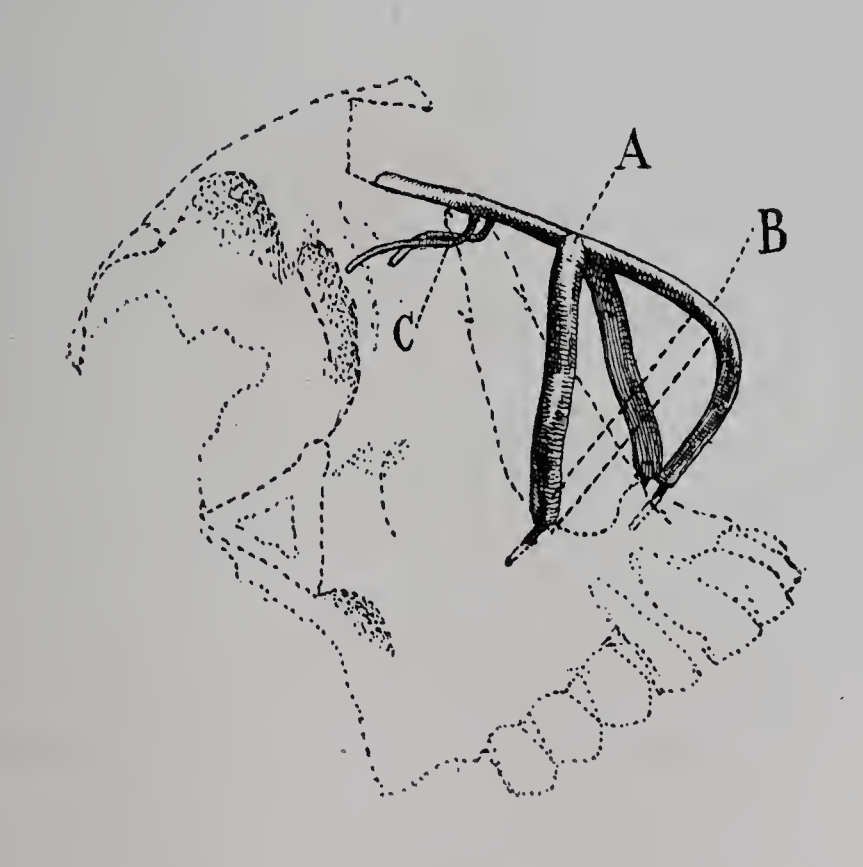

Fig. 144.

Ainsi, comme le montre la figure 144, les lames latérales tout en conservant le même point d'implantation,

présentent leur point d'entrecroisement avec la lame longitudinale, non plus en B, mais en A.

Cette disposition empêche l'appareil d'être visible et d'autre part permet aux narines d'être facilement rapprochées l'une de l'autre : tout cela sans préjudice pour la solidité de l'appareil.

CHAPITRE III

Appareils redresseurs pour déformations congénitales ou acquises du nez

Redressement des nez effondrés. — Nous avons également appliqué notre charpente nasale au redressement des nez effondrés.

Dans ce cas, le manuel opératoire est assez complexe et diffère totalement des précédents, car ici nous avons toutes les parties nasales, sauf le squelette osseux et cartilagineux.

Il vient naturellement à l'idée de soulever ces parties molles, par un support métallique analogue à celui que nous avons décrit précédemment. Mais ici la chose présente plus de difficultés. Nous n'avons pas d'abord la facilité de le poser à découvert. Nous avons cherché à placer au-dessous des parties molles, un appareil qui, sans être fixé par des pointes, soutienne le nez dans sa forme. A cet effet, nous avons construit une pièce, qui venait pincer par ses extrêmités les bords osseux de l'ouverture nasale. Comme les appareils précédents elle

présente trois ou quatre branches ; mais celles-ci au lieu de se terminer par une pointe destinée à pénétrer dans l'os, se divisent à leur extrémité en deux languettes, en formant une sorte de pince. Les mors de celles-ci viennent serrer les bords de l'os et par ce moyen maintiennent l'appareil en place.

Sur un malade de son service, M. le professeur Ollier, appliqua cet appareil de la façon suivante. Il décolla tout d'abord la lèvre supérieure et les tissus mous du nez, jusqu'aux os propres. Par dessous alors nous avons glissé notre charpente artificielle, et nous l'avons appliquée sur les bords osseux des fosses nasales.

Les tissus mous se trouvant maintenus, la cicatrisation s'opéra facilement, et tout d'abord le nez reprit une forme régulière.

Toutefois, comme nous n'étions pas sûr du résultat, et que nous ne savions pas si les points de fixation seraient assez résistants, nous avions fait cet appareil en plusieurs pièces démontables, pour nous permettre de l'enlever au besoin sans opération. Bien nous en prit, car au bout de quelque temps notre appareil fut refoulé dans les fosses nasales. Nous l'avons alors démonté et enlevé ; naturellement le nez s'affaissa de nouveau.

Quant à la cause intime qui a présidé à cet insuccès, que ce soit un léger degré d'ostéite ou un défaut de point d'appui, nous ne pouvons la déterminer exactement.

Après cette tentative infructueuse, le malade ne voulant plus se soumettre à une seconde opération, nous nous engageâmes à lui faire ce redressement, en passant cette

fois-ci simplement par les narines. Nous construisîmes alors l'appareil représenté (*fig. 145*).

Fig. 145.

Il est composé comme on le voit d'une lame de platine ayant la forme de la voûte et de la sous-cloison. A la partie supérieure, à douze millimètres de son extrêmité, deux fils de platine sont soudés aux bords latéraux de la lame, et se dirigent en arrière et en haut : dans l'espace limité par ces fils viennent se loger d'une part d'avant en arrière les os propres du nez et entre les deux fils la lame perpendiculaire de l'ethmoïde.

A son extrêmité inférieure, la lame représentant la sous-cloison se termine par une bifurcation à angle obtus dans lequel vient se loger l'épine nasale antérieure, ce qui empêche les mouvements latéraux de la charpente.

Afin de pouvoir faire pénétrer cet appareil par les narines, nous avons établi une articulation un peu au-dessous de l'union de la partie verticale avec la portion horizontale de façon à pouvoir replier cette dernière quand on veut l'introduire. En se redressant cette lame se fixe.

Il a suffit de décoller avec la gouge sur une légère étendue les tissus mous situés au-dessus des os propres du nez, pour que l'on puisse ensuite facilement y faire passer les extrémités de l'appareil. Nous en avons fait autant pour la partie inférieure.

Cette opération fut à peu près indolore grâce à des injections de cocaïne dans divers points.



Fig. 146.

Un mois après, sous l'influence de son poids et de la pression exercée par les parties molles, nous constations que l'appareil avait de la tendance à glisser en bas.

Pour empêcher cette descente, nous le retirâmes, puis

nous soudâmes, à la partie supérieure de la pièce représentant la sous-cloison, une lame qui se dirigeait en arrière et venait reposer sur le plancher des fosses nasales sur une étendue d'environ un centimètre et demi.

Fig. 147.

Nous avons alors replacé l'appareil et depuis le 22 décembre 1886, il s'est maintenu jusqu'à ce jour (janvier 1889) et tout fait espérer que le résultat est définitif. Les reproductions photographiques présentées par les figures 146 et 147 nous montrent l'heureuse modification obtenue par notre intervention.

Ce procédé a le grand avantage d'éviter une opération,

mais il a le désagrément de ne pas soutenir les ailes du nez, ce qui peut donner à cet organe un aspect aplati latéralement.

Il est facile d'autre part, si l'appareil ne soulève pas assez bien le dôme nasal, de faire passer entre cette charpente et les tissus vivants une épaisseur de caoutchouc durci qui élèvera le nez de la hauteur désirée (*fig. 148*).

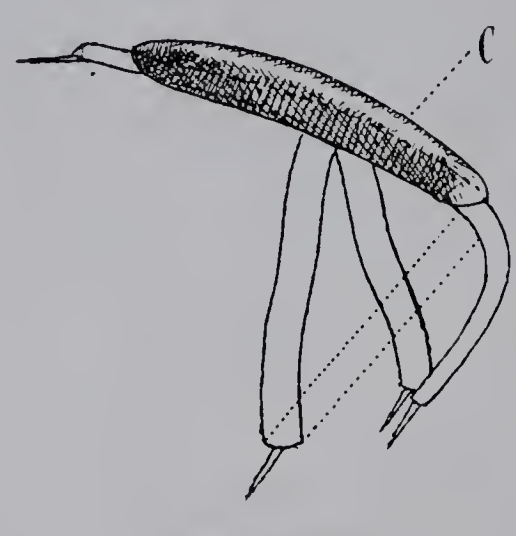

Fig. 148.

Cette lame de caoutchouc sera maintenue en place par sa forme en gouttière qui emprisonne la face supérieure de l'appareil. Pour l'introduire, on n'aura qu'à la faire glisser par les narines au-dessus de la charpente.

Kingsley dans son traité (*Oral déformaties*, fig. 218 page 227) raconte une tentative de redressement d'un nez qu'il fit en 1868, tentative qui échoua par deux fois. Il avait fait un pont de caoutchouc durci qu'il avait placé sur l'ouverture nasale, le nez ayant été relevé, et ensuite rabattu sur l'appareil. Son insuccès est dû, nous croyons, à la trop grande surface qu'il avait donnée à son appareil qui devait retenir entre lui et la peau des produits de

sécrétion, puis peut-être au manque de fixité de cette charpente.

Modifications que nous nous proposons d'essayer pour le redressement des nez privés de charpente osseuse. — En raison des difficultés et de l'insuccès que nous avons éprouvés dans notre premier essai de charpente pour le redressement, nous nous proposons à la première occasion de modifier notre appareil de la façon suivante : après avoir décollé les parties molles par dessous la lèvre, et sur tout l'emplacement du nez jusqu'à sa racine, nous introduirons un appareil sensiblement le même que nos charpentes nasales ordinaires fixées dans les os. Il sera seulement modifié à sa partie supérieure où sa fixation par des pointes présenterait de grandes difficultés (1). La modification que nous proposons est la suivante.

La partie supérieure de la tige qui doit venir prendre son point d'appui sur l'épine nasale supérieure, présentera à sa partie postérieure deux fils métalliques venant se souder à un centimètre de son extrémité, en interceptant un angle rentrant dans lequel viendra se loger l'épine nasale et la lame perpendiculaire de l'ethmoïde (*fig. 149*).

Ce sera encore le même mécanisme quand les os propres

(1) Toutefois on pourrait appliquer un appareil ordinaire en s'aidant d'une incision verticale faite au niveau de la surface osseuse où doit s'enfoncer la pointe supérieure.

Cette ouverture permettrait de pratiquer facilement une perforation et l'introduction de la tige qui lui est destinée : la cicatrisation se ferait facilement et ne serait pour ainsi dire pas visible.

du nez sont conservés. Quant aux trois autres branches, elles se termineront comme précédemment par trois fils de platine qui pénètreront dans les os.

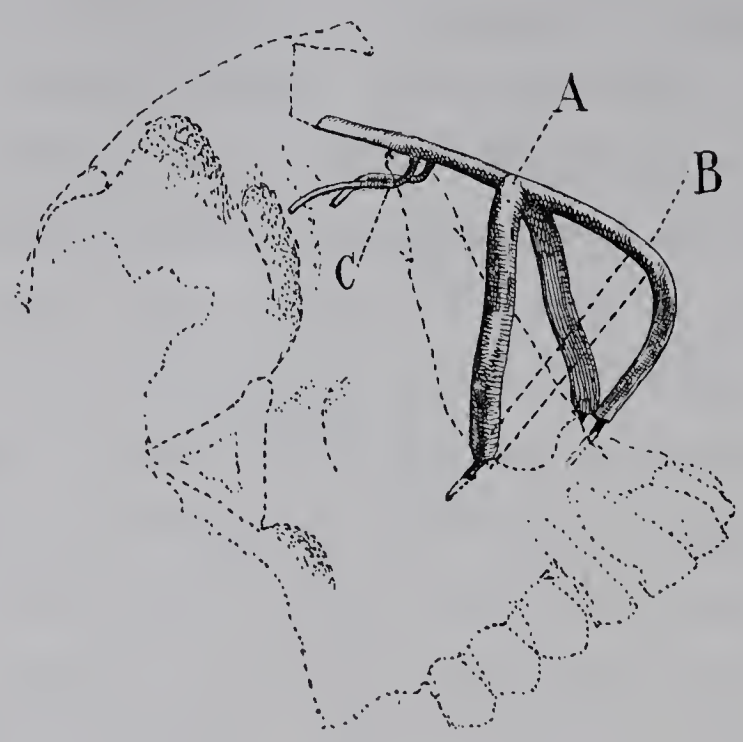

Fig. 149.

Le décollement des parties molles n'étant pas suffisant pour permettre l'introduction d'un foret destiné à creuser des trous dans les parties sous-jacentes, nous proposons de faire ces perforations à travers les téguments, et de remplacer le foret au moment de sa sortie de l'orifice qu'il vient de creuser par les tiges cannelées, que nous avons déjà signalées pour retrouver facilement les perforations et y glisser les tiges qui doivent fixer l'appareil.

Cette modification aura l'avantage de donner à l'appareil une grande solidité et d'éviter des délabrements chirurgicaux trop considérables.

Les branches qui forment la charpente tout en étant très solides, devront être suffisamment flexibles, pour pouvoir être écartées ou resserrées ; car les mesures prises

à travers les téguments n'étant qu'approximatives, il faut pouvoir au besoin, modifier facilement l'écartement des branches au moment de la pose.

Ce procédé a l'avantage de pouvoir s'appliquer sans laisser de traces.

Nous relatons maintenant une observation qui rentre dans le cadre de ce chapitre. Il s'agit d'un redressement non pas de nez effondré, mais de lambeaux autoplastiques qui se sont affaissés.

P..., âgé de 25 ans, entra à l'hôpital dans le courant de l'année 1874. Il présentait une perforation de la voûte palatine (*fig. 150*) et une destruction presque complète du nez, pour laquelle M. le professeur Ollier fit une autoplastie.

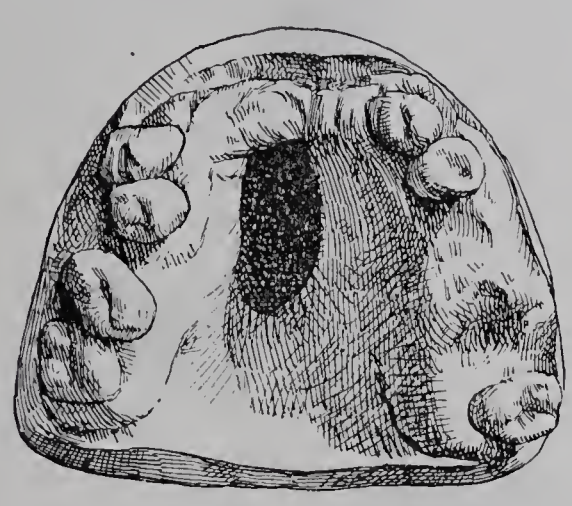

Fig. 150.

Après la première opération, comme le lambeau avait de la tendance à s'affaisser, nous fûmes chargé d'y remédier par un appareil de soutien. Nous avons alors à cet effet construit une pièce buccale qui se fixait aux dents restantes et qui était destinée à obturer la perforation palatine en même temps qu'à fournir un point de fixation

à une tige en métal; passant par cette perforation dans les fosses nasales,

Cette tige se recourbe en avant et c'est sur elle que vient se fixer l'appareil de soutien.

Nous avons d'abord appliqué à ce malade une pièce en caoutchouc durci assez volumineuse qui soutient provisoirement les lambeaux pendant que nous construisons un appareil définitif plus perfectionné.

Celui-ci est constitué par des lames métalliques de cinq millimètres de largeur réunies à leur partie supérieure par une charnière et à leur partie inférieure par un système qui permet leur écartement et la fixation de l'appareil lorsqu'il est en place (*fig. 151*).

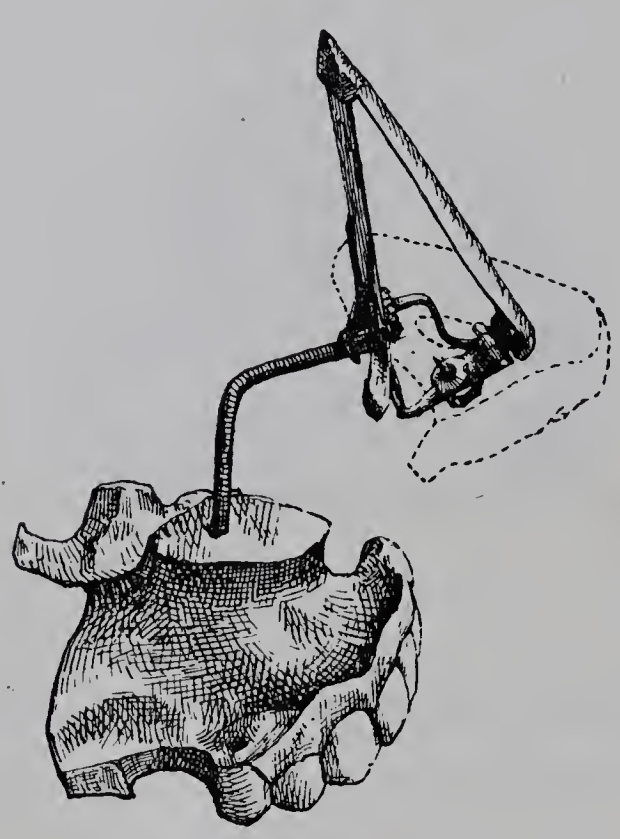

Fig. 151.

A la portion inférieure de la lame postérieure, se trouve un petit orifice par lequel vient passer l'extrémité anté-

rieure de la tige fixée à la pièce buccale. A l'extrémité de cette tige a été ménagé un trou dans lequel vient s'engager un ressort, au moment où les deux lames atteignent leur summum d'écartement.

A ce moment les parties molles sont relevées et pour terminer la restauration complète, une pièce en céramique, représentant l'extrémité inférieure du nez vient se fixer à l'appareil précédent.

Fig. 152.

Pour placer l'appareil, on commence par introduire la pièce buccale, puis au-dessous des lambeaux nasaux on glisse les deux lames appliquées l'une contre l'autre, ce qui donne à la pièce en céramique une direction verticale. Cette disposition est représentée fig. 152.

Lorsqu'elles sont assez enfoncées, ce dont on se rend compte par la pénétration de la tige fixatrice dans la lame postéro-inférieure, on n'a plus qu'à produire l'écartement et la pièce se trouve naturellement fixée. Ce mouvement s'exécute facilement en ramenant la pièce

en céramique à la position horizontale représentée figure 151.

L'appareil que nous venons de décrire maintenait très bien les lambeaux en leur donnant une forme naturelle. D'autre part, la pièce en céramique complétait cette restauration qui ne laissait rien à désirer.

Elle était cependant d'une facture trop délicate pour être portée constamment par un malade qui faisait quelquefois des travaux très pénibles. Aussi nous deman da-t-il de lui faire un appareil plus solide, qu'il pourrait porter constamment et qui lui permettrait de ménager ce qu'il appelait *son nez des dimanches.*

Nous avons accédé à sa demande et lui avons construit l'appareil suivant : (*fig. 153*).

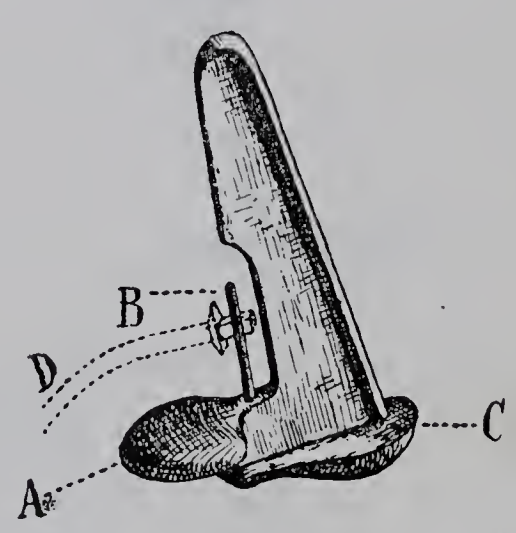

Fig. 153.

La pièce buccale, ainsi que sa tige étaient maintenues comme dans l'appareil précédent. A la place de l'appareil en céramique, nous fabriquâmes une sorte de cloison à la face antérieure de laquelle nous avions ménagé un fort bourrelet de caoutchouc, afin qu'elle ne fût pas coupante.

A la face postérieure, légèrement échancrée, nous avons placé une tige B dirigée verticalement et fixée à son extrémité inférieure dans le caoutchouc.

A l'extrémité postéro-inférieure de l'appareil, se trouve un prolongement en caoutchouc mou A qui vient s'appuyer sur le plancher des fosses nasales.

La pièce palatine et la tige qu'elle supporte étant mises en place, comme précédemment, on introduit l'appareil en caoutchouc sous les lambeaux. La tige placée à sa partie postérieure pénètre dans le trou ménagé à l'extrémité de la tige buccale D.

Lorsqu'enfin le prolongement est arrivé sur le plancher des fosses nasales, l'ensemble de l'appareil se trouve solidement maintenu en place, en donnant une bonne forme aux lambeaux nasaux.

Ceux-ci sont complétés par la partie C qui forme la sous-cloison.

APPAREILS REDRESSEURS DU NEZ ET DILATATEURS DES NARINES.

Nous venons de voir que, par des appareils, on pouvait redresser les nez effondrés après la perte de leur squelette. Il en est d'autres qui, tout en ayant conservé leur charpente osseuse, n'en sont pas moins déformés. Nous voulons parler des difformités congénitales ou

d'origine traumatique qui intéressent quelquefois la totalité de l'organe. Mais dans les cas les plus fréquents, c'est le lobule, ce sont les narines seules qui ont subi une déviation. Dans les becs de lièvre complexes opérés ou non, on observe aussi des difformités plus ou moins accentuées.

L'asymétrie du visage qui en résulte est souvent très préjudiciable au malade. Aussi croyons-nous devoir insister d'une façon toute spéciale sur les services que l'on peut rendre à ces malheureux en instituant un traitement dont le résultat est presque toujours certain.

Il est peut-être un peu présomptueux de notre part d'être aussi affirmatif, alors que presque tous les traitements institués jusqu'à présent ont été suivis de résultats peu favorables.

Il faut dire aussi que le redressement de l'appendice nasal ne rentre pas dans le cadre des redressements ordinaires, qu'il nécessite des appareils très perfectionnés, qu'il exige enfin un traitement assez long pour décourager des malades peu patients. C'est ce qui explique les insuccès notés jusqu'à ces derniers temps, insuccès dus surtout à l'emploi d'instruments trop rigides amenant fatalement des ulcérations d'abord et du tissu de cicatrice ensuite.

On allait ainsi absolument à l'encontre du but que l'on se proposait.

Nous venons de dire que la longueur du traitement était une source d'insuccès à cause de l'impatience des malades ou de leur famille. Ajoutons encore que les appa-

reils redresseurs sont plus ou moins visibles, ce qui dans certains cas constitue encore un obstacle à leur emploi.

Néanmoins, on peut arriver, comme nous l'indiquerons à la fin de ce chapitre à dissimuler complètement les pièces que nous employons.

Le traitement que nous indiquons est forcément de longue haleine. Il exige de l'opéré et de l'opérateur une égale patience. Il faudra résister au désir du malade qui réclame une action plus rapide et à la tendance qu'on éprouve soi-même à accélérer cette action par un appareil plus puissant. Aussi, ne conseillerons-nous à personne de tenter ce mode de redressement s'il n'est sûr de la patience de celui qui doit le subir.

Si nous réclamons de nos malades beaucoup de temps, de patience et de docilité, en échange nous pouvons presque avec certitude leur promettre un heureux résultat. Mais nous tenons encore à répéter ici ce que nous avons déjà dit dans une autre partie de ce travail au sujet d'appareils à traction élastiques ; ce ne sera que par des tensions faibles et continues qu'on y arrivera ; car si le port de l'appareil est interrompu ou même simplement intermittent, on perdra fatalement en un jour ce que l'on avait péniblement obtenu en plusieurs semaines.

Nous savons que, dans l'esprit de quelques chirurgiens, les pièces destinées à ces redressements ne peuvent être supportées longtemps par la muqueuse nasale. Ce principe absolument vrai pour les appareils lourds à tension exagérée, cesse de l'être pour des appareils doux, flexibles et extrêmement légers.

La preuve de ce fait nous est donnée par l'emploi que nous en avons fait dans notre pratique. Nous avons en effet des malades qui ont porté nos appareils des mois et même des années sans qu'il survienne la moindre douleur, la moindre ulcération, mais aussi il est de toute nécessité qu'ils soient d'une extrême légèreté et qu'ils présentent une tension minime. Voilà tout le secret de leur tolérance par les tissus.

Nous allons maintenant décrire nos appareils par ordre de fréquence en procédant pour ainsi dire du simple au composé. Leur description ne sera qu'une suite de modifications plus ou moins heureuses, que nous étudierons toutes sans exception parce que tel système inutile dans un cas peut être bon dans l'autre.

Premier appareil. L'appareil représenté (*fig. 154*) a été construit pour relever le lobule et redresser les narines dans le sens antéro-postérieur. Il est constitué par deux lames de caoutchouc durci, réunies entre elles à la face

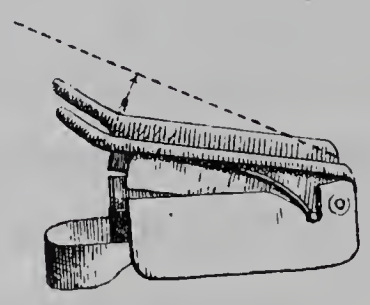

Fig. 154.

antérieure par un ressort. Ces deux lames s'enfoncent dans les narines par leur extrémité libre, de chaque côté de

la cloison. Chacune de celles-ci est doublée intérieurement par une autre de même nature. Ces dernières sont fixées aux précédentes par un rivet à leur extrémité postérieure. Elles sont mobiles dans le sens inféro-supérieur et obéissent à un ressort placé près de leur point de réunion à la lame externe. Ce ressort, en effet, qui tend sans cesse à se redresser, rencontre le bord supérieur de la lame interne et la soulève. Celle-ci se termine par un prolongement recourbé en haut et faisant en dehors des narines une saillie de cinq millimètres. En un mot, la lame supérieure se meut sur l'inférieur comme une lame de couteau sur son manche.

Sous l'influence du ressort, ce bord muni de son prolongement est relevé dans le sens de la hauteur pour prendre la position indiquée par la ligne pointillée.

Quant au ressort, ce n'est autre chose qu'un fil d'or bien écroui, auquel on donne la force que l'on désire. Celle-ci doit toujours être assez faible pour ne pas rendre l'appareil intolérable.

En résumé le mécanisme de cet appareil consiste à prendre un point d'appui sur les deux faces latérales de la cloison, et un peu sur le plancher de sfosses nasales, au moyen d'un ressort antérieur tendant à rapprocher les deux lames auxquelles il est fixé, tandis qu'un autre ressort vient soulever la partie supérieure des narines, tout en maintenant la direction du mouvement à la partie centrale du nez. La combinaison de ces deux mouvements contribue à donner à celui-ci une forme plus saillante en même temps que plus étroite.

Ce résultat ne peut être obtenu que si l'appareil est porté

nuit et jour. On ne devra permettre au malade de le retirer que pour le nettoyer et il faudra lui enjoindre de le replacer immédiatement après. S'il venait à déterminer quelques douleurs par la pression que les lames exercent sur les tissus, il faudrait diminuer la tension des ressorts, quitte à l'augmenter plus tard progressivement.

Deuxième appareil (*fig. 155*). Celui-ci diffère peu du précédent comme fabrication ; seulement la partie antérieure des lames est devenue postérieure.

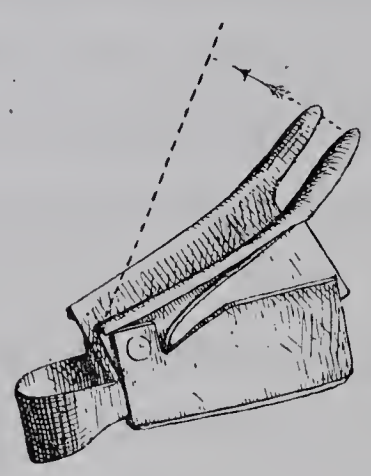

Fig. 155.

Il est disposé de façon à relever toute la partie charnue du lobule, et les parties intermédiaires entre lui et les os propres du nez. Les ressorts qui soulèvent les deux lames internes sont plus longs et plus forts que précédemment. Les bords supérieurs des lames sont très arrondis et recouverts d'une légère couche de caoutchouc mou, afin de ménager la pression directe d'un corps dur sur la muqueuse.

Dans certains cas, on pourrait se servir de ce même appareil, seulement plus long, pour agir sur les os pro-

pres du nez, et l'on comprend facilement que dans ces conditions la muqueuse prise entre deux plans résistants, s'ulcérerait sans les précautions que nous venons d'indiquer.

D'après la disposition des deux appareils dont nous venons de donner la description, on a pu voir qu'ils exerçaient leur action de bas en haut en même temps qu'ils déterminaient une compression latérale sur le vomer et la cloison. Si l'un ou l'autre présente une légère déformation, il suffira d'un appareil analogue au précédent pour la combattre. Mais, si celles-ci sont plus accentuées, il faudra avoir recours à un système dont l'action soit plus étendue.

L'appareil que nous venons de décrire n'a qu'une action très limitée sur la cloison qui présente des ondulations dans le sens vertical. Celles-ci existent quelquefois horizontalement ou dans un sens oblique.

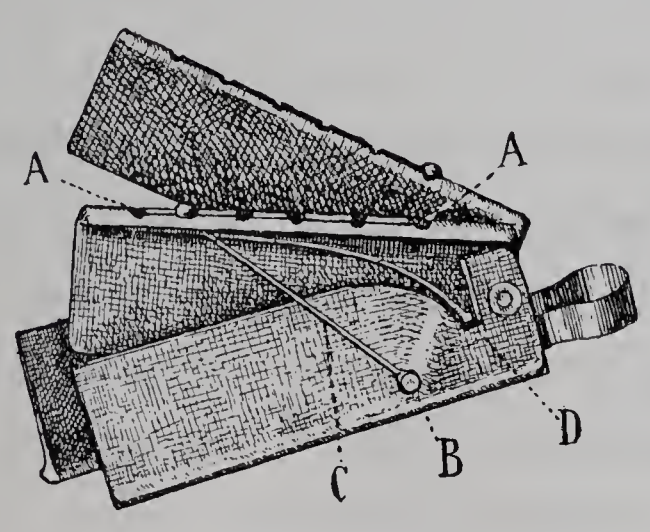

Fig. 156.

Il nous a été donné de construire un appareil (*fig. 156*) pour un cas de ce genre. Il différait du précédent 1° par sa longueur qui était égale à celle de la partie à redresser ;

2° par une tige A qui a pour but de maintenir la lame supérieure sur un point quelconque qui peut varier de toute la hauteur du vomer. Comme la même disposition existe de chaque côté de l'appareil, il en résulte que l'on peut faire croiser les pressions, et cela à des hauteurs inégales. On pourra prendre d'un côté une ondulation entre deux lames résistantes superposées et de l'autre exercer une pression sur l'ondulation elle-même.

Cette pression s'exercera précisément sur le point resté libre entre les deux lames, sur toute la hauteur de l'ondulation en un mot. Elle refoulera cette dernière dans un espace vide, et, si plus tard on veut prendre ce même point entre deux plans résistants pour donner une forme encore plus règulière à la partie redressée, on n'aura qu'à ramener les deux lames supérieures en face l'une de l'autre, et les maintenir sur le point précis qui réclame leur présence.

On comprendra mieux le mécanisme que nous venons de décrire, lorsque nous aurons dit que sur le rebord de la lame supérieure est ménagée une rainure dans presque toute sa longueur, c'est-à-dire de A en A'. Celle-ci est entrecoupée transversalement de petits crans dans lesquels vient se loger la tête de la tige C dont l'autre extrémité est fixée en B, à la lame inférieure près du ressort D qui soulève la lame supérieure.

Par la figure 156 et l'explication que nous en donnons on voit que la rainure AA doit être parcourue par la tige C. Plus la tête de celle-ci s'éloignera du point où le ressort est fixé, plus elle rapprochera les lames entre

elles, jusqu'à ce que la supérieure se cache entièrement à l'exception de son rebord, derrière l'inférieure.

Au contraire, lorsque la tête de la tige se portera en avant, ces mêmes lames s'écarteront de toute l'étendue du ressort. Par ce moyen on peut donner à leur extrêmité un écartement qui correspond à toute la hauteur de la cavité nasale.

Lorsque le vomer et la cloison sont simplement déplacés et par ce fait ont rétréci l'entrée d'une narine, nous employons un appareil représenté (*fig. 157*).



Fig. 157.

Deux plaques en caoutchouc dur et assez allongées pour permettre d'exercer une pression sur une longue surface, sont réunies par un ressort qui tend à les rapprocher l'une de l'autre.

Ces plaques viennent s'appliquer de chaque côté du vomer ; l'une d'elles se recourbe en avant et se termine par un renflement qui vient s'appliquer contre la face interne de la narine du même côté. En chauffant l'extrémité postérieure A, on pourra varier l'écartement de cette partie qui doit faire ressort.

Celle-ci ne pourra moins faire que de ramener vers la ligne médiane la cloison déviée, tout en augmentant l'étendue de la narine correspondante. Si la cloison est

Fig. 158.

bien médiane et que la narine seule soit rétrécie, on peut employer le petit appareil (*fig. 158*) qui écartera celle-ci simplement dans le sens de la largeur.

REDRESSEMENT DES NEZ APLATIS

Quand il s'agit de nez aplati, le redressement ne peut guère s'obtenir que par des appareils à cause de la distance qui sépare le plancher des fosses nasales des os propres du nez. Il n'est donc pas étonnant que ceux qui ont été tentés avec des tiges de laminaria n'aient pas donné de bons résultats. La laminaria en effet peut bien agir sur les bords des narines, mais elle ne peut redresser la totalité du nez, qui en somme forme une cavité triangulaire assez étendue dans laquelle le corps dilatant que nous venons de signaler se perd et ne peut exercer efficacement son action.

Dans certains cas, même les appareils que nous venons de décrire ne peuvent pas s'appliquer. Nous avons alors, dans ces circonstances, imaginé un système redresseur très léger, ne gênant pas la respiration, tout en ayant assez d'étendue et de force pour remplir les conditions voulues. Nous avons placé cet appareil plusieurs fois et toujours il nous a donné des résultats satisfaisants. En voici la description : une première pièce en caoutchouc

Fig. 159.

durci (*fig. 159*) vient se mouler sur la partie supérieure de la lèvre, et la partie inférieure du nez. A sa partie centrale se trouve un petit avancement concave dans lequel vient se loger la sous-cloison. Deux prolongements également en caoutchouc durci et fixés à cette première partie de l'appareil pénétrent dans les narines pour aller prendre un point d'appui sur le plancher nasal ; sur la partie antérieure de ces prolongements et presque à leur naissance, sont fixés deux fils d'or bien écrouis, qui, d'abord tournés en spirale, se dirigent ensuite en haut pour pénétrer dans deux petites languettes de caoutchouc. Les ressorts par les tours de spirale qu'on leur a

donnés ont pour effet de relever les languettes de caout chouc sous une tension régulière et modérée.

Cet appareil n'est applicable que pour les redressements portant sur la partie moyenne du nez.

Quand il s'agit de redresser la partie supérieure des os propres du nez, ou même le nez dans toute son étendue, nous employons l'appareil suivant (*fig. 160*) qui ne diffère du précédent que par la longueur, la forme et la disposition du ressort; celui-ci pourra être plus ou moins long, ce qui permettra de déterminer le redressement au point précis où siège la déformation.

Fig. 160.

Du reste, en jetant un simple coup d'œil sur la figure ci-dessus on se rend parfaitement compte du fonctionnement de l'appareil.

L'adaptation de ces appareils de redressement est toujours assez facile. Il suffit d'abaisser les ressorts sur les prolongements intra-nasaux. Ils se relèvent d'eux-mêmes dès qu'on les abandonne, en venant soulever la voûte nasale de chaque côté de la cloison, ils en amènent le

redressement par une pression légère et continue, que l'on peut toujours graduer.

Ces appareils n'ont qu'un seul inconvénient : ils sont trop visibles. D'autre part, ce défaut, est encore augmenté, lorsque la tension des ressorts est un peu forte. Dans ce cas, en effet, la partie antéro-inférieure de la pièce bascule et s'écarte de la lèvre qu'elle doit recouvrir.

En outre, dans ce mouvement, le petit avancement concave dans lequel vient se placer la sous-cloison, soulève celle-ci par suite du déplacement subi par l'appareil, et peut avoir une mauvaise influence sur la forme du nez.

Nous avons essayé de corriger de la façon suivante ce défaut, que l'on pourrait dans certains cas utiliser pour donner au lobule une forme plus arrondie.

Toute la partie antérieure de l'appareil qui était si volumineuse, a été remplacée par un fil de huit millimètres très peu visible (*fig. 161-162*).

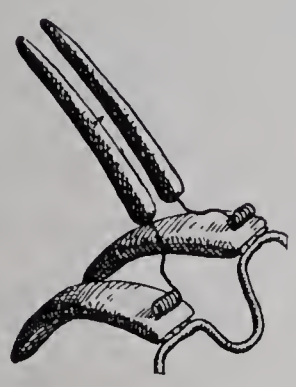

Fig. 161

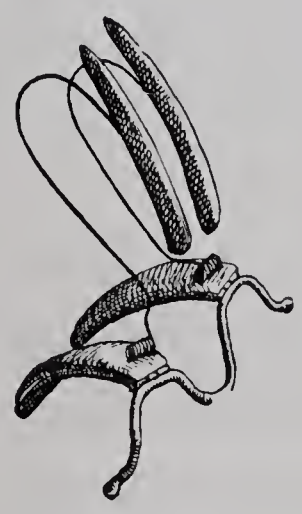

Fig. 162.

Il suit les contours de la partie inférieure du nez et au niveau de chaque orifice nasal, vient se fixer au moyen

d'une charnière aux deux prolongements intra-nasaux. Ceux-ci sont placés un peu plus en arrière que précédemment. Ils sont par le fait de leur fixation au moyen de charnières devenus très mobiles ; aussi le fil qui les réunit doit-il être assez résistant pour les empêcher de se porter au fond des fosses nasales. Ce fil déjà très fin, peut encore être dissimulé si on le recouvre de caoutchouc rose.

Il existe encore une autre déformation du nez qui peut être modifiée ; nous voulons parler de ces nez, presque aussi larges en haut qu'en bas.

Nous avons employé une fois l'appareil que nous allons décrire et en moins d'un an, nous avons obtenu un excellent résultat.

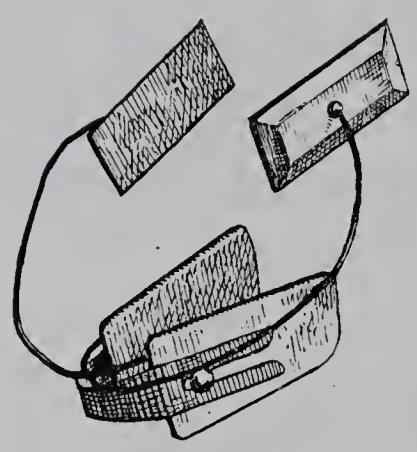

Fig. 163.

La figure 163 nous en montre le dispositif. Deux lames de caoutchouc durci, aussi larges que le comporte l'ouverture des narines, sont reliées entre elles par un ressort qui tend à les rapprocher et dans cette action tendent à pincer la sous-cloison et le vomer sur une partie de leur étendue. Sur le bord supérieur de ces lames et

dans toute leur longueur sont ménagés des orifices carrés dans lesquels vient se loger un fil d'or de la même forme, bien écroui. A l'extrémité de ces fils, qui jouent le rôle de ressorts, sont fixées deux plaques en caoutchouc, mou sur leur face interne et dur sur l'externe.

Le fil d'or qui est fixé à la lame du côté droit vient se réunir à la partie centrale de la plaque du côté gauche et inversement pour l'autre.

Cette double tension a pour effet de pincer le nez en bas à sa partie interne et en haut à sa partie externe, ce qui tend à l'amincir.

La forme des plaques externes peut varier à l'infini. On les construit toujours de telle sorte qu'elles s'adaptent parfaitement sur les parois latérales du nez. Cet appareil présente encore cet avantage qu'on peut employer les plaques externes droite ou gauche indistinctement. Supposons, par exemple, que le lobule du nez soit tordu à droite. Nous emploierons toujours les deux lames qui pincent la cloison, puisque, en somme, c'est sur elle que le ressort vient prendre son point d'appui, mais on ne se servira que de la plaque externe gauche qui est reliée par son ressort à la lame interne droite.

A l'aide de ce ressort, la partie inférieure du nez et le lobule sont attirés à gauche par la tension du ressort qui prend son point d'appui sur la partie supéro-externe du nez du même côté. On pourrait également se servir de cet appareil pour faire des tentatives de redressement sur le vomer, lorsqu'il est dévié d'un côté ou de l'autre.

En se rendant bien compte du mécanisme de cet appa-

reil, on voit qu'il peut être utilisé avantageusement dans nombre de circonstances.

Nous représentons (*fig. 164*) l'appareil en place.

Fig. 164

Au point de vue de son dispositif, il peut varier suivant les cas, mais le principe mécanique reste toujours le même.

Un point capital, sur lequel nous devons encore insister, c'est qu'il faut bien se garder d'exagérer la tension des ressorts. Il faut qu'elle soit réglée méthodiquement. Insignifiante au début, elle devra être augmentée progressivement et lentement parce que les parties molles et la muqueuse nasale s'habituent rapidement au contact de ce corps étranger.

On peut aussi suivant les cas, prendre une partie d'un appareil, la réunir à un autre et par cette substitution

ou une autre addition, on arrive à combattre presque toutes les difformités que peut présenter l'appendice nasal, pourvu que l'on suive les indications précédemment données.

Nous dirons en terminant que nous venons d'en faire l'application sur un malade qu'a bien voulu nous confier le Dr Cazin de Berck-sur-mer.

Il présentait un vaste lupus de la face qui avait envahi complètement le nez, en laissant une surface cicatricielle.

On voit deux orifices qui sont rétrécis et bordés par un vestige de narines formé de tissu de cicatrice.

Nous lui appliquâmes l'appareil représenté (fig. 165). Dès les premiers jours il fut très bien supporté et le soulèvement du nez commençait à se dessiner parfaitement.

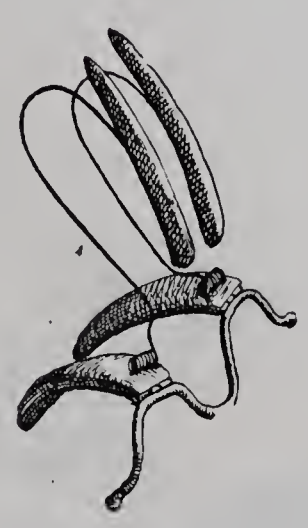

Fig. 165.

Pour accélérer ce redressement nous avons voulu remplacer le ressort existant par un autre plus fort. Dès le lendemain des douleurs se déclaraient et la muqueuse commençait à s'ulcérer. Nous replaçâmes alors le premier ressort et tout rentra dans l'ordre.

Depuis six mois que l'appareil est placé, rien n'est venu interrompre le soulèvement régulier des tissus.

Nous avons cru devoir rapporter cette observation, car elle confirme de tout point ce que nous avions dit précédemment. En effet, bien que nous ayons appliqué des appareils sur des tissus à peine guéris, la tolérance s'est parfaitement établie grâce à la réalisation par nos appareils des conditions que nous avons énumérées.

Pour dissimuler complètement les appareils redresseurs des nez, nous avons songé à utiliser le procédé qui nous a servi à la fixation sans lunettes de nos nez artificiels. Pour cela l'appareil prend un point d'appui sur les dents à l'aide d'une plaque palatine. A celles-ci sont soudées deux tiges qui pénètreront dans les fosses nasales par deux orifices percés dans le repli labio-gingival (*fig. 166*).

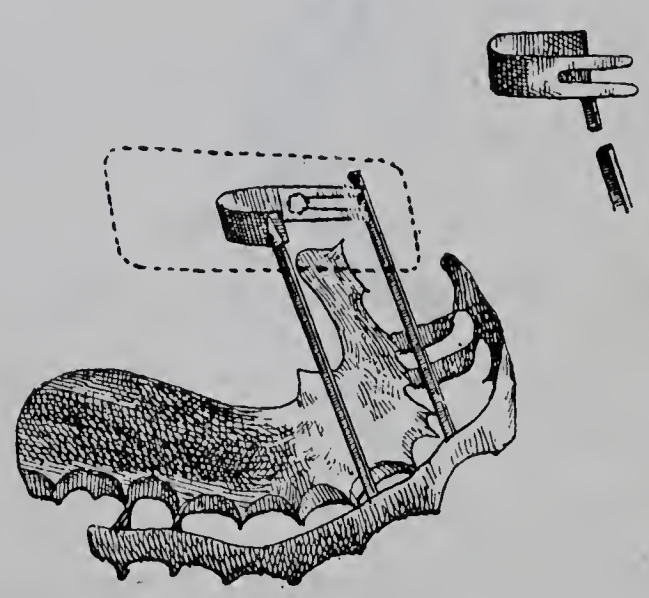

Fig. 166.

Elles seront creusées à leur extrémité d'un trou carré qui aura cinq ou six millimètres de profondeur.

La forme carrée a pour effet d'empêcher tout mouvement de la part de la petite tige qui doit y être introduite. C'est à celle-ci que l'on soudera les ressorts destinés à maintenir les appareils de redressement.

Ceux-ci pourront varier de forme, mais la tige conservera toujours la même disposition.

Quant aux orifices qui ont été faits aux replis labio-gingivaux, ils disparaîtront rapidement dès que la tige qui les traverse aura été supprimée.

CHAPITRE IV

Nez en céramique se fixant sans lunettes.

Dans la séance de la Société de Chirurgie du 26 juin 1878, M. le Professeur Verneuil voulut bien présenter un de nos malades, porteur d'un nez artificiel, fabriqué d'après un nouveau procédé.

L'éminent chirurgien signalait l'heureux résultat obtenu : les difformités étaient parfaitement dissimulées, la prothèse avait atteint un haut degré de perfection et l'emportait de beaucoup sur ce que l'autoplastie avait donné jusqu'alors, dans des cas d'égale gravité.

Et en effet, sous le rapport de la forme, de la couleur, de la translucidité, en un mot de la ressemblance parfaite avec la peau, la nature avait été fidèlement imitée ; l'adaptation ne laissait rien à désirer.

Disons immédiatement que le résultat doit être attribué principalement à la matière employée pour la fabrication du nez, et aussi aux modifications apportées aux moyens de fixation.

On profite quelquefois de la perforation congénitale ou accidentelle de la voûte palatine pour maintenir les nez

artificiels. Quand la perforation n'existe pas, c'est par l'intermédiaire de lunettes que l'appareil est assujetti. Nous ne voulons pas énumérer ici les inconvénients d'une méthode que nous avons complètement abandonnée et remplacée par un système d'appareils prenant leur point d'appui sur la voûte palatine et les dents, traversant le repli labio-gingival et venant par les fosses nasales fixer le nez artificiel.

Contentons-nous de dire que jusqu'en 1876, époque à laquelle nous fîmes notre première présentation sur ce sujet à la Société des sciences médicales de Lyon, les lunettes avaient joui presque exclusivement du privilège de maintenir les nez artificiels. Schange (1) cependant, dans quelques observations s'était servi d'une perforation de la voûte palatine comme moyen de fixation. Cette idée est parfaitement légitime quand cette perforation existe ; mais nous ne croyons pas que l'on soit autorisé pour supporter une pièce nasale artificielle, à faire une ouverture dans la voûte palatine.

Nous avons fait notre première tentative de prothèse nasale dans les circonstances suivantes :

En parcourant les services de l'Hôtel-Dieu de Lyon, nous nous sommes trouvé un jour en présence d'un malheureux jeune homme de 20 ans, auquel un lupus venait de détruire le nez. On ne pouvait songer à une restauration par autoplastie, alors que l'affection n'était qu'à peine guérie. Restait la ressource d'un nez artificiel.

(1) *Précis sur le redressement des dents*, Paris 1842.

Après avoir étudié la question et cherché si l'on ne pouvait faire tenir un nez artificiel, sans le secours de lunettes, ce qui est toujours gênant, nous proposâmes le procédé qui consiste à perforer le repli labio-gingival pour prendre un point d'appui sur les dents.

Mais la guérison n'étant pas complète, M. le professeur Gayet, dans la crainte d'une complication ne nous permit pas de perforer le repli labio-gingival.

Comme le processus pathologique avait respecté une partie des ailes du nez, nous songéâmes à nous en servir pour la fixation de notre appareil, procédé que nous décrirons dans l'observation suivante.

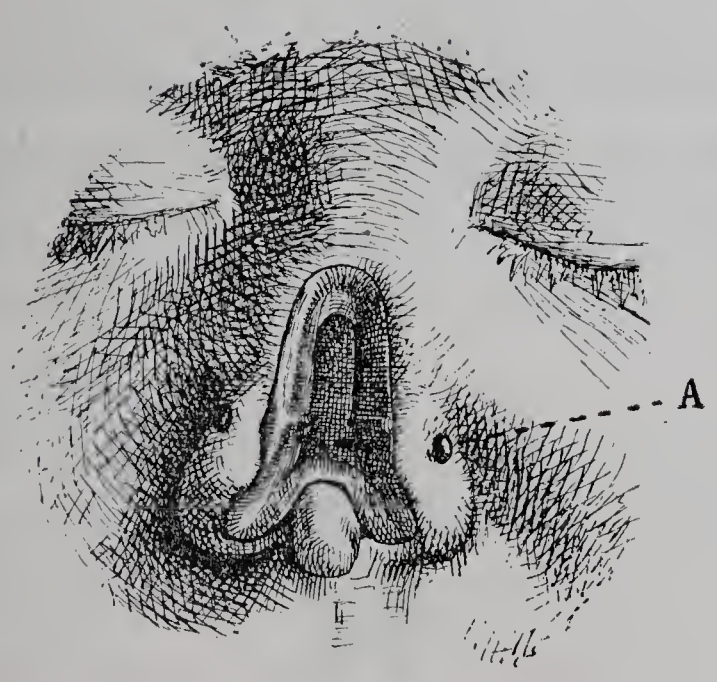

Fig. 167.

La figure 167 représente ce qu'il reste de l'appendice nasal. On peut voir que la partie antérieure du lobule du nez et une portion de la sous-cloison ont été complètement détruits.

Voici cette observation qui a été publiée dans le *Lyon Médical* de 1876.

Jean L..., âgé de 20 ans, natif du Cantal, entre à l'Hôtel-Dieu, salle Saint-Sacerdos le 15 mars 1875. Ce garçon était atteint depuis plus d'un an d'un lupus térébrant du nez qui avait déjà détruit une grande partie de cet organe. En mars 1876, le lupus était à peu près cicatrisé.

M. Martin lui appliqua alors un nez artificiel. Il différait des anciens systèmes prothétiques par deux points essentiels : le point d'appui et la matière employée.

Après avoir moulé la face et pris l'empreinte des fosses nasales, après avoir perforé à l'emporte pièce les rudiments des cartilages latéraux, après quinze jours nécessaires à la cicatrisation, nous avons pu fixer solidement, à l'aide de cette double perforation, un squelette métallique intra-nasal parfaitement estampé sur les tissus (*fig. 168*).

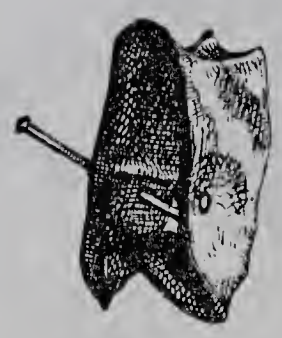

Fig. 168.

Le squelette nasal artificiel est lui-même perforé au niveau de trous pratiqués sur les ailes du nez. Par ceux-ci, on fait passer une petite tige A (*fig.167*) qui fixe le squelette d'une façon très intime aux parties molles.

Sans autre point d'appui, il nous a été permis de fixer à cette première partie de l'appareil, un nez, à la face concave duquel se trouve un ressort agissant dans le sens latéral. (*fig. 169*).

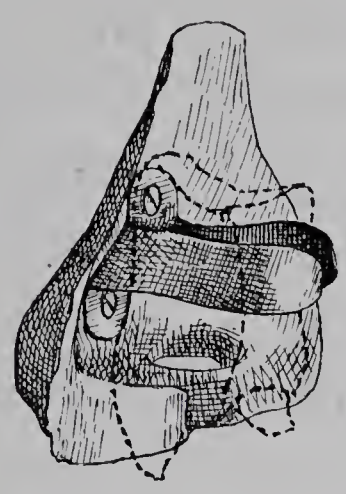

Fig. 169.

Cette disposition permet d'employer une force relativement assez grande, sans crainte de comprimer les tissus, puisqu'il prend son point d'appui sur le squelette artificiel. Il ne reste plus qu'à régler sa tension pour avoir une adaptation parfaite.

Ce nez fut fabriqué en matière céramique. La composition qui nous a servi a beaucoup d'analogie avec la porcelaine qui sert à la fabrication des dents artificielles.

Ce procédé employé pour la première fois a permis d'obtenir en même temps la légèreté de l'appareil, la translucidité et la coloration exacte de la peau. Bien plus J. L..., ayant contracté la variole à l'Hôtel-Dieu, on a pu imiter parfaitement les exubérances et les dépressions de la peau, traces indélébiles de sa fièvre éruptive. Lorsque ce malade fut présenté à la société des sciences

médicales de Lyon, plusieurs chirurgiens prirent la parole au sujet de cette communication.

Létiévant en face d'un appareil aussi perfectionné déclare préférer infiniment les prothèses ainsi réussies aux méthodes autoplastiques.

M. Horand craint que cet appareil de soutien ne joue le rôle de corps étranger et ne détermine une ulcération de la muqueuse. A cette objection, M. Martin répond que l'appareil est porté depuis deux mois sans qu'il soit survenu aucun trouble.

M. Aubert de son côté pense que les perforations nécessitées pour le soutien du nez prothétique doivent tendre à devenir des orifices permanents comme on l'observe chez les sauvages qui portent des anneaux au nez, chez les femmes dont les oreilles supportent des boucles.

Ce malade étant rentré chez lui, porta constamment son appareil jusqu'en novembre 1877, époque à laquelle il revint nous voir avec un peu d'inflammation des fosses nasales.

Malgré nos recommandations d'enlever et de laver son appareil interne, il ne les avait pas suivies, et comme de plus, il avait contracté l'habitude de priser, il s'était formé un amas de matières irritantes qui suffisait amplement à expliquer cette inflammation et l'impossibilité dans laquelle il se trouvait de supporter plus longtemps son appareil.

Nous fûmes alors obligé de le modifier, mais comme il y avait plus de deux ans que le lupus était guéri et que malgré toutes les causes d'inflammation, la récidive ne

s'était pas montrée, nous avons mis à exécution notre idée première. Nous avons pratiqué une perforation labio-gingivale à travers laquelle passe une tige servant de support au nez artificiel. Cette tige nasale fait partie d'un appareil qui prend son point d'appui sur la mâchoire supérieure.

Celui-ci se compose :

1° D'une pièce moulée sur la voûte palatine comme la plaque d'un dentier.

2° D'une lame également en métal, qui passe en avant des gencives en les contournant et sans les comprimer. (*fig. 170*).



Fig. 170.

Les deux pièces sont réunies ensemble par de petits prolongements interdentaires.

A la lame antérieure, un peu à côté de la ligne médiane, pour éviter l'épine nasale, est soudée la tige qui traverse le cul-de-sac gingival et vient faire saillie de un ou deux centimètres dans la fosse nasale. C'est sur elle

que vient se fixer le nez artificiel. Cet appareil est parfaitement toléré et sa présence ne provoque aucune inflammation grâce à la disposition de la pièce buccale qui présente un point d'appui absolument fixe. Nous avons des malades qui portent nos appareils depuis plus de cinq ans, sans que nous ayons eu besoin de les modifier.

Quant au nez artificiel, il est en céramique. On lui donne la forme du nez absent et aussi sa couleur. A sa face interne et retenues dans son épaisseur, sont deux vis en platine servant à fixer une tige horizontale garnie de crans à sa face inférieure. (*fig. 171*).

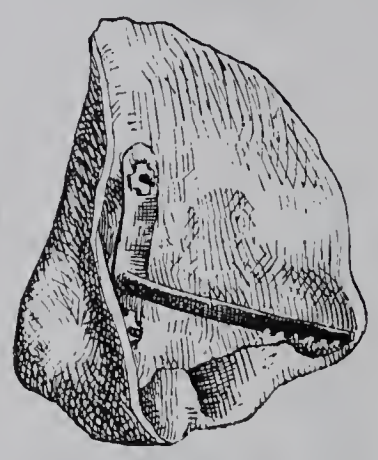

Fig. 171.

Celle-ci vient passer à travers un orifice ménagé à la partie supérieure de la tige verticale. Cette dernière étant creuse, renferme à son intérieur un ressort à boudins qui permet de faire mouvoir un arrêt qui fixe alors la tige horizontale à la verticale.

Lorsqu'on veut mettre en place l'appareil, on a qu'à faire pénétrer la tige horizontale dans la verticale. L'inclinaison des crans chasse en bas le petit ressort et l'arrêt se fait naturellement dès que le nez artificiel est au contact des parties molles.

Pour enlever cette pièce, on n'a qu'à tirer avec l'ongle de l'indez un bouton placé sous la lèvre supérieure, à la naissance de la tige et commandant l'abaissement du ressort. A ce moment, le nez est libéré et peut être enlevé.

Grâce à ce mécanisme, on arrive facilement à mettre en place cette pièce artificielle ; mais pour l'enlever, il faut employer les deux mains ; l'une pour faire baisser le petit ressort, et l'autre pour enlever le nez.

Nous avons cherché à simplifier cette manœuvre et à la remplacer par un autre mécanisme, permettant son exécution avec une seule main.

Pour cela, nous avons remplacé le tube vertical par un simple tige métallique percé à son extrémité supérieure d'une petite fente verticale. Dans celle-ci pénètre une lame horizontale double, constituée par une première lame inférieure, immobile, lisse, et une autre supérieure mobile et munie de crans à sa partie supérieure.

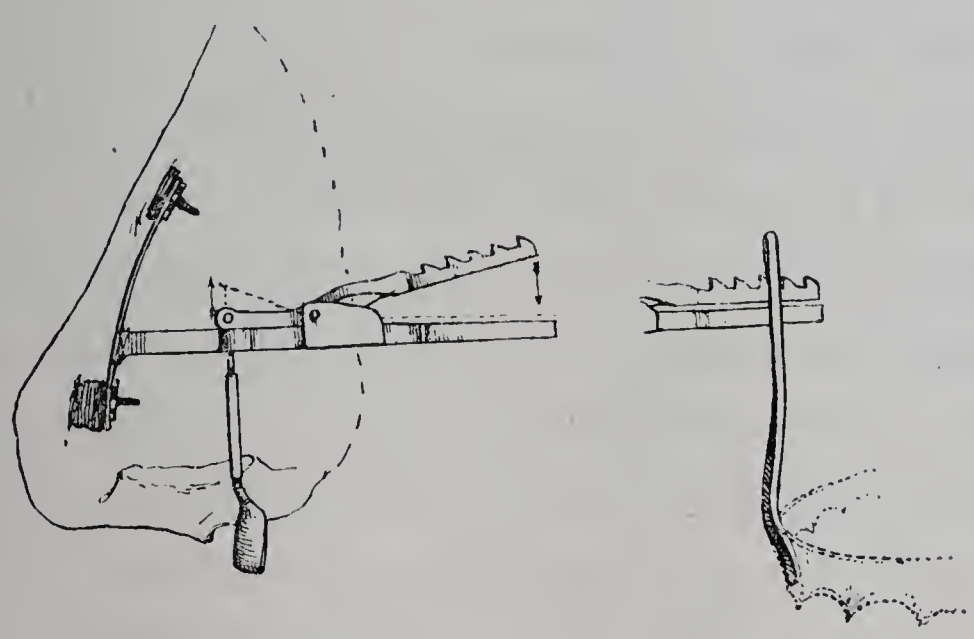

Fig. 172.

Cette dernière s'élève et s'abaisse par le moyen d'une

tige en communication avec un bouton qui vient se placer à la partie inférieure du nez, à sa jonction avec la peau (*fig. 172*).

Etant de même matière que le nez, ce bouton est très bien dissimulé.

Cette lame supérieure est maintenue en place par une petite charnière et un ressort fixé à la partie centrale de la lame immobile.

Le mouvement d'élévation de la lame mobile est déterminé par le ressort et son abaissement par une pression de bas en haut sur le bouton que nous venons de signaler.

Cet appareil fut appliqué sur un malade de M. Horand, chirurgien major de l'Antiquaille, et présenté à la Société des sciences médicales en janvier 1877.

Grâce à cettte modification, on peut enlever la pièce artificielle avec une seule main. On place l'index et le médius à la partie supérieure du nez, tandis que le pouce de la même main porté dans la direction de l'épine nasale, presse sur le bouton : les deux tiges se rejoignent et l'on n'a plus qu'à attirer le nez en avant.

Malgré ce perfectionnement qui nous permettait de faire fonctionner notre appareil d'une seule main, nous n'avions pas lieu d'être parfaitement satisfait, car dans certains mouvements des muscles de la face, quelques points des parties latérales des bords du nez cessaient d'être en contact avec la peau. Ceci se comprend facilement. Le nez une fois en place, et arrêté en un point fixe, il ne peut ni avancer, ni reculer.

Nous avons alors songé à remédier à ce dernier inconvénient chez un malade de M. le professeur Gailleton, qui avait eu le nez envahi par un lupus. Nous avons modifié l'appareil destiné à remplacer les tissus détruits, de la façon suivante :

A la face interne du nez et retenues dans son épaisseur, sont deux vis de platine servant à fixer une petite pièce à laquelle s'adapte au moyen d'une articulation sphérique *A* un tube métallique jouissant ainsi d'une certaine mobilité dans tous les sens. Ce tube a une direction horizontale ; creux dans toute sa longueur, il renferme une tige retenue au fond du tube par un ressort à boudin, mais pouvant s'allonger en dehors en *E'*, de deux centimètres. Un cran d'arrêt *B* sert à la fixer dans cette position. Pour la faire rentrer, il suffit de presser sur un bouton *C*, caché dans une échancrure de la face inférieure du nez. Celui-ci

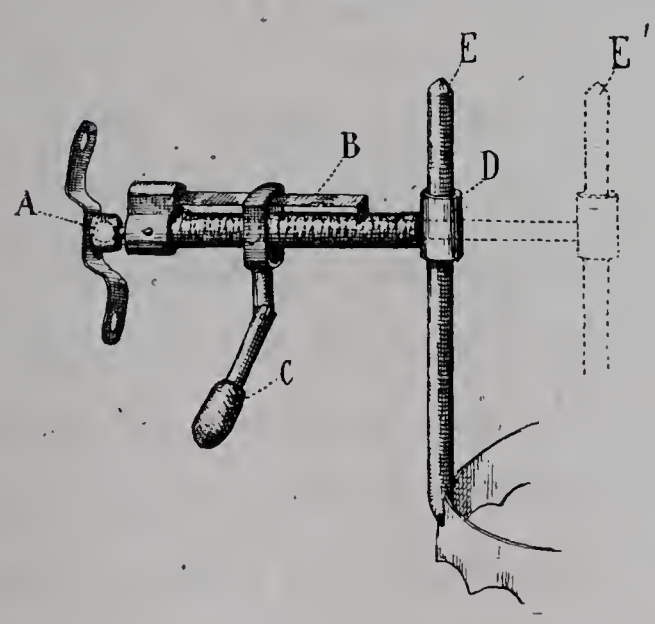

Fig. 173.

fait échapper le cran d'arrêt, et sous l'action de son ressort, la tige centrale rentre dans le tube. L'extrémité libre de

cette tige porte un manchon *D* à direction verticale dans lequel peut s'enfiler la tige fixée dans les fosses nasales (*fig. 173-174*).

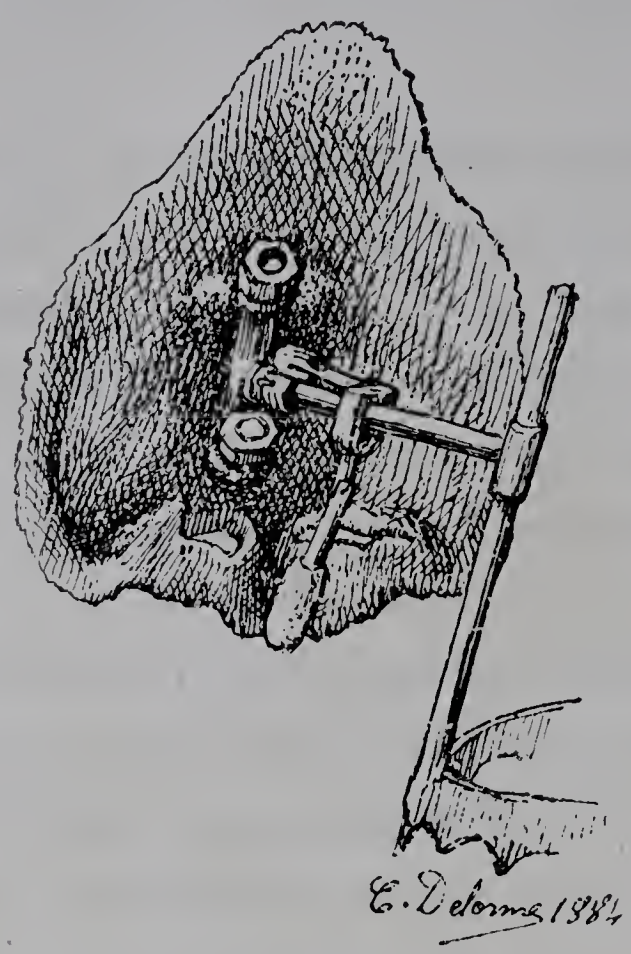

Fig. 174.

Ces figures permettront mieux que la description un peu ardue que nous venons de donner, de comprendre le mécanisme de ces différentes pièces.

Il est facile de mettre en place le nez artificiel. Pour cela, on allonge la tige horizontale jusqu'au cran d'arrêt. On a alors suffisamment de place pour introduire son extrémité dans les fosses nasales et enfiler son manchon sur la tige qui y fait saillie. On presse le bouton sous-nasal (*fig. 175*) le cran d'arrêt s'échappe et le nez artificiel attiré en arrière, s'applique sur l'ouverture qu'il doit recouvrir. De même pour le sortir, il suffit de l'attirer en

avant jusqu'au cran d'arrêt, et de soulever le tout pour que le manchon glisse le long de latige nasale et devienne libre.

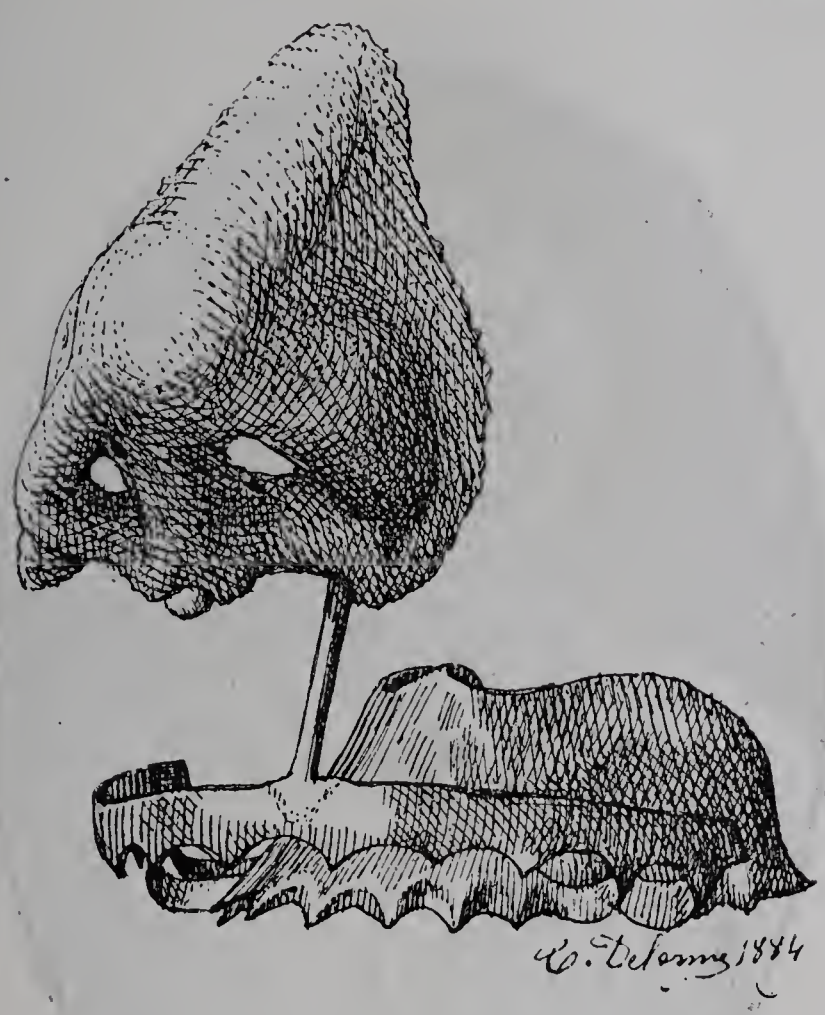

Fig. 175.

Ce nez qu'on peut placer et enlever facilement à l'aide d'une seule main est solidement fixé à la face, dont *il suit les mouvements*. Son mode de fixation par une tige mobile et pourvue d'un ressort lui permet de suivre, sans cesser d'y être appliqué, les téguments sur lesquels il s'adapte.

Cette dernière modification est certainement la plus heureuse, parce que dans n'importe quel mouvement des muscles de la face, le nez se trouve toujours en contact

avec les tissus voisins, et juxtaposé aux téguments qu'il recouvre, ce qui est la conséquence de la tension légère, mais continue du ressort, qui ne rend nullement douloureux les points de contact.

Fig. 176.

On peut voir par les figures photographiques 176 et 177 que nous sommes arrivé à un haut degré de perfection, qui nous a valu les éloges et les encouragements du corps médical.

Nous sommes heureux d'adresser ici tous nos remerciements à M. le professeur Verneuil qui après la présenta-

tion de notre malade à la Société de chirurgie a bien voulu faire une clinique sur ce sujet.

Fig. 177.

La même année, la Faculté de médecine nous a décerné le prix Barbier.

Fabrication des nez en céramique

Lorsqu'il s'agit de faire un nez artificiel, le premier soin doit être de mouler la face du malade. Il ne faut pas se contenter de mouler seulement la partie sur laquelle

doit s'ajuster le nez, comme le recommandent certains auteurs. C'est toute la face qu'il faut comprendre dans le moulage. Sans cela, il est impossible de donner au nez artificiel une forme s'accordant parfaitement avec l'ensemble de la figure.

En effet, pour qu'un nez artificiel soit parfait, il faut que, non seulement, il soit construit avec une matière imitant le plus possible la peau, mais aussi qu'il s'harmonise avec le reste de la face. Aussi varie-il de forme et de couleur suivant chaque individu.

Etant donné le moule de la face, nous prenons de la terre glaise et nous modelons un nez en rapport avec la physionomie. Plusieurs tentatives sont souvent nécessaires pour donner l'expression naturelle.

Lorsqu'on est satisfait de ce modelage, on en prend le moule avec du plâtre, en dépassant de deux centimètres au moins les limites du nez. On obtient ainsi un moule en creux.

Dans celui-ci, nous pétrissons, plus ou moins molle, (cela dépend du retrait que l'on veut obtenir), de la terre glaise, ce qui nous redonne le moule plein.

La terre glaise en séchant, diminue de volume, et lorsque entre le moule creux et celle-ci, il reste, un espace vide égal à l'épaisseur que devra présenter la pièce artificielle (environ trois millimètres) nous nous servons alors de ce moule diminué pour faire un autre moulage et le reproduire en plâtre.

Ce dernier est enfin lui-même reproduit en zinc.

Sur celui-ci, nous faisons une matrice en plomb. En

mettant une feuille de platine entre la matrice et le modèle, on l'estampe et l'on a un nez en platine. La feuille de platine ne doit pas avoir plus de un dixième et demi de millimètre. En l'estampant, elle se fend souvent, et comme on est toujours obligé de faire des soudures, on doit prendre le soin de les pratiquer avec de l'or fin.

Ce nez en platine, ainsi constitué va servir à maintenir la forme que doit avoir l'autre nez en céramique, car les matières employées pour arriver à une certaine translucidité, doivent être portées à une très haute température, et sans soutien, la pièce se déformerait fatalement.

D'autre part, étant donné la faible épaisseur de cette feuille de platine, elle pourrait s'affaisser ; aussi remplissons-nous sa concavité avec du plâtre mêlé à de l'amiante.

Cette opération terminée, avec un brunissoir, nous refoulons ce platine sur deux points de la face dorsale du nez, de façon à créer deux dépressions (*fig. 178*). Au

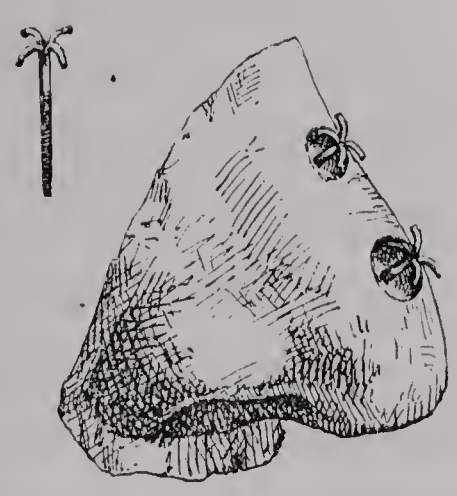

Fig. 178.

centre de celle-ci, nous enfonçons deux vis de platine qui traversent la plaque et vont se loger dans le plâtre à une profondeur de sept à huit millimètres.

Ce sont ces vis qui serviront de point d'attache au nez. La tête de la vis doit laisser entre elle et la plaque un intervalle d'au moins dix millimètres pour que la matière céramique puisse passer en dessous et l'emprisonner.

Pour confectionner cette tête, nous fendons notre vis en quatre, et nous recourbons un peu ses branches comme le présente la figure 178.

Le modèle étant ainsi préparé, nous n'avons plus qu'à appliquer la matière céramique. Celle-ci, composée de kaolin, de feld-spath, etc...., en proportions différentes, est assez difficile à obtenir.

Ce n'est qu'après de nombreux tâtonnements que nous avons trouvé une matière donnant la translucidité voulue. Aussi, pour la plupart des cas, conseillons-nous d'employer la pâte de Alen, qui sert à former le corps des dentiers à gencives continues. Quant à la coloration, nous l'obtenons en nous servant quelquefois de la préparation d'Alen pour les gencives, du pourpre de Cassius, et de la mousse de platine.

Mais malgré tous les tons que peut fournir l'échelle des oxydes métalliques, on ne parviendra que difficilement pour ne pas dire jamais, à rendre la translucidité et l'animation de la peau qui caractérise la vie, si l'on n'emploie pas l'or précipité. Tous les livres de chimie donnent les procédés pour obtenir le précipité d'or. Il faudra prendre grand soin qu'il ne renferme pas trace d'argent et qu'il soit bien lavé.

C'est dans l'emploi de cette substance que réside le secret, qui permet à nos appareils de simuler à s'y mé-

prendre un tissu vivant, de reproduire un derme artificiel où semble circuler le sang.

Nos appareils peuvent présenter une teinte plus blanche ou plus rouge que les téguments voisins, mais néanmoins ils ne choquent pas, car ils ont toujours une apparence de vitalité.

Il est difficile de donner la manipulation exacte de la coloration, c'est affaire de palette; ce qu'il y a de plus à craindre, c'est l'uniformité des tons qu'il faut varier pour obtenir une coloration ombrée et mouchetée, enfin irrégulière.

Ce n'est que la pratique qui permet d'arriver à un résultat parfait.

Etant fixé sur la matière à employer, on commence par mettre une certaine quantité de pâte sur une palette, (nous nous servons à cet usage d'un verre dépoli) avec les différents tons qu'on a choisis, et on la délaye avec de l'eau distillée.

Avec une spatule, on fait ces mélanges et l'on applique sur le nez en platine la pâte ainsi préparée, ce qui se pratique comme pour les gencives continues. Lorsqu'on a mis sur toute l'étendue du nez, une épaisseur d'un millimètre et demi, on le porte au four.

A la première cuisson, il se produit des fissures que l'on bouche, et l'on est obligé de reporter la pièce au feu. On répète ce travail, jusqu'à ce qu'on ait obtenu un résultat satisfaisant.

Il faut prendre grand soin que celle-ci ne soit pas trop cuite, mais qu'elle soit néanmoins translucide. Trop

cuite, elle serait d'abord très cassante, et les tons se mélangeant trop ne feraient pas assez d'opposition entre eux.

Il est bien entendu que l'on doit arriver insensiblement et par des couches successives à donner à la pièce une épaisseur d'au moins deux millimètres.

Lorsqu'une cuisson suffisante s'est effectuée, on laisse refroidir l'appareil dans le moufle. Puis la pièce étant complètement froide, on commence par la débarrasser du plâtre qui a servi à la soutenir, puis on détache le platine par petits morceaux avec beaucoup de précaution. C'est peut-être le temps le plus ingrat de l'opération, car à chaque instant, on peut fendre la pièce. C'est pour cette raison que nous employons une plaque de platine mince, quoique assez résistante pour ne pas se déformer.

Le platine enlevé, on voit que les vis sont parfaitement fixées dans l'épaisseur de la matière céramique.

A ce moment la pièce est à peu près terminée, seulement la cuisson a laissé un brillant qui nuit à la ressemblance de la peau.

Pour l'enlever, nous nous servons de vapeurs d'acide fluorhydrique, c'est-à-dire que, dans un récipient en plomb, nous plaçons de l'acide sulfurique et du fluorure de calcium. En faisant chauffer légèrement il se dégage des vapeurs d'acide fluorhydrique, qui enlèvent le brillant de notre appareil. Avec l'habitude on arrive à obtenir un velouté analogue à celui que présente la peau.

Au reste pour que ces appareils soient parfaitement réussis, il faut que, posés dans le creux de la main par

exemple, on ne trouve pas de transition entre la peau et la pièce, malgré une légère différence de ton.

Ce travail tout artistique demande beaucoup de goût, de soins, de propreté et enfin de patience.

Un dernier détail important avant de terminer, car il empêche de reconnaître le point de jonction de la pièce avec la peau ; *jamais les bords de l'appareil ne doivent venir s'adapter à angle droit sur la peau*. Il faut au contraire que l'application se fasse en se continuant un peu sur la joue et en se faisant pour ainsi dire à plat.

Lorsque toutes ces précautions ont été prises, on peut obtenir à trois mètres des photographies où les points de jonction ne sont pas perceptibles.

Un des avantages de nos nez en céramique, que nous n'avons pas encore signalé, est la possibilité de modifier les tons de la pièce suivant les modifications de couleur subie par la face sous l'influence des changements de température, des émotions, etc.

Pour arriver à ce résultat, on se sert de laque carminée, que l'on applique sur la pièce sous forme de pointillé léger avec un pinceau brosse presque à sec.

Ceci au premier abord semble un peu exagéré comme degré de perfection, mais nous sommes à même de montrer quelques-uns de nos malades qui usent journellement de ce moyen.

On peut aussi remédier à un autre inconvénient présenté par les nez artificiels en utilisant un des procédés de fabrication que nous avons appliqué pour les voiles du palais.

Nous voulons parler de l'écoulement de la sécrétion nasale qui glisse parfois le long des tissus sous-jacents à l'appareil. Or, on peut précisément y remédier en comblant la concavité du nez artificiel par une poche qui viendra obturer la partie inférieure et antérieure de l'ouverture nasale et par là obligera la sécrétion à passer par la voie postérieure ou pharyngienne.

Cette poche (*fig. 179*) vient se mouler sur la face interne du nez artificiel et les orifices nasaux qui y sont

Fig. 179.

ménagés sont placés plus haut que les orifices naturels. La ligne pointillée de la figure, marque leur niveau.

Grâce à cette disposition, tous les liquides sécrétés peuvent passer par la voie pharyngienne.

Le remplissage de ce vide permettra ainsi de faire disparaître le son désagréable que donne le passage de l'air dans cette grande cavité, défaut inhérent à tous ces appareils.

Cette poche sera faite comme celles de nos obturateurs, en caoutchouc très mince et mou susceptible d'être remplie d'air ou de liquide.

Si l'on emploie ce dernier, il augmentera le poids de ces appareils, surtout celui du nez en céramique Ceux que l'on fera simplement en caoutchouc pourront présenter une disposition telle que cet inconvénient soit peu sensible. On n'aura qu'à fermer la concavité des nez artificiels, par une paroi postérieure C (*fig. 180*), faite également en caoutchouc durci.

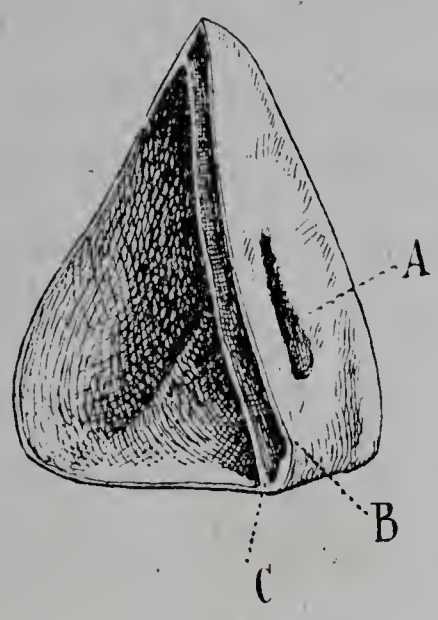

Fig. 180.

Elle doit être placée à trois millimètres des téguments. Cet espace est rempli alors par une double paroi de caoutchouc mou B, mais qui forme poche et dans laquelle on peut introduire du liquide. A travers ces parois, on aura eu soin de ménager les orifices nasaux A, tout en donnant à la partie qui vient s'appliquer sur l'ouverture naturelle, la forme qui a été décrite ci-dessus.

Pour assurer le bon fonctionnement de ces appareils, il est nécessaire d'augmenter leur traction sur les téguments, ce qui est toujours facile avec notre système de fixation par les dents. Les appareils maintenus seulement par des lunettes doivent donner des résultats moins satisfaisants.

L'application de ces poches de caouchouc mou sur un plan de caoutchouc durci, peut s'étendre à bien des lésions où il y a perte de subtance et où l'on a besoin d'empêcher l'écoulement des sécrétions. Ainsi nous devons par ce procédé restaurer une perte de subtance assez considérable du plancher buccal en attendant qu'une intervention chirurgicale soit possible.

Nous recommandons de faire plutôt usage du liquide pour remplir ces poches lorsqu'elles seront de petite dimension. L'air en effet, s'échappe toujours plus facilement des membranes de caoutchouc et réclame trop souvent de renouveler le gonflement de l'appareil.

Nous croyons devoir terminer ce chapitre par deux observations qui tout en ne se rattachant pas directement à la méthode que nous venons de préconiser, n'en sont pas moins des prothèses nasales.

M..., sabotier, âgé de 50 ans, entre dans le service de M. le Professeur Desgranges en 1880, salle St-Philippe.

Cet homme, dans une tentative de suicide, s'est tiré un coup de feu sous le menton, la charge lui a fait des délabrements considérables de la face en lui enlevant tout le nez, la lèvre et la partie médiane des maxillaires supérieurs.

La lèvre supérieure a été restaurée, mais on n'a pas jugé à propos d'en faire autant pour le nez.

L'aspect de ce malade était hideux, toute la partie moyenne de la face était aplatie, ou plutôt excavée. A la place du nez, on apercevait une muqueuse très rouge, légèrement irrité, qui venait se confondre avec les tissus cicatriciels voisins.

Les angles internes des deux yeux avaient été attirés en dedans par la cicatrisation, et entraînaient avec eux les globes oculaires.

Les dents de la mâchoire inférieure n'avaient pas été atteintes, mais la langue était assez maltraitée.

A la mâchoire supérieure il ne restait que deux grosses molaires du côté droit et une seule du côté gauche, nous les avons utilisées pour soutenir l'appareil qui devait remplacer maxillaire et nez.

La pièce maxillaire qui supporte toutes les dents de devant (*fig. 181*), présente à sa partie antérieure et

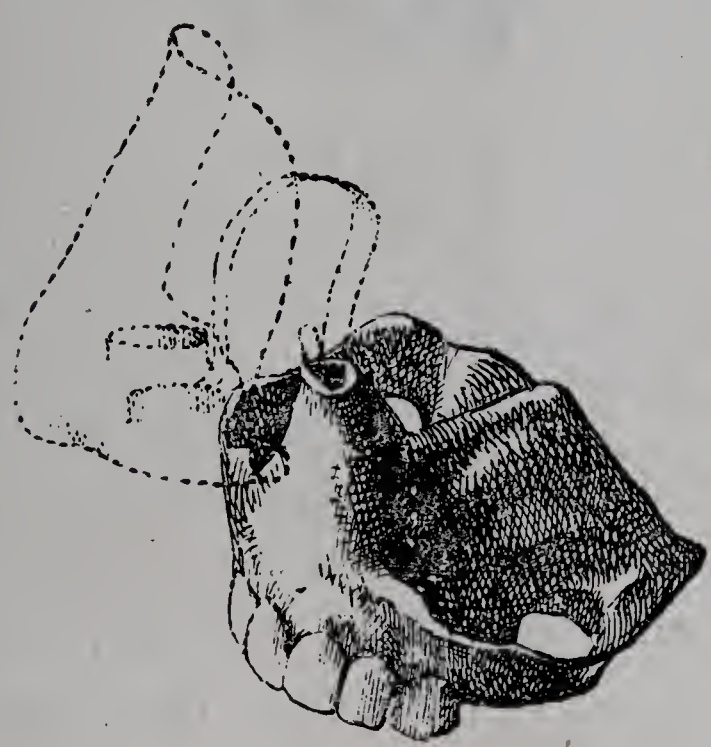

Fig. 181.

médiane une saillie verticale destinée à servir de charpente à la lèvre supérieure qui n'étant pas soutenue se portait en arrière. Elle obstruait la cavité existante à ce niveau, et enfin servait à supporter par l'intermédiaire

d'un ressort le nez artificiel. La saillie dépasse d'un centimètre le bord de la lèvre supérieure reconstituée. Dans la partie centrale de son extrémité supérieure a été placée une petite boîte métallique dans laquelle vient se fixer la tige d'un ressort supportant le nez.

La tige de ce ressort est recourbée en avant et vient se visser à la partie postérieure et inférieure du nez (*fig. 182*).

Fig. 210.

Ce ressort par son élasticité maintient le nez appliqué contre les parties molles.

La pièce buccale est en caoutchouc durci ; elle supporte huit dents et se trouve maintenue en place par celles qui restent à la mâchoire supérieure.

Le nez est aussi en caoutchouc durci, à l'exception de ses bords qui sont en caoutchouc mou, sur une largeur de six millimètres.

La ligne pointillée (*fig. 182*) montre cette disposition.

Le caoutchouc mou qui constitue les bords a cet immense avantage, de ne pas permettre à la pièce artificielle de se séparer des parties au contact desquelles elle se trouve grâce à la traction permanente exercée par le ressort.

Celui-ci est en acier étamé ; on aurait pu le faire en or.

Prothèse pour lésions partielles du nez. — Toutes les fois que nous intervenons dans les restaurations de la face, nous nous efforçons de simplifier le plus possible les appareils de prothèse pour rendre leur port plus pratique.

C'est ainsi que dans le cas où nos appareils peuvent être maintenus sans le secours de ressorts, nous faisons tout notre possible pour les éviter. Mais il ne faudra pas que cette suppression entraîne des compressions sur des tissus susceptibles d'être irrités par des appareils qui peuvent jouer le rôle de corps étrangers.

Le tissu de cicatrice présente une susceptibilité toute spéciale sous ce rapport. Il est mal nourri, peu élastique, se gangrénant facilement. On peut cependant l'utiliser dans certaines circonstances. C'est ce que nous avons fait dans le cas suivant, dont voici l'observation :

X.... âgé de 58 ans. A la suite d'ulcérations syphilitiques, a eu le côté gauche du nez, à l'exception du rebord inférieur de la narine, complètement détruit (*fig. 183*).

Le lobule du nez et une partie de la sous-cloison ont disparu.

Le lobule du nez est formé par une masse cicatricielle informe, constituée par la réunion du rebord de l'aile gauche du nez, de la sous-cloison et de la narine droite qui, elle-même a été atteinte par le processus destructif. La figure donne une idée de cette déformation. Ces diverses ulcérations, sous l'influence du traitement spécifique disparurent. On a pensé alors à cacher par une prothèse qui nous fut confiée, cette difformité.

Voici l'appareil que nous avons imaginé, en nous pénétrant de cette idée, qu'il devrait être très léger pour n'exercer sur le tissu cicatriciel que des pressions insignifiantes.

Fig. 183.

Après avoir pris un moule de la face du malade, nous avons avec de la terre glaise façonné un nez en harmonie avec le reste de la face. Lorsque nous avons été satisfait de sa forme, nous l'avons reproduit en caoutchouc durci extrêmement mince.

A la face postérieure de celui-ci, du côté droit, nous avons fait remonter l'intérieur de la narine artificielle de douze millimètres pour qu'elle emprisonne entre elle et la partie latérale interne du nez, la narine naturelle.

Du côté gauche, au niveau de la cavité formée par l'absence des tissus, nous avons placé un prolongement en caoutchouc durci, qui pénètre dans cette cavité. Celui-ci se termine par deux branches en caoutchouc mou dont l'une se dirige verticalement en haut, pour pénétrer sous ce qui reste des os propres du nez de ce côté, l'autre se porte en bas et vient passer derrière la bride qui représente le reste de l'aile du nez (*fig. 184*).

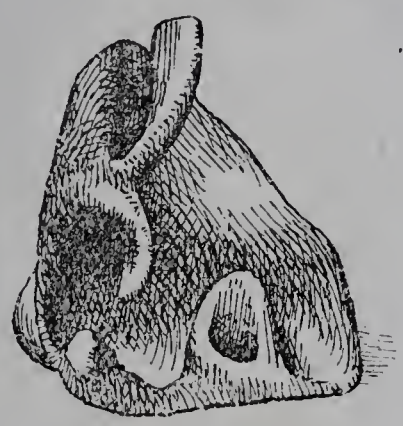

Fig. 184.

Pour mettre en place cet appareil, on fait d'abord pénétrer le rebord interne de la narine artificielle dans la narine naturelle droite. On continue ce mouvement, jusqu'à ce que la pièce soit à la hauteur voulue. A ce moment on la repousse en arrière. Dans ce mouvement, les parties qui sont en caoutchouc mou fléchissent pour se redresser dès qu'elles ont franchi le passage qui leur donne accès dans les fosses nasales.

En s'arc-boutant en haut derrière les os propres du nez et en bas derrière la bride cicatricielle, elles fixent solidement la pièce prothétique.

L'appareil ne pèse que quatre grammes et ses bords ne reposent que sur des tissus relativement sains.

Ce qui est en contact avec des tissus de cicatrice est en caoutchouc mou et n'exerce sur eux que des pressions insignifiantes.

La figure 185 rend compte de l'excellent résultat obtenu par l'appareil que nous venons de décrire.

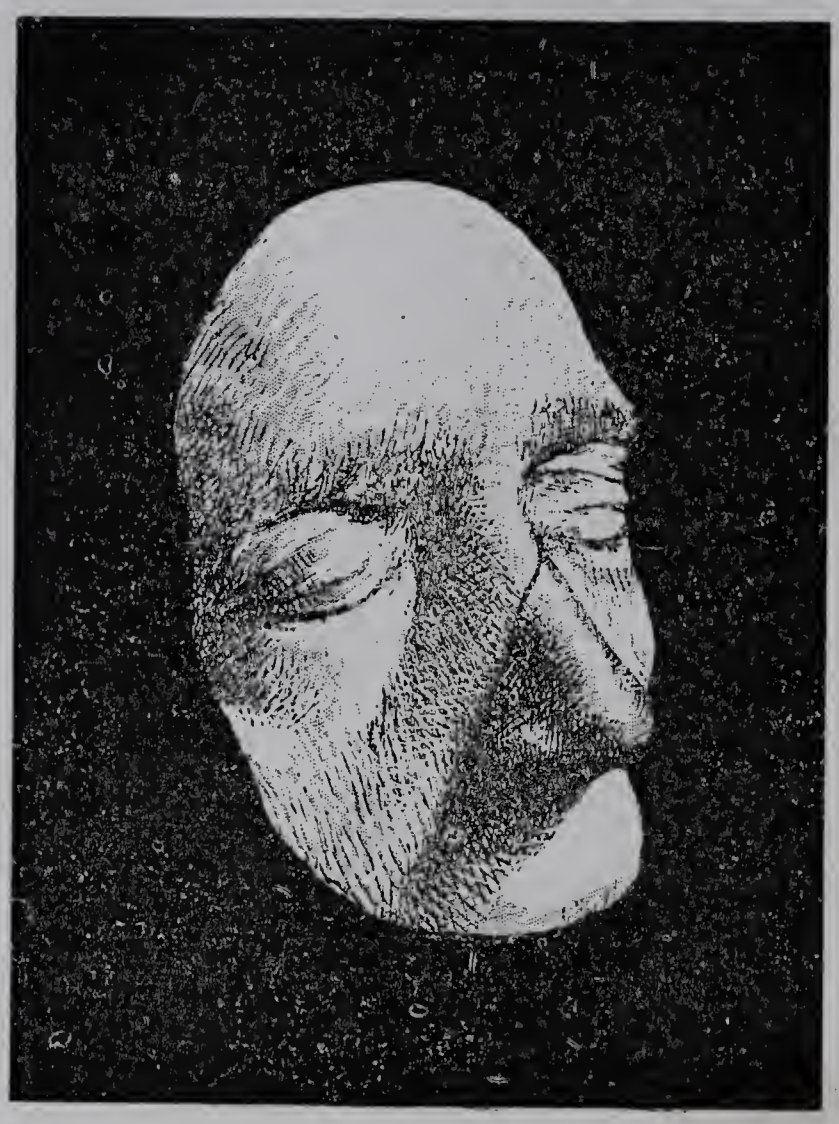

Fig. 185.

Nous avons suivi ce malade pendant quatre ou cinq mois ; l'appareil était fort bien supporté, le malade en était enchanté, et tout nous porte à croire, qu'actuellement encore il en est de même.

CHAPITRE V

Appareils divers. — Langue artificielle.

Nous avons construit dernièrement pour un malade, auquel M. le professeur Poncet de Lyon avait amputé la langue atteinte d'éphithélioma, un appareil prothétique destiné à remplacer cet organe.

Après l'opération, on n'aperçoit plus trace de la langue. Un tronçon sus-hyoïdien seul est perceptible par le doigt porté derrière les piliers.

La mastication s'exécute difficilement, la prononciation est assez défectueuse, mais les troubles fonctionnels les plus graves, sont une déglutition très gênée et une salivation abondante s'écoulant en dehors de la cavité buccale.

C'est pour obvier à ces inconvénients que nous avons construit un appareil représentant au point de vue de la forme, des dimensions et de la consistance, une véritable langue artificielle dont nous allons donner la description. L'appareil se compose de deux pièces :

La première (*fig. 186*) n'est autre chose qu'un appareil dentaire servant à supporter la seconde qui remplace la langue absente.

La première pièce est construite en caoutchouc durci, moulé exactement sur la face interne de toute l'arcade dentaire inférieure. Dans l'observation que nous rappor-

tons, elle supporte trois dents. Elle est maintenue en place par deux prolongements en or, passant entre les canines et les petites molaires.

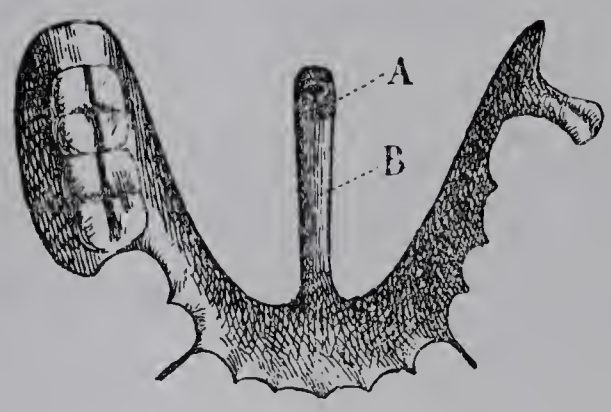

Fig. 186.

A la partie médiane et à la face interne de cette pièce est fixé un prolongement en caoutchouc un peu souple B. Il supporte à son extrémité un anneau A auquel vient se fixer la deuxième partie de la pièce, c'est-à-dire la langue artificielle.

Ce prolongement vient se loger dans la rainure C de la figure 187. A l'extrémité de celle-ci est placé un anneau B qui sert à obturer l'orifice par lequel on introduit le liquide et qui se réunit à celui du dentier artificiel.

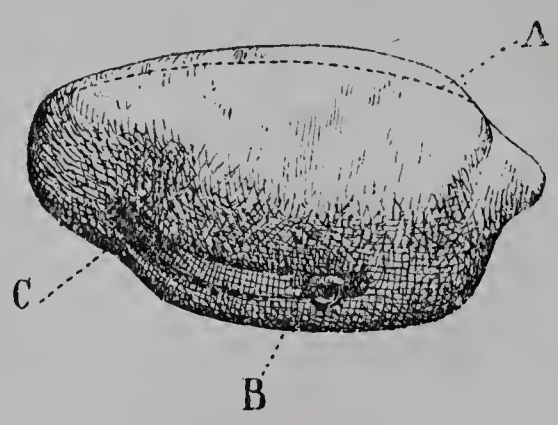

Fig. 187.

Le prolongement de ce dernier peut être plus ou moins long, suivant qu'il sera nécessaire de fixer la langue dans

un point antérieur ou postérieur. Il pourra, d'autre part, servir à soulever la partie antérieure de la langue pour aider à la prononciation des linguales. Dans ce cas, il jouera le rôle de ressort et devra à cet effet être très mince et trés flexible. De cette façon, la langue tout en restant très mobile est maintenue solidement.

La langue est constituée par une poche de caoutchouc extrêmement mou ; elle est incomplètement distendue par de l'eau ou un liquide aseptique ; elle a la forme et les dimensions de la langue absente. A sa face supérieure, elle présente une épaisseur de un millimètre, qui est réduite à un demi et même un quart de millimètre à la partie inféro-postérieure. Cette épaisseur minime de la paroi inférieure, lui permet de se mouler pour ainsi dire sur le plancher buccal et d'obéir aux mouvements qui lui sont imprimés par les muscles sus-hyoïdiens. Par ce moyen, les mouvements sont transmis par le liquide à tout l'appareil et permettent même au malade de projeter en dehors de la cavité buccale sa langue artificielle.

Dans la figure 188 nous voyons les deux pièces réunies.

Fig. 130.

Les résultats obtenus par cette prothèse d'un nouveau genre, ont été si satisfaisants que M. le professeur Poncet

a cru devoir présenter ce malade dans son cours sur le traitement chirurgical du cancer de la langue, leçon qui a été publiée dans la Province médicale du 16 juin 1888.

« Grâçe à cet appareil, dit-il, notre malade ne perd plus sa salive, il l'avale aisément, comme tout le monde : il n'envoie plus, suivant son expression vulgaire, des postillons lorsqu'il parle ; il mange plus facilement et peut même tendre en partie la langue en dehors, mouvements que vous expliquerez si vous tenez compte de cette observation, que la sangle mylo-hyoïdienne n'a pas été intéressée lors de l'opération, et que la contraction des mylo-hyoïdiens propulse en avant le plancher buccal.

Au point de vue esthétique et surtout au point de vue fonctionnel, M. Martin avait donc rendu un grand service à ce malade. La langue nouvelle ne modifie pas notablement en mieux la prononciation, mais il faut remarquer que le malade la porte depuis peu de temps ; qu'il y a là une question d'éducation et que des perfectionnements seront certainement apportés à ces premières tentatives, déjà si heureuses de prothèse linguale. Quant au reproche que l'on pouvait adresser à cet appareil, comme à toute espèce de pièce prothètique destinée à dissimuler une mutilation, après l'ablation d'un néoplasme, de favoriser la récidive par l'irritation qu'elle produit, nous le croyons, dans l'espèce, peut fondé ; car l'appareil s'applique très bien et n'exerce que de très légers frottements. »

Ce même appareil a été appliqué à trois opérés. Le premier qui a fait l'objet de la clinique de M. le professeur Poncet de Lyon est mort quelques mois après ; le

deuxième n'a survécu que quatre mois. Quant au dernier, son opération date de dix mois et tout nous fait espérer qu'il pourra encore longtemps jouir de son appareil.

Comme chez ce malade, les muscles du plancher buccal ont été fortement intéressés, ils ne communiquent que peu de mouvement à la langue artificielle, et de ce fait, la prononciation est moins bonne. Aussi pour faciliter l'articulation des linguales, avons nous placé dans l'intérieur un ressort très faible en caoutchouc durci (*fig. 189*) qui lui permet de s'appliquer contre le palais.

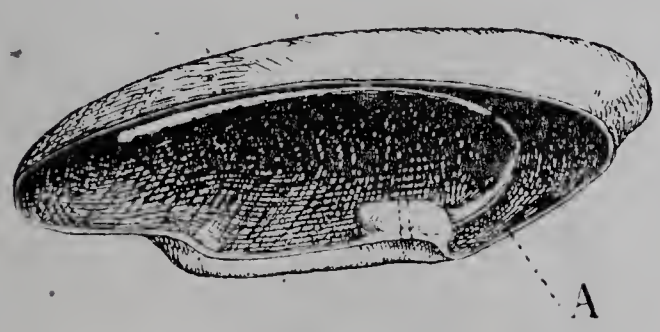

Fig. 189.

Par cette disposition, le liquide contenu dans la langue n'ayant plus à soulever la paroi supérieure de celle-ci, devient extrêmement mobile ; le moindre mouvement la fait porter d'un côté ou de l'autre, et cette mobilité est très favorable, à l'usage auquel sont destinés ces appareils.

Le volume de ces langues artificielles peut être modifié suivant qu'on introduira dans son intérieur une quantité de liquide plus ou moins grande.

La fabrication de ces langues artificielles se rapproche très sensiblement du procédé que nous employons pour la construction des poches à liquide de nos obturateurs.

En se reportant à la quatrième partie de ce travail, on trouvera tous les détails techniques nécessaires.

Appareil dilatateur du pharynx

Nous avons construit un appareil dont nous donnons ci-contre le dessin (*fig. 190*) qui ne nous a pas donné de

Fig. 190.

résultats bien positifs, mais qui pourrait peut-être trouver son emploi dans des cas plus favorables.

Cet appareil fut construit pour un malade de

M. D. Mollière, chirurgien-major de l'Hôtel-Dieu, qui présentait un rétrécissement syphilitique du pharynx. On fut obligé de lui pratiquer la trachéotomie pour obvier à des accidents d'asphyxie vraiment inquiétants.

L'appareil se compose d'une plaque palatine à laquelle des dents ont été adaptées. Cette pièce recouvre tout le palais jusqu'à la naissance du voile. Au milieu de cette plaque qui peut être en métal ou en caoutchouc, se trouve fixée une vis maintenant un ressort fait avec un fil d'or bien écroui et plié en deux. Il porte à ses extrémités des prolongements en caoutchouc demi-dur.

Ces prolongements introduits dans le pharynx, ont pour effet, sous l'influence du ressort, d'écarter les parois de cet organe et par suite de les dilater.

La tension du ressort ne doit pas être très forte, à cause de la délicatesse des tissus contre lesquels viennent appuyer les prolongements. Cette tension, du reste, peut être augmentée ou diminuée avec facilité.

Malgré l'insuccès de cet appareil, nous avons cru devoir publier cette observation qui démontre la possibilité de se servir des dents par l'intermédiaire d'une plaque palatine pour disposer et maintenir des appareils devant servir aux cavités pharyngiennes.

On pourrait appliquer cet appareil après dilatation par section au bistouri.

APPAREIL DE CONTENTION POUR FRACTURE DU MAXILLAIRE INFÉRIEUR CHEZ UN ENFANT NOUVEAU-NÉ

Chez l'adulte les fractures du maxillaire inférieur sont assez difficiles à maintenir réduites et à traiter. La difficulté est bien plus grande encore quand il s'agit d'un tout jeune enfant ou d'un nouveau-né.

Dans une monographie sur le traitement des fractures du maxillaire inférieur (1) nous avons décrit un appareil qui fut employé avec succès plus de soixante fois, mais jamais sur un sujet aussi jeune que celui qui fut l'objet de cette observation.

Chez les nouveau-nés, les fractures du maxillaire inférieur ne sont pas extrêmement rares, mais étant toujours sous-périostées, elles passent souvent inaperçues. Quand on les constate, on est bien embarrassé pour trouver un appareil ou un bandage capable de retenir les fragments.

L'appareil, en effet, doit tenir en place sans point d'appui bien fixe ; il ne doit pas empêcher à l'enfant de prendre le sein, et ne pas gêner la succion.

(1) C. Martin. *Du traitement des fractures du maxillaire inférieur* F. Alcan, Paris.

L'appareil dont nous reproduisons ici le dessin (*fig. 191*) remplit à peu près les conditions que nous venons d'énumérer.

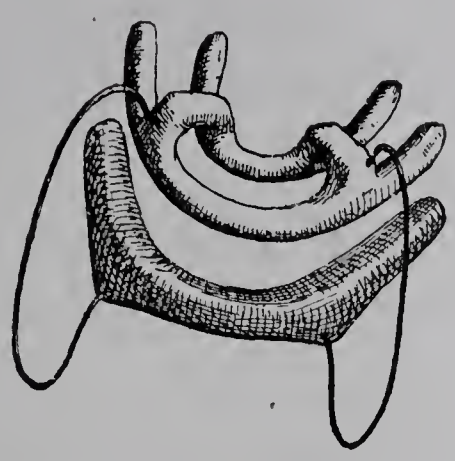

Fig. 191.

Cette pièce, il est vrai n'a pas été portée, car lorsqu'elle a été prête, la fracture était déjà consolidée, mais nous l'avons essayée et elle remplissait parfaitement les indications nécessitées par ce genre d'appareil.

Nous en donnons ici la description comme pouvant dans certains cas rendre des services.

Il se compose de deux pièces ; l'une supérieure, intra-buccale, et l'autre inférieure, sous-mentonnière. Elles sont réunies entre elles par deux fils d'acier ou d'or de trois à quatre dizièmes de millimètre.

La première partie intra-buccale est composée de deux tiges d'acier : l'une longeant le bord interne, l'autre la face externe du rebord alvéolaire sans aller toutefois jusqu'au fond de la bouche et du repli gingivo-buccal.

Les deux tiges intra-buccales sont réunies, comme le montre la figure ci-dessus par deux autres lamelles de même volume étendues comme un pont au-dessus du rebord alvéolo-gingival.

L'appareil ainsi constitué, est ensuite soudé et recouvert de caoutchouc vulcanisé mou.

Quand à la pièce mentonnière, elle a la forme d'un fer à cheval qui vient se placer au-dessous ou plutôt en dedans du bord inférieur du maxillaire pour maintenir ses deux branches écartées.

Il est constitué de la même façon que la pièce supérieure, c'est-à-dire par un fil d'acier recouvert de caoutchouc mou. Il peut-être modifié à volonté dans sa forme.

Comme le montre la figure deux fils d'acier ou d'or réunissent les deux pièces en les maintenant rapprochées l'une de l'autre.

Ces fils à cause de leur finesse ne gênent pas la succion et n'entravent pas les mouvements de la mâchoire. Leur force de tension qui peut-être modifiée à volonté, doit être très faible à cause de la susceptibilité qui présentent aux pressions les tissus des nouveau-nés.

Ces ressorts sont fixés aux deux pièces, dans des orifices présentant la même forme et le même volume que les fils.

QUATRIÈME PARTIE

De quelques modifications apportées aux obturateurs qui sont destinés à remédier aux divisions du voile du palais simples ou compliquées de fissure osseuse.

Sommaire : Conditions nécessaires pour une prononciation normale après la pose d'appareils prothétiques.

Obturateurs destinés simplement à combler une légère perte de substance.

Obturateurs pour les cas complexes avec voile artificiel et pièces complémentaires pour réduire la cavité.

Substitution à ces pièces de poches remplies de liquide.

Technique de la construction de ces poches.

Mise en moufle.

Bourrage du caoutchouc.

Vulcanisation.

Moyens de fixation.

Des moufles. — Des modifications qu'ils doivent subir pour servir à des appareils volumineux.

Nous n'avons pas l'intention de faire ici l'historique des obturateurs. C'est une question qui est longuement étudiée dans les ouvrages spéciaux et nombre de traités de chirurgie. Notre but est simplement de signaler dans quelles circonstances nous avons été amené à modifier

encore les derniers obturateurs en caoutchouc mou, qui constituent déjà une amélioration très notable sur les systèmes anciens. Nous ne ferons pas ici un exposé didactique de la méthode que nous proposons. Nous énumérerons simplement les tentatives diverses que nous avons faites, en donnant les résultats auxquels nous sommes arrivés.

Les appareils que nous employons sont en caoutchouc vulcanisé dur et mou, ce qui nous permet d'obtenir un voile artificiel jouissant de la mobilité et de la souplesse des voiles naturels. En outre, et c'est là, la partie originale de notre méthode, nous remplaçons par des masses creuses de caoutchouc toute la perte de substance, de façon à donner aux cavités buccale et nasale, leur forme naturelle. C'est en effet, le seul moyen qui permette d'obtenir une prononciation correcte. Encore faut-il que les parties artificielles surajoutées jouissent des mêmes propriétés, souplesse, mobilité, etc. que les tissus qu'elles sont appelés à remplacer.

Le malade de son côté devra s'habituer à ses appareils et subir une sorte d'éducation soutenue, indispensable, si l'on veut obtenir les résultats dont nous parlerons plus loin.

L'idée de modifier les obturateurs dans le sens que nous venons d'indiquer, nous est venue dans les circonstances suivantes :

A la suite des résections du maxillaire supérieur, nous avions été frappé de la différence de prononciation que l'on remarquait sur les malades porteurs ou non de nos

appareils de prothèse immédiate comblant la perte de substance : prononciation presque normale dans le premier cas, parole presque incompréhensible dans le second.

Nous avions remarqué, d'autre part, que, dans la fissure palatine, on observait toujours un timbre spécial, quand nous n'appliquions que des appareils superficiels, c'est-à-dire ne comprenant que le voile. De ces diverses remarques, il résulta dans notre esprit que, pour obtenir une prononciation correcte, il fallait absolument réduire la cavité bucco-nasale au volume qu'elle doit présenter normalement. Restait à résoudre le problème.

Nous avons alors entrepris une série d'expériences avec des appareils différents, mais basés sur les principes que nos études antérieures nous avaient permis d'établir. Pour les lésions acquises, les difficultés sont minimes, car les muscles du voile ont déjà fonctionné normalement et leur éducation est en somme vite faite. On peut dans ces conditions avec des appareils très simples, redonner à la voix son timbre ordinaire surtout si la perte de substance n'a porté que sur les os de la voûte palatine.

Une simple plaque, fixée aux dents ou de tout autre façon et recouvrant simplement cet orifice, suffira à ramener la prononciation. Dans ces cas, il faudra bien se garder de faire pénétrer une partie quelconque de l'appareil dans cette ouverture, car très souvent elle se comble d'elle-même.

Mais il en est tout autrement si la perforation est

considérable, comme dans la figure 192 où tout espoir de guérison spontanée est perdu.

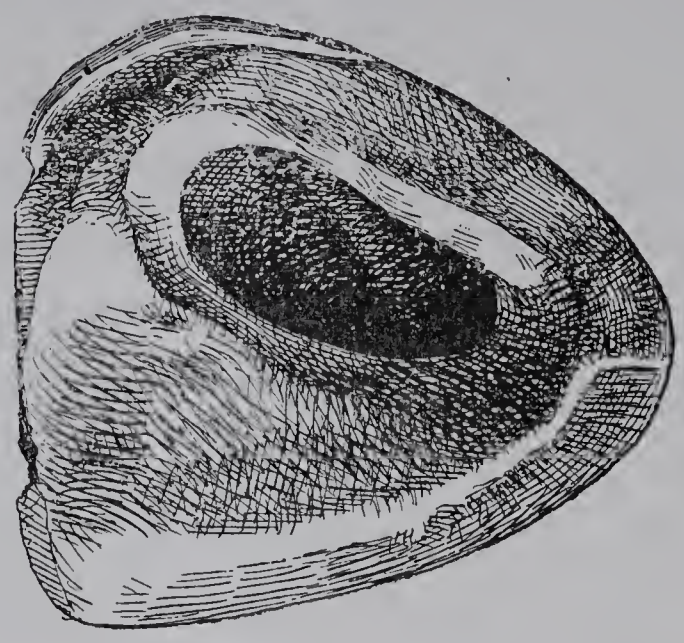

Fig. 192.

Nous faisons alors un appareil qui vient s'ajuster sur les bords de la perte de substance, pénètre dans la perforation et remonte jusqu'au niveau du plancher nasal. De cette façon, la continuité de celui-ci n'est pas interrompue et les sécrétions ne sont pas déviées de leur direction naturelle et n'ont pas de tendance à stagner à ce niveau. La figure 193 représente l'appareil qui a remédié à la perforation.

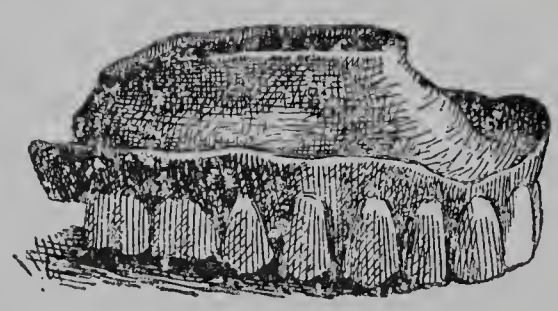

Fig. 193.

Si la perte de substance est encore plus étendue, si une partie des fosses nasales a été détruite, il faut alors un

appareil plus volumineux remplaçant approximativement ce qui a été détruit. Il faut, en un mot, avoir des pièces analogues à celles que nous construisons pour les prothèses consécutives aux résections des maxillaires supérieurs.

Ces appareils du reste, ont été décrits longuement dans une autre partie de ce travail, à laquelle nous renvoyons le lecteur. (*Description des appareils prothétiques pour les résections du maxillaire supérieur*, 1re partie chap. VIII.)

Si la lésion porte sur le voile du palais seul, nous aurons simplement recours à une lame de caoutchouc mou et nous verrons tous les troubles de la parole disparaître.

Passons maintenant à un autre ordre de lésions plus graves et plus difficiles à traiter surtout, les perforations ou fissures congénitales de la voûte palatine et du voile.

Dans ces cas, il est toujours difficile de donner à la prononciation son *timbre* normal.

Les muscles du voile en effet n'ont pas subi la même éducation que dans les cas précédents; d'autre part, on note presque constamment, comme lésion concommittante de ces altérations congénitales, des dimensions plus grandes des cavités nasale et pharyngienne. On dirait que les supports osseux, n'étant plus réunis les uns aux autres par un voile complet, se sont écartés progressivement.

Chez les sujets porteurs de ce genre de lésions, on constate dans la généralité des cas, une absence plus ou moins complète du vomer et quelquefois de la cloison des fosses nasales. Les cornets eux-mêmes sont généralement peu développés.

C'est alors surtout que les appareils ordinaires ne suffisent pas.

Sans doute, dans de telles conditions, avec des sujets particulièrement intelligents, avec beaucoup d'exercice on arrive à des résultats satisfaisants, mais néanmoins le *timbre* vocal garde toujours quelque chose de choquant et de désagréable.

Au reste, le nombre considérable d'appareils que l'on a imaginés et que l'on modifie tous les jours, est bien fait pour montrer que les résultats obtenus sont loin d'être parfaits.

Nous devons dire tout d'abord que, depuis longtemps, nous avons abandonné complètement les appareils à voile simple ou à double valve, pour ne faire usage que de pièces comblant toute la perte de substance, et ramenant la cavité naso-pharyngienne à son volume habituel; c'est là, tout le secret pour éviter la voix nasillarde inhérente à toutes les lésions de ce genre malgré la prothèse obturatrice.

Notre première tentative porta sur un individu de 25 ans, atteint de fissure congénitale du voile du palais.

Nous lui construisîmes l'appareil représenté figure 194. Il est composé d'une étroite plaque métallique, fixée aux dents restantes et venant s'ajouter à la partie postérieure de la voûte palatine, en laissant libre toute la partie antérieure.

A la partie centrale et postérieure de cette plaque est fixé un voile en caoutchouc mou qui se prolonge jusqu'à la paroi postérieure du pharynx. Immédiatement au-

dessus, nous avons placé une espèce d'ampoule (1) également en caoutchouc mou et retenue par un pédicule au même point que le voile,

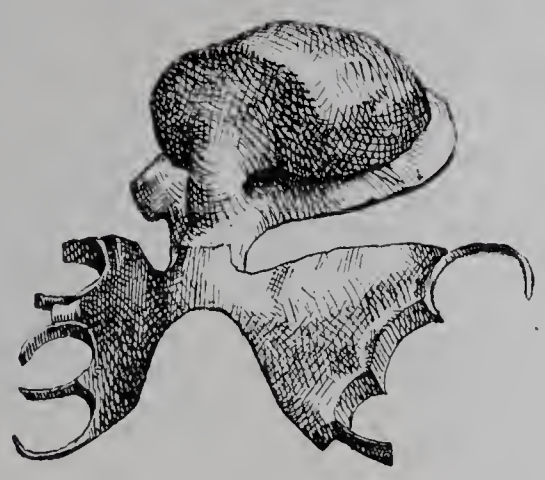

Fig. 194.

La convexité de celle-ci a été moulée sur la paroi postérieure du pharynx dont elle est néanmoins séparée par un court espace, quand les muscles du voile ne se contractent pas, quand l'appareil est pour ainsi dire au repos:

Au contraire, elle s'applique directement par la partie postérieure de sa convexité contre les parois pharyngiennes, lorsque les muscles se contractent. Dans ce mouvement, en effet, l'ampoule pressée latéralement se soulève, aidée encore dans ce mouvement par la colonne d'air, qui, en venant s'engouffrer dans sa concavité la force à venir s'appliquer contre la paroi pharyngienne et à intercepter ainsi toute communication entre les cavités buccale et nasale. Lorsque les muscles

(1) Sous le nom d'ampoule nous désignons un segment de sphère don la face inférieure vient s'appliquer sur le bord du voile du palais.

cessent de se contracter, l'ampoule s'abaisse ramenée dans cette position par son point d'attache. D'un autre côté, le voile qui s'était abaissé sous l'influence de la contraction musculaire, est relevé par les épaisseurs de caoutchouc qui ont été ménagées dans sa partie antérieure et qui jouent le rôle de ressort. Dans cette position de relâchement, l'air passe librement à travers les fosses nasales.

Nous ne pûmes pas suivre longtemps ce sujet, qui à cause de son âge était dans de mauvaises conditions. Néanmoins, nous crûmes apercevoir un changement favorable dans l'émission des sons, ce qui nous engagea à persévérer dans cette voie.

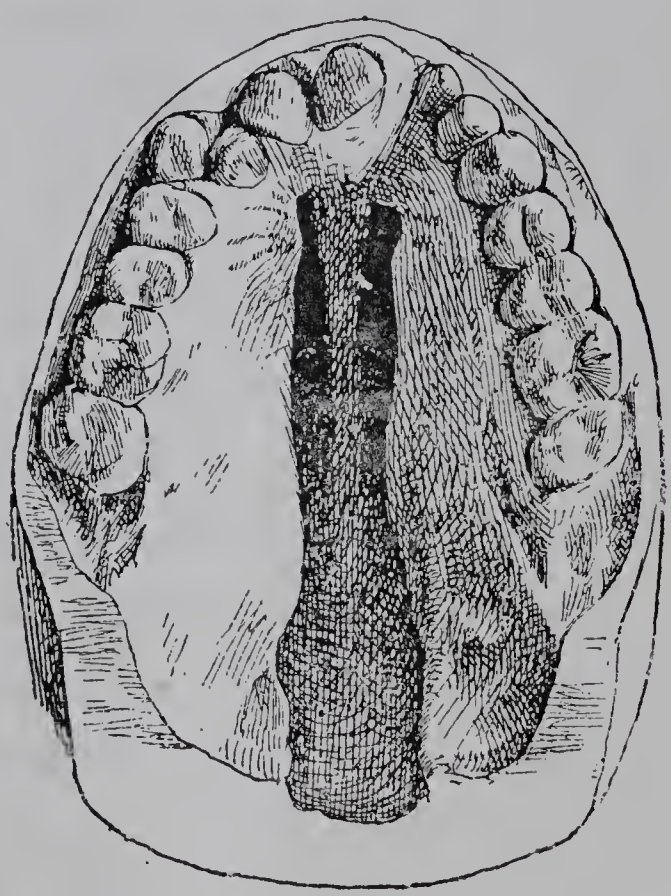

Fig. 195.

Peu de temps après, nous eûmes à traiter un cas compliqué de fissure osseuse (*fig. 195*). Nous construisîmes à cet effet l'appareil représenté figure 196.

Il est constitué par un vomer artificiel sur les parties latérales duquel sont adaptées deux ailettes en caoutchouc mou qui servent à donner un point d'appui à l'appareil tout en diminuant l'espace intra-nasal.

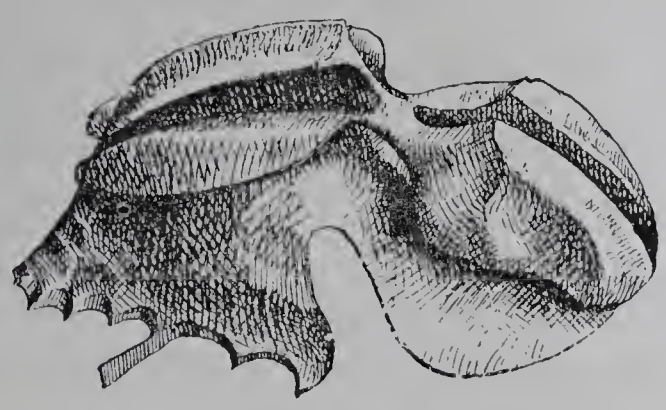

Fig. 196.

Le tout est réuni à une plaque palatine en caoutchouc durci à la partie postérieure de laquelle vient s'adapter un voile en caoutchouc mou. Immédiatement au-dessus de ce dernier, en arrière du vomer se trouvent deux ampoules oblongues présentant sur leurs parties latérales la forme de la paroi pharygienne, et sur leur partie interne ou médiane une forme absolument aplatie, leur permettant de s'accoller d'une façon parfaite l'une contre l'autre. La paroi postérieure et convexe de ces appareils avait été moulée sur la paroi pharyngienne, mais en un point placé plus haut que celui qui doit être occupé par les ampoules quand les muscles du voile sont au repos.

Les deux ampoules sont réunies par un pédicule à la partie postérieure du vomer. Il suffit du reste de jeter un coup d'œil sur la figure pour se rendre parfaitement compte de la disposition relative des diverses pièces de cet appareil.

Son fonctionnement est identique à celui du précédent obturateur. Sous l'influence de la contraction musculaire, les ampoules se soulèvent, l'air s'engouffrant dans leur partie concave accentue le mouvement d'ascension et fait appliquer les parois des ampoules d'abord contre les parois du pharynx, et ensuite contre leur paroi médiane.

Nous nous sommes servi de deux calottes pour donner plus d'étendue et de volume à cette partie de l'appareil et aussi pour limiter un peu le passage de l'air. C'est par la position oblique du pédicule auquel elles sont réunies que nous obtenons leur écartement.

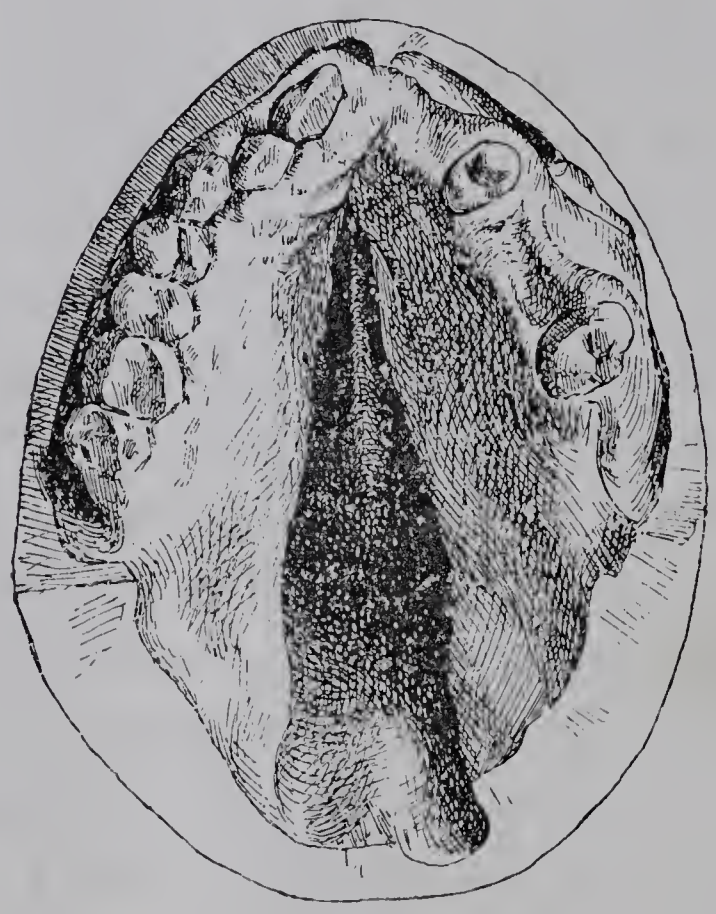

Fig. 197.

Les résultats acquis à l'aide de cet appareil furent si satisfaisants, que le jeune homme sur lequel il fut appliqué a pu depuis occuper une place au chemin de fer

au service des voyageurs. Ce succès n'a fait que se confirmer depuis 1883. Ajoutons, pour terminer, que cet appareil en caoutchouc dur et mou a été fait d'une seule pièce et vulcanisé en une seule fois.

La figure 197 nous donne une idée de la lésion très compliquée pour laquelle nous avons fait l'appareil représenté figure 198.

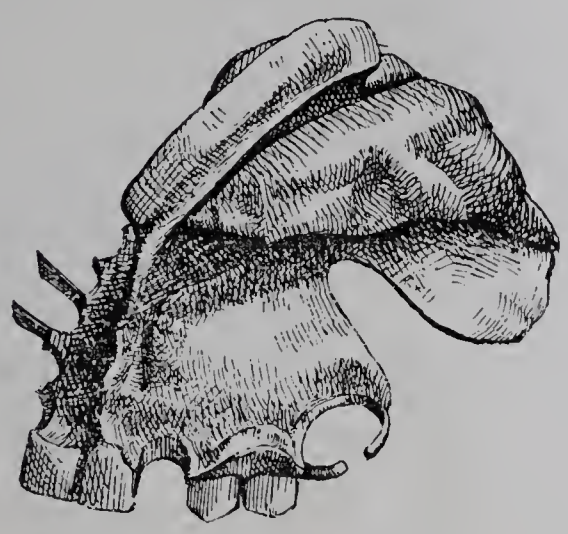

Fig. 198.

Celui-ci fut appliqué sur un jeune homme de 18 ans, faisant son stage chez un notaire. Nous lui avions d'abord construit un appareil analogue au précédent; mais au bout de quatre mois, bien que la parole se fût sensiblement modifiée, elle conservait néanmoins un timbre nasillard.

Nous lui fîmes alors un appareil beaucoup plus volumineux.

Chez ce malade, les pertes de substance du côté de la cavité nasale étaient considérables. Les cornets n'étaient plus représentés que par des rudiments à peine visibles. Nous avons dû les remplacer artificiellement. Pour cela,

après avoir enlevé de notre appareil primitif les ampoules qui étaient placées et fixées à la partie postérieure du vomer, nous augmentâmes sensiblement leur volume en les allongeant jusqu'à la partie antérieure de la cloison à laquelle elles sont fixées par une goupille qui leur permet des mouvements d'élévation.

La face externe de ces appareils ne touche pas la muqueuse des fosses nasales, ce n'est que sous l'influence de la contraction des muscles du voile, ou simplement sous l'influence d'un courant d'air de bas en haut, qu'elles se soulèvent grâce à leur légèreté et s'appliquent sur les parois du pharynx.

A la suite de cette modification, le timbre de la voix de notre malade s'est rapidement modifié et au bout de trois mois, on pouvait dire que la prononciation était presque parfaite.

La figure 199 représente une fissure très compliquée de la voûte palatine.

Les os incisifs ne sont pas soudés sur la tige médiane et les dents de la mâchoire supérieure sont en retrait sur celles de l'inférieure.

Ce sujet avait été opéré pendant son enfance pour un bec de lièvre complexe ; mais il est à croire que les sutures n'ont pas tenu, car la lèvre supérieure n'est réunie que sur une hauteur de un centimètre au niveau de son bord libre. Au-dessus existe un orifice qui communique avec la cavité buccale, et se continue avec la narine gauche qui est très dilatée et présente une largeur au moins deux fois plus grande que celle du côté opposé.

M. le professeur Ollier opéra fort heureusement cette déformation naso-labiale, et après la cicatrisation nous avons appliqué une pièce obturatrice pour combler la fissure palatine .

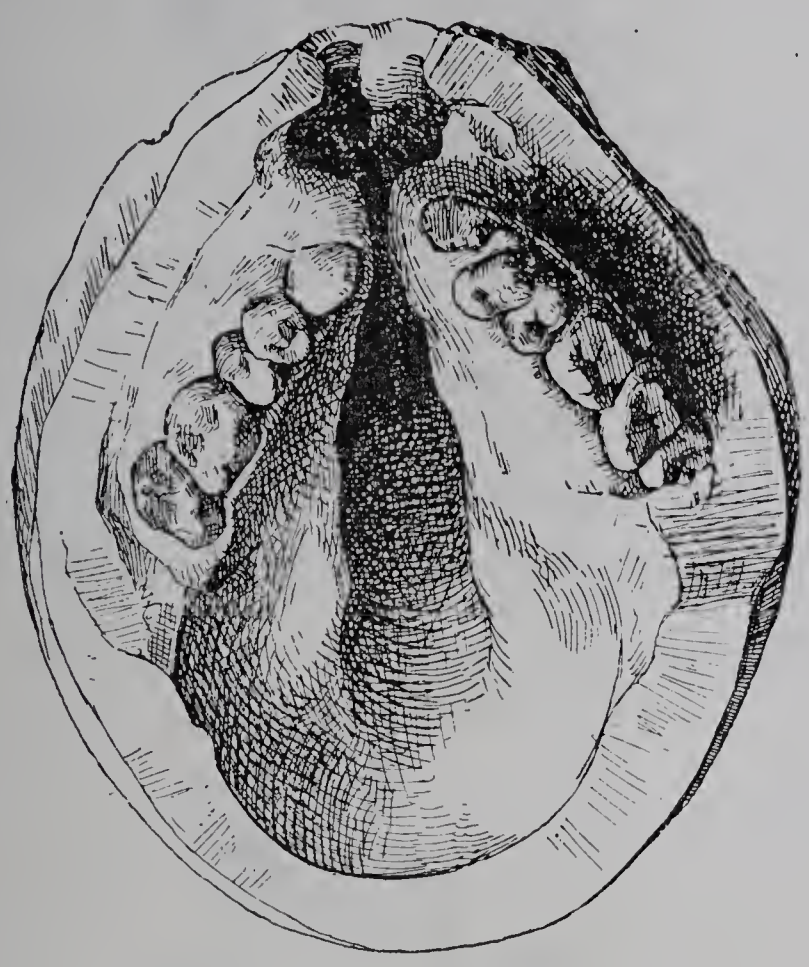

Fig. 199.

Avant l'opération, M. le professeur Ollier nous avait fait construire un support pour soutenir la lèvre supérieure dépourvue de son squelette naturel, et empêcher ainsi une trop forte rétraction.

Pour cela, nous avons donné à ce support (*fig. 200*) une épaisseur assez considérable pour pouvoir après l'opération modifier l'emplacement de l'arcade dentaire et donner à la physionomie l'aspect fourni par une articulation régulière. Après l'intervention chirurgicale, nous avons

pu obtenir toutes ces modifications. Il ne nous restait plus qu'à corriger la lésion palatine.

Fig. 200.

Pour cela nous fîmes la pièce représentée (*fig.* 201). On voit toute l'étendue que nous avons dû donner au vomer et à la cloison.

Fig. 201.

Le vomer se termine à sa face postérieure par une ampoule très volumineuse, jouissant, grâce à la souplesse du pédicule qui la soutient d'une grande mobilité. Cet appareil que nous avions construit pour servir provisoirement pendant quelques mois, fut porté pendant trois

années consécutives, c'est dire que notre malade en a été très satisfait.

Au bout de ce temps, nous apportâmes quelques modifications nouvelles à cet obturateur; elles amenèrent un changement notable dans la disposition générale de nos appareils.

Nous pourrions relater un nombre beaucoup plus considérable d'observations, mais ce serait absolument inutile. Nous avons choisi celles qui présentaient le plus d'intérêt et qui pouvaient montrer le mieux les perfectionnements successifs que nous avons été appelé à introduire. A la suite de leur application, nous avons été plus que jamais convaincu de la nécessité d'employer des appareils qui puissent ramener la cavité naso-pharyngienne à son volume normal.

Pour obtenir ce résultat, il faut non seulement que les appareils soient relativement volumineux, mais encore que les parties qui les composent soient d'une souplesse et d'une mobilité excessive. Il faut qu'elles obéissent aux moindres contractions des muscles, dont elles reçoivent le mouvement; il faut que leur forme subisse au point de vue de leur volume et de leur disposition, les modifications nécessitées par leurs fonctions, qu'en un mot elles jouissent à peu près des mêmes propriétés que les organes qu'elles remplacent. C'est presque leur demander d'être animées.

Les appareils que nous avons décrits, peuvent suffire aux diverses indications dans nombre de cas, mais dans d'autres, il est nécessaire d'employer des pièces encore

plus parfaites que les précédentes qui finissent toujours par se ramollir et prendre de faux plis, ce qui constitue autant de causes d'imperfection pour l'acte si complexe de la parole.

Malgré ces imperfections, nombre de nos malades s'en sont contentés, mais nous, de notre côté, nous n'avions pas lieu d'être absolument satisfait; aussi avons-nous poursuivi les recherches que nous avions entreprises sur ce sujet.

Celles-ci nous ont amené à introduire dans nos appareils une modification que nous allons décrire et qui, croyons-nous, constitue une amélioration très sensible sur nos obturateurs précédents.

Il y a quelques années, lorsque, pour combler les vastes cavités produites par les résections du maxillaire supérieur, nous cherchions à faire des appareils volumineux et très légers, nous ne pouvions obtenir ces deux conditions réunies qu'en interposant de l'air dans leur épaisseur.

Pour le caoutchouc durci, on ne rencontrait pas de grandes difficultés, mais il en était tout différemment pour les appareils construits en caoutchouc mou.

Un jour, nous eûmes l'idée d'interposer de l'eau entre deux lames de ce dernier. Après la vulcanisation, notre pièce avait conservé la forme que nous désirions. Nous répétâmes cette tentative, mais elle fut loin de réussir chaque fois. Elle fut néanmoins pour nous le prélude d'une méthode nouvelle, à savoir l'introduction d'un liquide dans la fabrication des voiles artificiels.

En introduisant de l'eau dans un petit ballon constitué

par une feuille de caoutchouc extrêmement mince, nous avons constaté qu'au toucher on éprouvait une sensation analogue à celle que donne le voile du palais.

Nous avons alors construit une poche (*fig. 202*) que

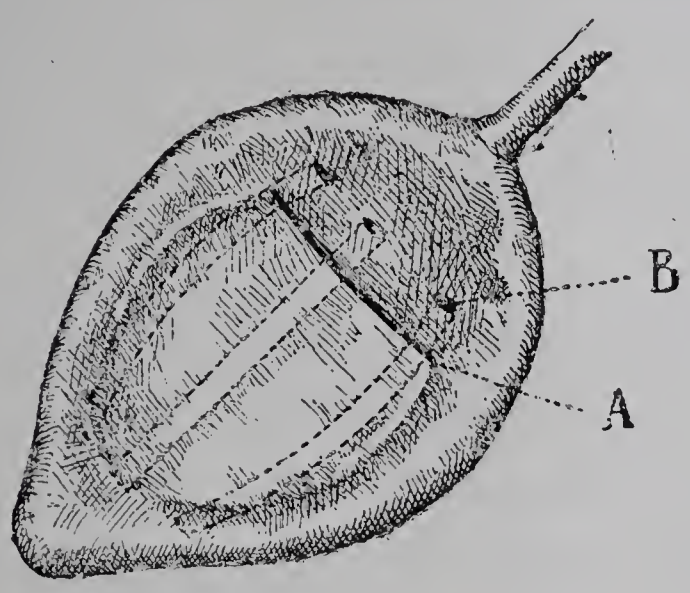

Fig. 202.

nous fixions à la partie postérieure d'une pièce en caoutchouc durci, à l'aide de deux lames de métal, qui venaient pincer sa portion antérieure sur un point variant suivant la longueur du voile. Mais cette poche n'avait pas assez de résistance et le poids de l'eau la tenait toujours abaissée. Nous ajoutâmes alors à sa partie linguale une petite pochette A dans laquelle venait se loger un prolongement ajouté à la pièce en caoutchouc durci.

Plus tard enfin nous remplaçâmes cette dernière, dans laquelle pénétrait de la salive, des parcelles alimentaires, etc, par trois petits tubes de caoutchouc B dirigés dans le sens antéro-postérieur et dans lesquels pénétraient trois prolongements en caoutchouc durci. Cette disposition maintenait parfaitement le voile.

Comme nous n'avions qu'un seul modèle de poche, et que celles-ci étaient le plus souvent trop longues, nous étions obligé après les avoir fixées. comme nous venons de le voir entre deux lames, d'en retrancher l'excédent.

Nous avons ensuite cherché à régler d'une façon pratique la quantité de liquide à introduire. Nous sommes arrivé à ce résultat en faisant usage de la seringue de Pravaz, qui nous permettait d'en ajouter ou d'en retirer facilement.

Quant au petit trou laissé par l'aiguille, nous l'obturions avec un petit ressort qui venait s'appuyer sur lui. Enfin pour donner à cette poche une couleur plus en rapport avec les tissus voisins, nous la badigeonnions avec du caoutchouc rose mou, en dissolution et que l'on faisait vulcaniser à froid. (1)

La disposition que nous venons de décrire donnait sans doute plus d'épaisseur au voile et aussi plus de mobilité, néanmoins cela était encore insuffisant, et ne produisait pas de bien bons résultats.

Nous fîmes alors adapter une seconde poche à la partie supéro-postérieure de celle qui formait notre voile et avec laquelle elle était en communication. Cette dernière présente une forme à peu près arrondie dont un bord libre est tantôt antérieur, tantôt postérieur (*fig. 203*).

Quant aux bords latéraux, ils sont séparés des bords

(1) La vulcanisation à froid consiste à plonger l'appareil à vulcaniser dans du sulfure de carbone contenant 2 à 3 % de chlorure de soufre. Cette vulcanisation s'applique aux objets fabriqués en caoutchouc naturel dit feuille anglaise.

correspondants de la poche inférieure pour loger les muscles du voile. A chaque contraction de ceux-ci, le liquide comprimé dans certains points est chassé dans la partie supérieure de la poche, ce qui lui donne un plus grand volume et l'oblige ainsi à venir s'appuyer contre la paroi pharyngienne.

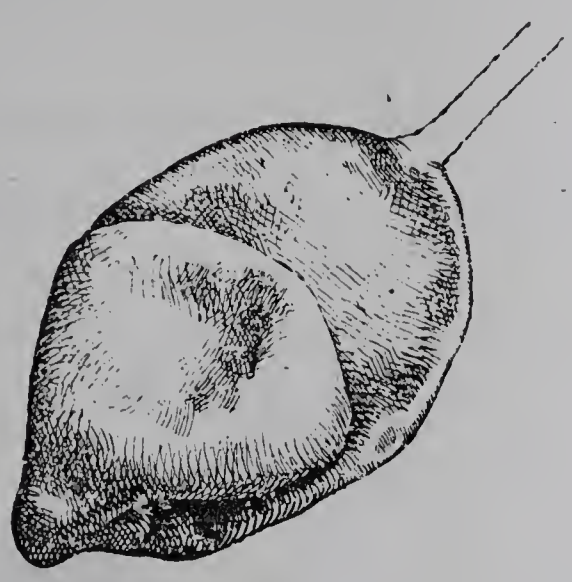

Fig. 203.

En règlant la quantité de liquide et les dimensions de la poche, on peut arriver à obtenir l'obturation des fosses nasales dans un point déterminé.

Telle fut la nouvelle disposition que nous donnâmes à nos appareils.

Certains points de détail cependant étaient encore à modifier : d'abord la matière qui servait à la confection de ces voiles n'était pas assez résistante ; après un mois de séjour dans la cavité buccale elle se ramollissait et prenait une odeur désagréable.

Cet inconvénient nous parut tout d'abord minime. Dans notre idée, nous pensions fabriquer ces poches par douzaines de façon que le malade pût en changer

à volonté. Mais ces appareils réclament une construction tellement soignée et spéciale qu'il fallait renoncer à cette idée et chercher autre chose.

Nous avons dit plus haut que pour donner à ces poches une couleur plus en harmonie avec les tissus environnant, nous les avions badigeonnées avec du caoutchouc mou dissous.

Cette idée nous a amené à enduire une boule de plâtre avec la même matière et à la faire vulcaniser à chaud.

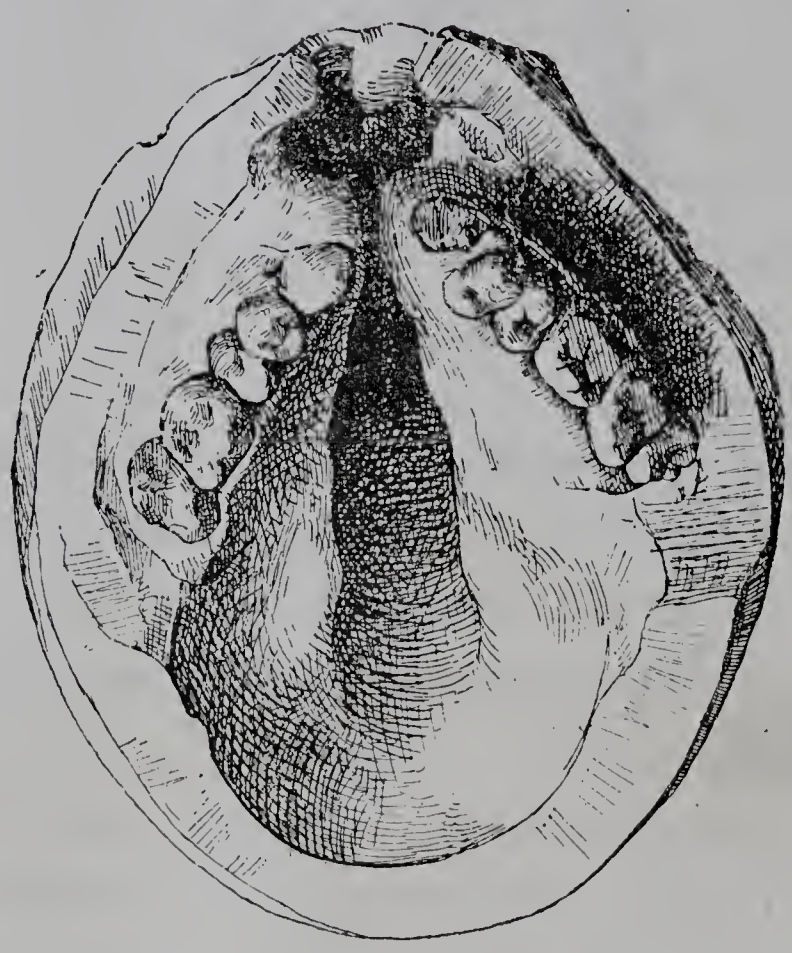

Fig. 204.

Le résultat fut parfait. Nous pouvions obtenir des poches de formes variables en modelant le plâtre que nous faisions évacuer par une petite ouverture faite à l'enveloppe de caoutchouc.

Avec l'eau, nous avions résolu le problème de la mobilité de la pièce artificielle, et de l'obturation la plus parfaite, avec le caoutchouc dissous nous venions de résoudre la question de fabrication.

Il nous reste maintenant à signaler quelques points de détail de l'application de ces pièces. Nous allons prendre comme type de la description qui va suivre, l'appareil qui a été appliqué pour la lésion représentée figure 204.

Nous choisissons à dessein ce cas, car c'est un des plus complexes que l'on puisse rencontrer.

Cette figure 204 donne par elle-même une idée suffisamment nette des lésions présentées par notre malade, pour que nous ne nous étendions pas davantage sur ce point. Notre description portera simplement sur la disposition des poches et leur fabrication.

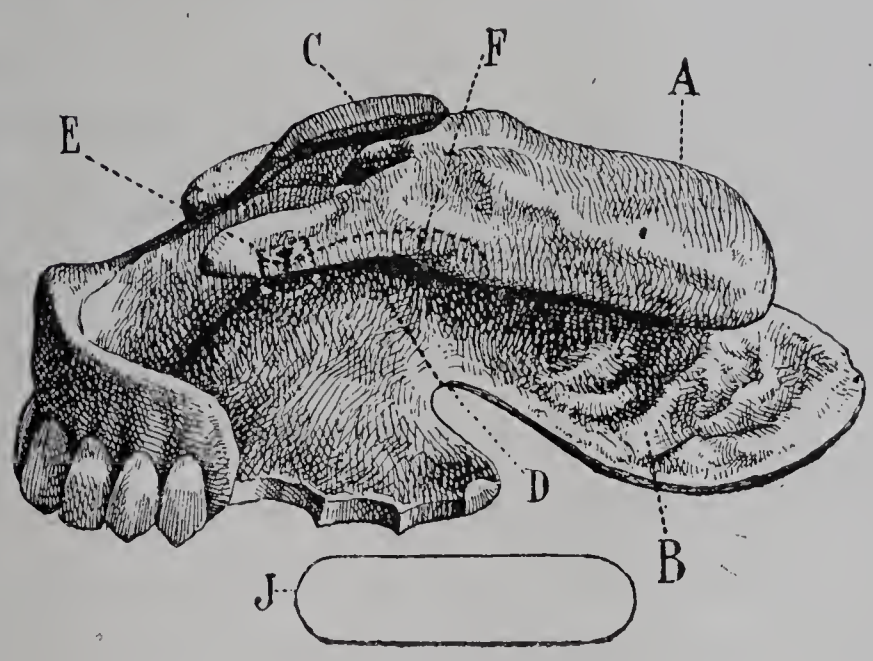

Fig. 205.

La figure 205 représente l'ensemble de l'appareil et permet de se rendre compte de la disposition des poches.

La supérieure *A* se termine en avant par deux cornes qui passent de chaque côté du vomer *C*. Elle se termine à sa partie postérieure par un renflement libre qui s'appuie sur la partie supérieure du voile, composée elle-même d'une seconde poche qui est plutôt une annexe de la première, car elle communique avec celle-ci par une ouverture assez large dont la section est représentée en *J*.

La poche du voile vient se terminer à la jonction du caoutchouc mou et du caoutchouc dur, c'est-à-dire en *D*. En *E*, on distingue un pointillé qui représente l'ouverture du canal qui fait communiquer cette double poche avec l'extérieur.

Si l'on y introduit du liquide, on fait dilater les deux poches qui prennent alors un volume plus considérable.

On a ainsi un moyen facile d'augmenter ou de diminuer leurs dimensions.

Les bords du voile se logent dans l'étranglement qui sépare les deux poches : lorsque les muscles se contractent, ils chassent, comme nous l'avons vu, l'eau dans la poche supérieure ; lorsqu'ils reviennent au repos, le liquide redescend par son propre poids et vient combler le vide inférieur. On n'a plus qu'à régler la quantité de liquide nécessaire pour donner à la voix son timbre naturel : s'il y en a trop, il y a obstruction complète de l'arrière cavité nasale, dans le cas contraire, la voix prend un timbre nasillard jusqu'à ce qu'on ait introduit une quantité d'eau suffisante. Grâce à la souplesse de nos appareils et au liquide qu'ils renferment, tendant toujours à garder son

niveau, l'équilibre n'est jamais rompu alors même que la contraction musculaire ne serait pas égale des deux côtés.

Les prolongements de la poche supérieure qui ont un peu la prétention de remplacer les cornets, sont soumis au même genre de mouvements. Suivant la quantité de liquide, ils peuvent devenir plus ou moins volumineux, ou même être réduits à une simple feuille extrêmement mince, sauf à la partie pointillée F, où il existe du caoutchouc rose mou toujours plus résistant. Il est placé à la partie inférieure des cornets sur un espace limité, qui correspond au rebord osseux de la fissure palatine et sur le plancher des fosses nasales où il prend un point d'appui. Cette disposition a pour but de donner de la solidité à la partie postérieure de la pièce.

Le caoutchouc mou conserve assez bien l'humidité et a l'avantage de mettre l'air aspiré à peu près dans les mêmes conditions que normalement. Les sinuosités multiples de cette vaste surface lui permettent de se tamiser et de se réchauffer. L'humidité, d'autre part, entretenue par le caoutchouc mou, lui permet de se charger de vapeur d'eau. Les fosses nasales et leur arrière cavité ne se dessèchent pas, comme cela arrive chez les malades affligés de ces lésions. D'autre part, le coryza chronique que l'on rencontre souvent chez eux est avantageusement modifié par le port de ces appareils.

Ceux-ci quoique très volumineux, ne sont presque pas plus lourds que les anciens, car leurs parois sont extrêmement minces et la quantité de liquide que l'on place dans

leur intérieur ne dépasse pas trois ou quatre centimètres cubes.

La disposition de ces appareils peut varier suivant les cas, mais le principe général et la fabrication que nous allons maintenant étudier, ne subissent pas de modifications.

Mise en moufle. — La première opération consiste à modeler en cire l'appareil tel qu'il doit être posé. On a soin de placer dans l'épaisseur de la cire un fil de zinc de deux millimètres de diamètre (*fig. 206* E). Il se dirige du côté du voile de telle façon que son extrémité postérieure émerge dans la partie qui doit être creuse, tandis que son extrémité antérieure vient sortir sur une des faces latérales du vomer.

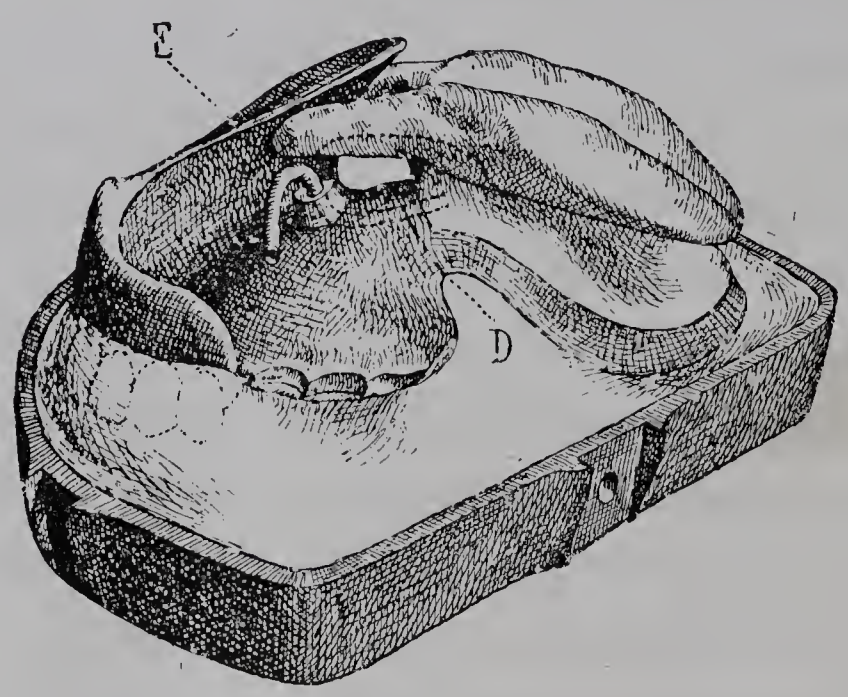

Fig. 206.

De ce côté le fil doit se terminer d'une façon irrégulière afin de pouvoir être solidement maintenu dans le plâtre et de conserver exactement sa position pendant l'opération

du bourrage. Ce fil de zinc servira à former le canal par lequel on introduira le liquide dans les poches de la pièce.

On prend alors la partie inférieure du moufle que l'on garnit de plâtre. Sur celui-ci on pose l'appareil en ayant bien soin de n'enfoncer que les dents (*fig. 206*). Il faut que le plâtre ne recouvre aucune partie de l'appareil qui doit reposer sur lui, uniquement par la face palatine.

On sépare ensuite toute la portion qui doit être reproduite en caoutchouc mou, c'est-à-dire le voile du palais et la protubérance qui lui est immédiatement superposée.

La ligne D de la figure indique le point où doit se faire cette séparation. Tout ce qui vient d'être détaché va être moulé séparément. Pour cela on fait un moule en quatre pièces pour pouvoir retirer la pièce moulée sans la déformer. On a alors ce qu'on appelle le moule en creux (*fig. 207*)

C'est avec celui-ci que nous allons former le noyau destiné à servir de support à la couche de caoutchouc dissous qui formera la poche. A cet effet, nous prenons de la cire laminée de l'épaisseur que l'on veut donner à l'enveloppe du noyau et l'on en tapisse toute la face interne du moule en creux, sauf cependant la partie linguale. Dans celle-ci on doit ménager des épaisseurs pour donner de la consistance au voile et y préparer un point de repère pour recevoir le noyau.

Nous obtenons ainsi une pièce semblable à la première, mais creuse. On y coule du plâtre assez clair par un orifice fait sur un point quelconque et quand il est sec, on enlève la cire sauf toujours dans la partie linguale.

Nous avons alors une pièce en plâtre de même forme

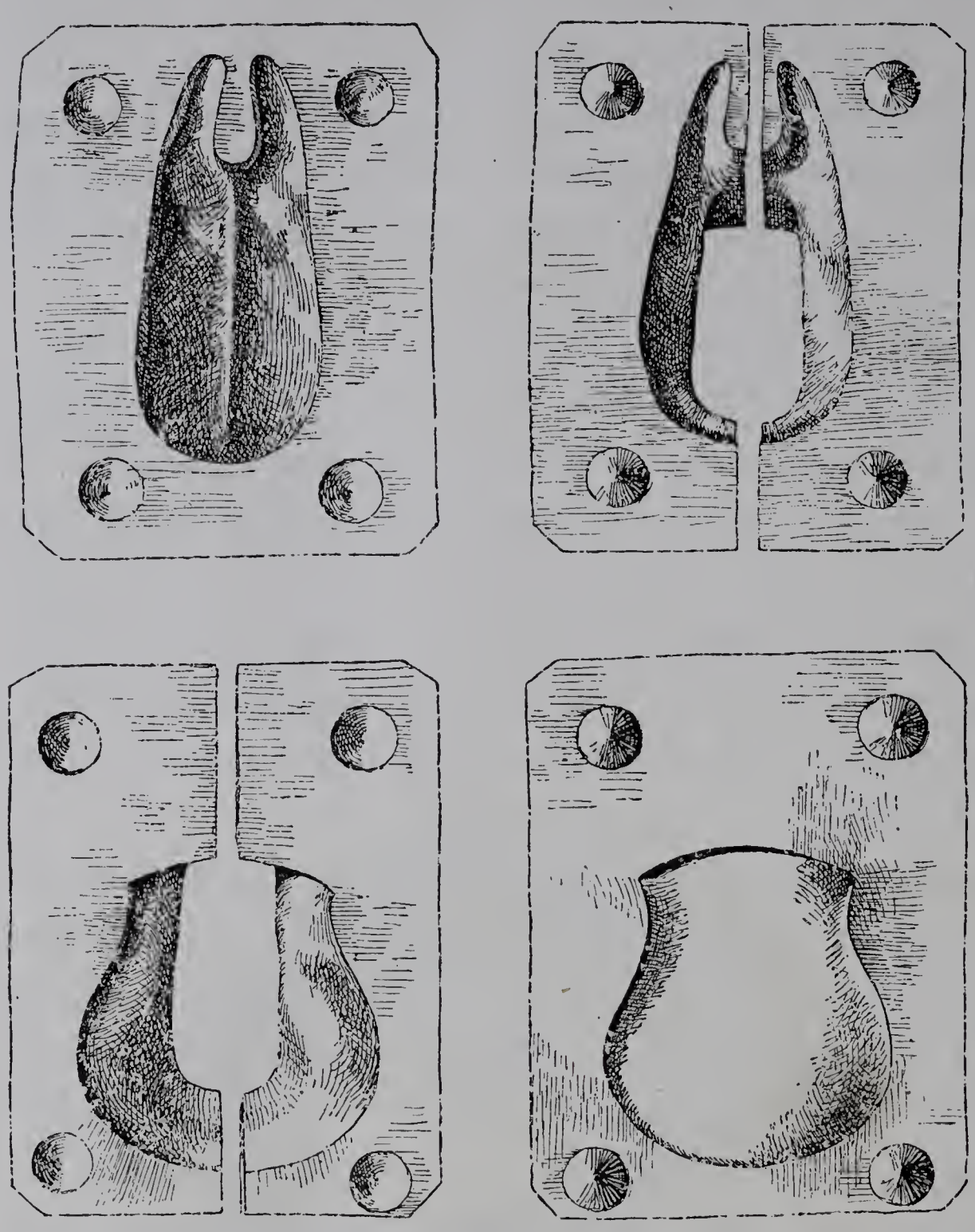

Fig. 207.

que précédemment, mais diminuée de l'épaisseur de la cire (*fig. 208*).

Ce sera sur ce noyau de plâtre que l'on déposera une mince couche de caoutchouc dissous et nous obtiendrons par ce moyen la poche creuse réservée au liquide.

Nous venons de voir que dans ce dernier moulage, nous avions conservé la cire qui formait la partie linguale. Nous replaçons celle-ci dans la partie inférieure

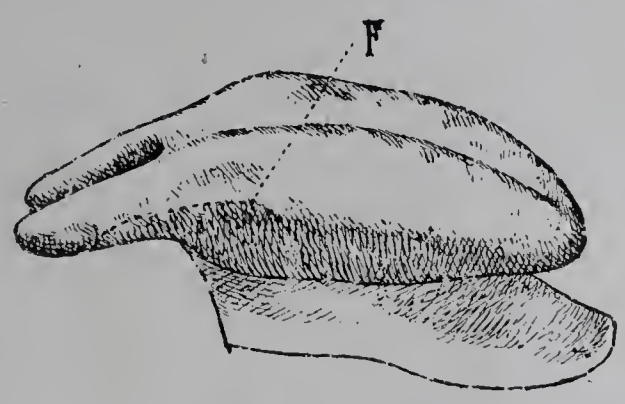

Fig. 208.

du moufle exactement dans la position qu'elle occupait dès le début. Nous enlevons le noyau de plâtre qui lui est encore adhérent et nous coulons la contre-partie, ou partie supérieure du moufle. Lorsque le plâtre est sec, nous ouvrons le moufle et toute la partie supérieure de la pièce, y compris le vomer, reste dans la partie supérieure de

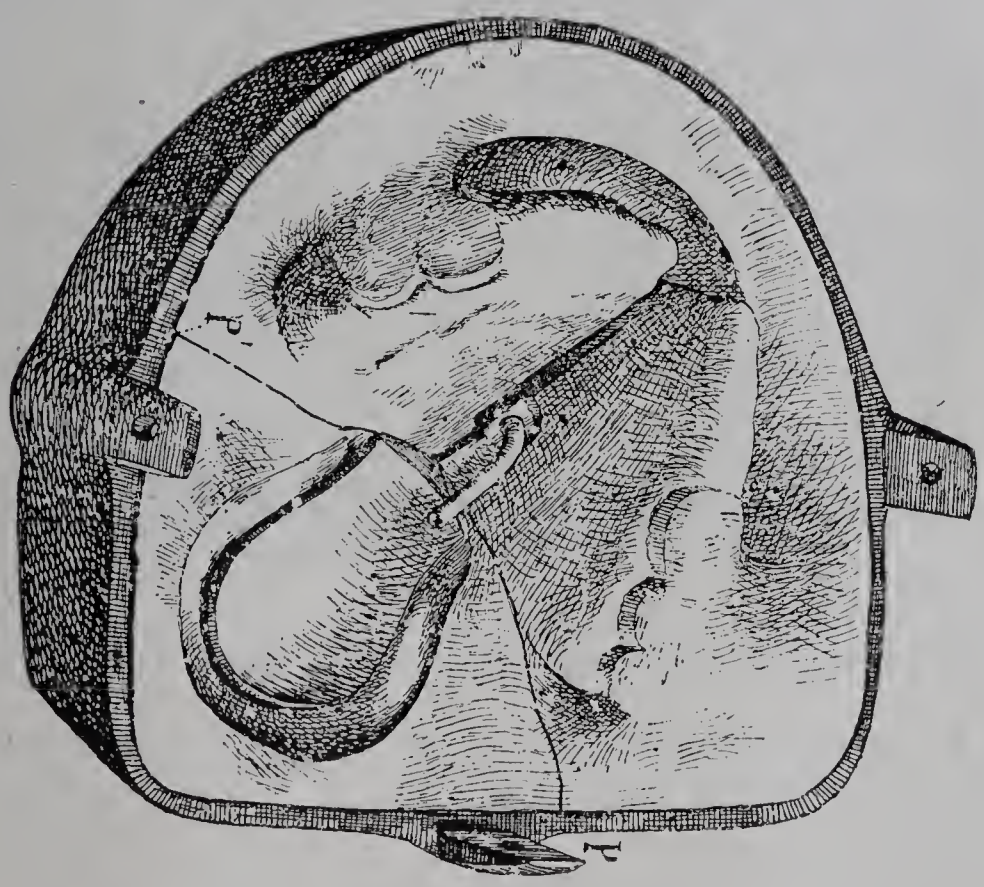

Fig. 209.

celui-ci (*fig. 209*) tandis que la face palatine et linguale reste dans sa partie inférieure.

Nous allons pouvoir maintenant fouler tout ce qui doit être fait en caoutchouc durci, et même ce qui représente la face linguale du voile.

Bourrage du caoutchouc. — Nous avons admis en principe général que toutes les parties des appareils destinées à se trouver au contact de surfaces osseuses, devaient être recouvertes d'une couche de caoutchouc mou. Pour obéir à cette règle, nous commençons par placer quatre ou cinq millimètres de cette matière à la face supérieure du vomer artificiel qui se trouve placé au fond de la partie supérieure du moufle. Nous bourrons le reste avec du caoutchouc dur, sauf la partie inférieure qui est réservée pour le voile.

Nous plaçons ensuite deux doubles de toile entre les deux parties du moufle, nous le fermons et le mettons sous presse.

Pour cette opération qui doit naturellement se faire à chaud, nous recommandons de ne pas exercer une pression brusque : il faut au contraire procéder lentement. Ensuite, on ouvre le moufle, ce qui se fait facilement grâce à l'interposition de la toile : s'il y a du caoutchouc en excès, on en enlève les bavures, dans le cas contraire on en rajoute.

Il faut laisser refroidir un peu le tout avant de procéder au bourrage du voile avec du caoutchouc mou. Ceci fait, on laisse le moufle se refroidir complètement. On l'ouvre alors de nouveau, et on retire la toile interposée. On coupe de la partie supérieure du moufle tout le

plâtre qui a servi à fouler le voile, c'est-à-dire ce qui est compris entre les lignes P et P' fig. 210.

On referme de nouveau le moufle.

L'espace laissé libre par l'enlèvement du plâtre va nous permettre de placer le noyau précisément sur l'empreinte qu'il a laissée primitivement dans la cire, et qui se trouve intégralement reproduite sur le caoutchouc. Mais comme dans ce cas, la partie antérieure du noyau est formée par des cornes entre lesquelles vient se loger la partie postérieure du vomer, nous sommes obligé de creuser leur

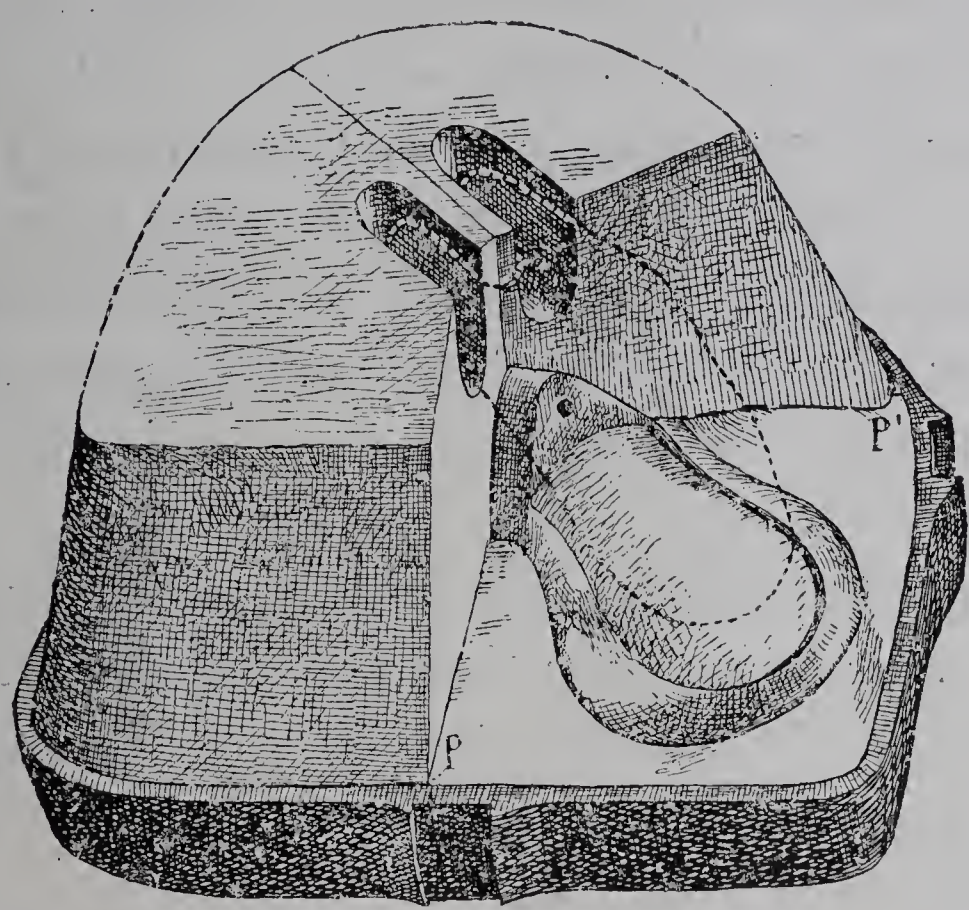

Fig. 210.

place dans le plâtre. Nous facilitons cette petite opération en enlevant le cercle métallique qui forme la partie supérieure du moufle. Le plâtre reste attaché par le caouchouc à la portion inférieure (*fig. 210*).

Dans cette opération, tout ce qui a été foulé avec du caoutchouc dur est enfermé dans le plâtre et sert à maintenir les deux parties réunies. Nous plaçons alors définitivement le noyau sur son point de repère, et il ne nous reste qu'à le recouvrir d'une couche de caoutchouc mou, dissous.

On comprend toutes les difficultés que l'on aurait pour fouler par les procédés ordinaires une surface aussi irrégulière ; aussi employons-nous l'artifice suivant. Après avoir fait dissoudre dans du chloroforme le caoutchouc qui doit nous servir, nous en badigeonnons avec un pinceau toute la surface du noyau. Nous laissons évaporer le dissolvant, puis nous ajoutons une autre couche et ainsi de suite jusqu'à ce que nous ayons obtenu l'épaisseur voulue. (Il est plus facile de faire ce badigeonnage sur le noyau isolé. On le place alors sur son point de repère et l'on n'a plus qu'à ajouter un peu de caoutchouc à son pourtour).

On applique également par ce même procédé du caoutchouc mou rose (1), pour rendre plus résistant le point désigné par la lettre F de la figure 208 qui doit s'appuyer sur le plancher des fosses nasales et par là contribuer à la solidité de la pièce.

Après cette opération, nous replaçons l'enveloppe métallique ou contre partie du moufle, puis nous remplissons le vide avec du plâtre un peu clair, de façon à ne

(1) Le caoutchouc mou, rose, tout en rentrant dans la catégorie du caoutchouc mou, présente cependant une résistance plus grande.

pas faire de bulles. On replace le couvercle et l'on fait vulcaniser.

La vulcanisation terminée, on laisse complètement refroidir le moufle et l'on retire la pièce du plâtre.

Après l'avoir bien nettoyée, nous la mettons dans de l'eau acidulée pour faire dissoudre le fil de zinc qui laisse après lui un trou mettant en communication le noyau avec l'extérieur. Par celui-ci nous passons un petit fil de fer avec lequel on gratte le plâtre qui forme le noyau et en le malaxant on finit par le désagréger et le faire sortir complètement de l'enveloppe (1). Par le même orifice on introduira le liquide, puis ensuite on le fermera avec une vis de platine qui permettra d'ouvrir ou de fermer cette cavité suivant les besoins.

On polit ensuite la pièce, comme s'il s'agissait d'un dentier ordinaire : pour le caoutchouc mou on le nettoie avec du chloroforme.

Si l'on suit bien les indications que nous venons de donner, on obtiendra facilement en une seule vulcanisation et fait d'une seule pièce, un appareil très léger, ce qui à première vue paraît presque impossible.

Tel est le type général de ces appareils. Ils peuvent varier suivant la forme ou le volume, mais ce ne sera que par des points de détail faciles à modifier. Dans certains cas, il sera absolument inutile de donner une importance

(1) Il est préférable de n'employer que du plâtre d'albâtre, car il se désagrège mieux. Il faudra aussi ne l'enlever que quelques heures après la cuisson, car à ce moment il devient plus mou. Cette opération doit se pratiquer sous l'eau.

aussi grande à leur prolongement antérieur, qui même dans certaines circonstances en remplissant trop les fosses nasales, pourront gêner la prononciation en donnant à la voix le timbre que l'on rencontre chez les personnes affectées de polypes.

Ainsi (*fig. 211*), est représentée la lésion pour laquelle a été fait un appareil dans lequel les cornes antérieures sont beaucoup plus rudimentaires que précédemment.

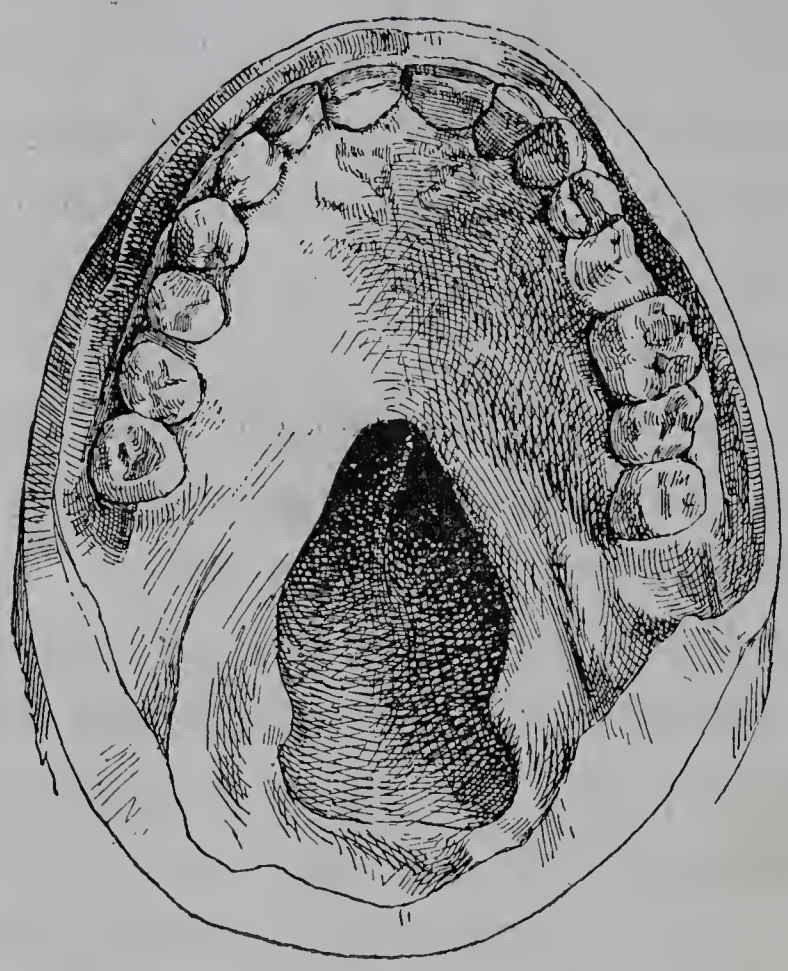

Fig. 211.

Dans ce cas, la lésion avait porté principalement sur le voile et n'avait que légèrement atteint les parties osseuses.

Cet appareil (*fig. 212*) diffère du précédent en ce que la poche B qui aide à former le voile ne vient pas jusqu'à l'extrémité de celui-ci.

Les prolongenents antérieurs de la poche supérieure pénétrent à peine dans les fosses nasales et ne touchent

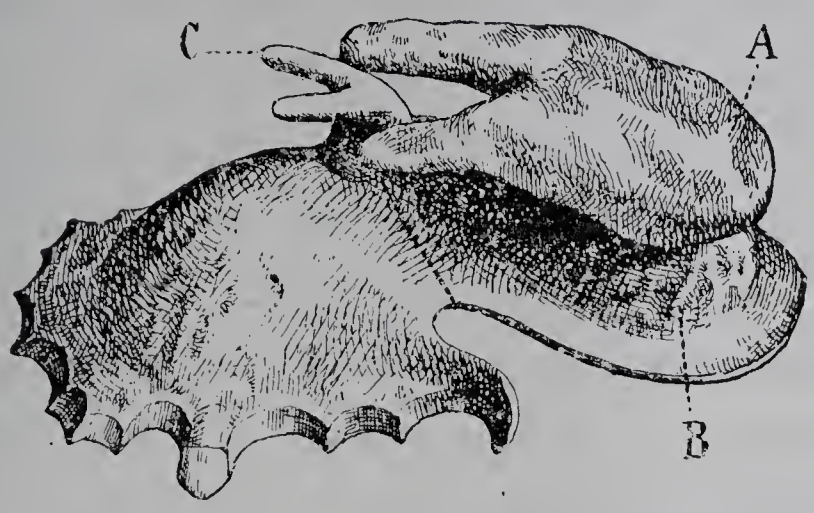

Fig. 212.

nullement leur plancher. C'est le petit appendice C., qui maintient la pièce à sa partie postérieure et forme en

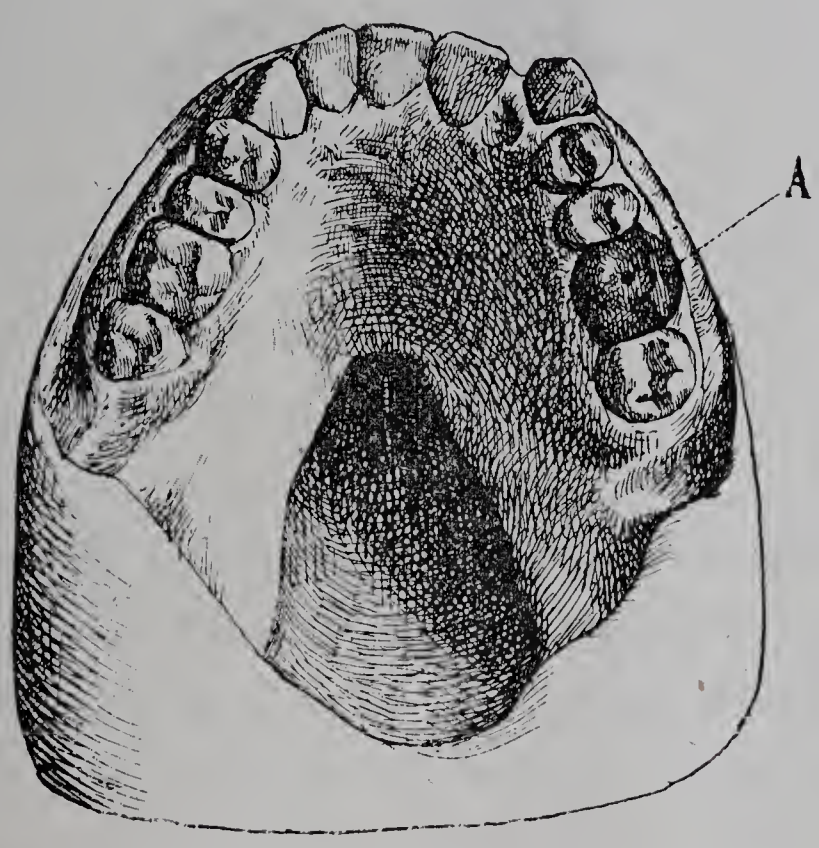

Fig. 213.

même temps la tête de la vis qui obture le canal par lequel on fait pénétrer le liquide.

Dans d'autres cas, comme dans la figure 213 où la

lésion a porté exclusivement sur le voile, l'appareil est encore plus simple. Nous avons laissé libre toute la partie antérieure de la voûte palatine. La pièce est uniquement constituée par deux branches métalliques fixées d'une façon spéciale et auxquelles est adapté un voile simple. Au-dessus de lui existe une poche que l'on remplit avec plus ou moins de liquide (*fig. 214*).

A la face antérieure de celle-ci sont placés deux petits prolongements qui viennent reposer sur le plancher des fosses nasales. C'est entre ceux-ci qu'est placé l'orifice C qui donne accès dans l'intérieur de la poche.

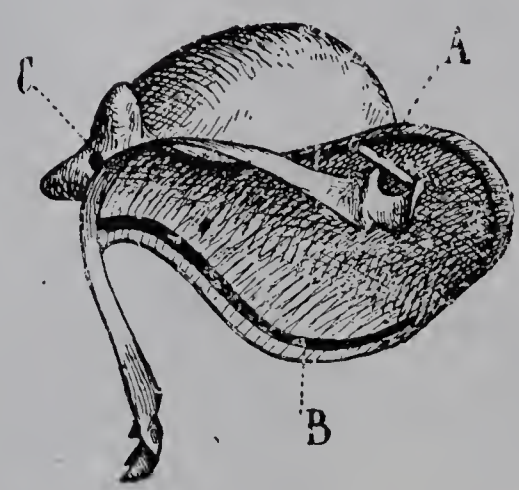

Fig. 214.

A la suite de nos recherches sur les appareils de ce genre, nous avons cru pouvoir utiliser leur souplesse pour en faire un petit appareil qui pourrait permettre la succion aux nouveaux-nés atteints de perforation ou de fissure. Mais nos études sur ce point ne sont pas encore assez complètes pour que nous puissions nous prononcer : d'ici peu nous espérons publier les résultats de notre observation.

Nous avons vu précédemment qu'au bout d'un certain temps les voiles artificiels, en raison de leur minceur et de leur souplesse se ramollissaient, se détérioraient et finissaient par faire des plis et devenir insuffisants.

Pour combattre cet inconvénient, pour donner plus de consistance à ceux-ci, sans nuire à leur souplesse, on a imaginé de ménager dans différents points des épaisseurs de caoutchouc.

N. B. — Au moment de mettre sous presse, on nous communique la thèse du Dr Fourrié. Il y est fait mention d'un appareil du Dr Gaillard de Paris, qui introduit *quelques gouttes d'eau* dans ses voiles artificiels. Nous ne croyons pas que cet appareil soit construit dans le même but que celui que nous proposons. C'est du moins l'opinion qui nous est restée de ce court exposé que nous publions in-extenso.

« Le Dr Gaillard, dentiste à Paris, a bien voulu également nous donner divers détails sur un appareil construit par lui, en 1878, pour un Américain atteint d'une fissure complète du voile et de la voûte du palais.

L'appareil se compose de deux parties :

La première est une plaque palatine en caoutchouc durci, fixée aux dents par des crochets.

La deuxième, constituant un voile ariificiel mobile, est rattachée au bord postérieur de la premiêre coulisse, et une vis. placée au point de jonction, maintient les deux parties solidement réunies.

Cette seconde pièce est molle dans plus des trois quarts postérieurs de son étendue, faite de caoutchouc très flexible et très léger, elle constitue une poche à cavité virtuelle avant son adjonction à la première partie. Elle devient, au contraire, une cavité réelle lorsque, une fois réunie à la première pièce, on y introduit par le trou, réservé à la vis dont nous avons parlé, quelques gouttes d'eau. On voit alors ce voile mobile automatique, comme l'appelle son auteur, se bomber légèrement et suivre parfaitement tous les mouvements des parties restantes du voile pendant les actes de la déglutition et de la phonation. Cette poche d'eau agirait ici, paraît-il, comme un véritable ressort et l'inventeur ainsi que son client auraient été très satisfaits du résultat ainsi obtenu.

On obtient ainsi des appareils à la fois souples et très résistants, surtout si la vulcanisation a été bien conduite. Il faut en effet, toujours se rappeler que le caoutchouc mou a besoin de beaucoup de soins dans cette opération. Il est nécessaire que la température monte lentement, qu'elle ne dépasse pas le degré indiqué.

Nous dirons plus ; il est préférable que ce caoutchouc qui doit renfermer le moins de soufre possible, se vulcanise à une température moins élevée que pour les appareils ordinaires : mais dans ce cas, l'opération devra se prolonger plus longtemps.

Nous nous servons habituellement d'un caoutchouc qui contient 6 0/0 de soufre ; nous le vulcanisons pendant quatre ou cinq heures à 145 degrès, c'est-à-dire sous une pression de quatre atmosphères.

Un voile du palais fait dans de telles conditions résiste assez longtemps.

On pourra encore augmenter cette résistance en intercalant quelques fragments de caoutchouc dur dans l'épaisseur de la couche de caoutchouc mou.

Lorsque pour une raison quelconque, on désire évacuer et renouveler la quantité de liquide, il suffit d'enlever la vis : les deux piéces se séparent, on vide la poche, puis les deux parties sont rapprochées et emboîtées, on introduit le liquide voulu par le trou de vis et enfin on remet la vis en place. L'appareil se trouve dès lors solidement fixé et en même temps prêt fonctionner.

Cet appareil est remarquable surtout par son originalité ; car jusqu'ici, nous n'avons trouvé d'un peu analogue comme idée que le ressort de caoutchouc imaginé par M. Préterre dans ses appareils les plus perfectionés, mais jamais personne, croyons-nous, n'a songé à utiliser ainsi le déplacement spontané d'un centre de gravité comme cause déterminante de mouvements divers, qui concordent précisément avec ceux qu'on se propose d'obtenir dans ce genre d'instruments. »

La figure 215 représente une lésion pour laquelle fut

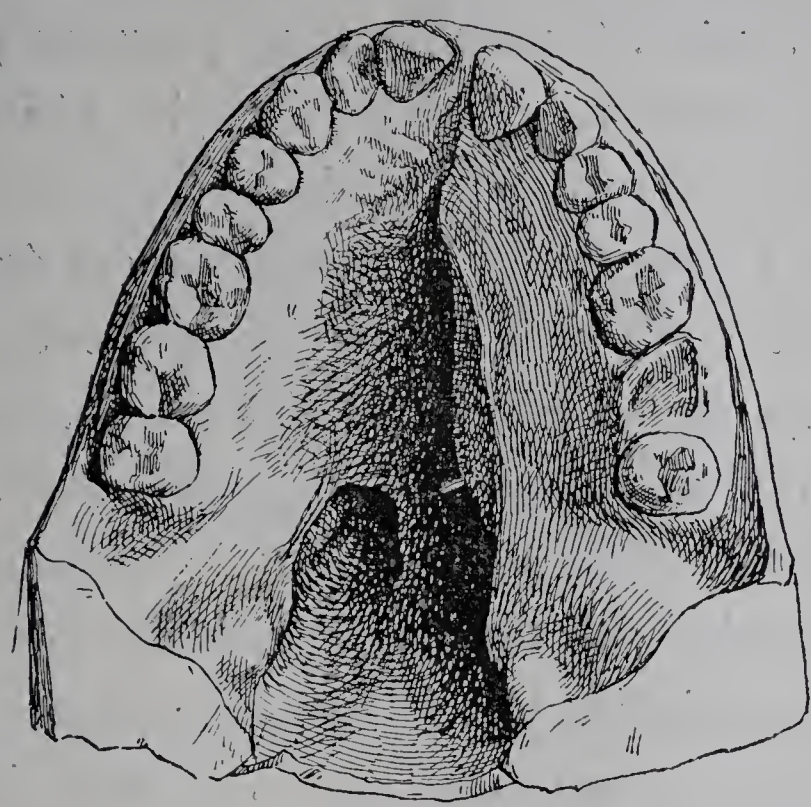

Fig. 215.

construite l'appareil suivant (*fig. 216*). Dans ce cas les

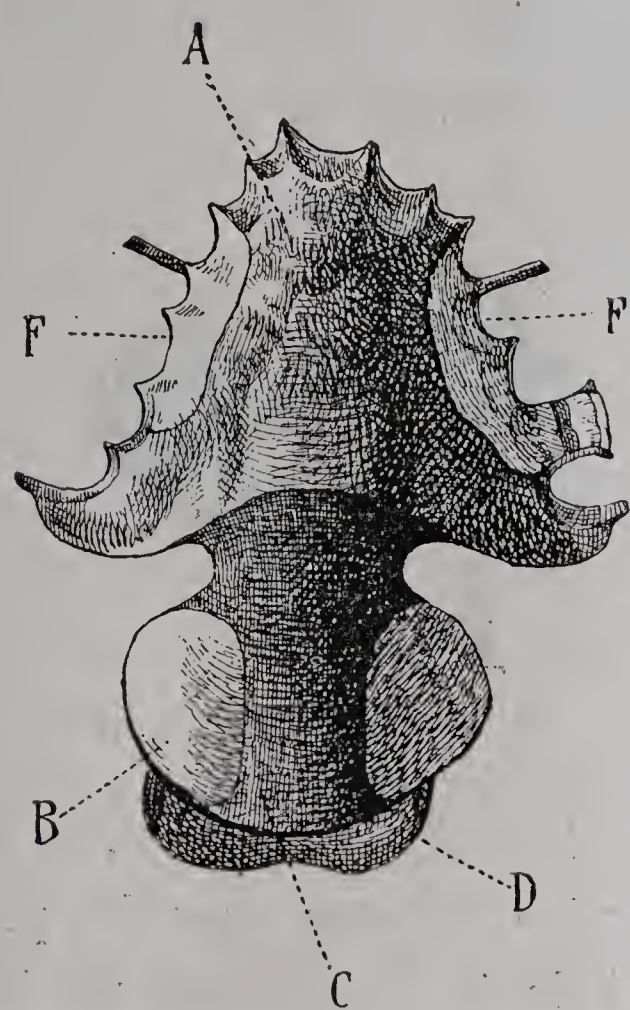

Fig. 216.

muscles du voile étaient très-puisssants et déformaient

nos voiles artificiels, ils arrivaient même à passer complètement en arrière. Comme nous ne pouvions pas faire ce voile plus long, nous l'avons fait plus résistant. Les parties latérales B qui se repliaient sans cesse sur elles mêmes sous l'influence de la contraction ont été formées en caoutchouc dur ; elles sont reliées au caoutchouc mou C, auquel nous avons donné plus d'épaisseur. La prononciation n'a nullement été gênée par ce dispositif.

Dans d'autres circonstances (*fig. 217*) nous avons fait usage du procédé suivant : après avoir découpé sur une plaque de caoutchouc déjà vulcanisé deux petites bandes B ayant la forme du pourtour du voile, nous les avons soudées au caoutchouc mou pendant la vulcanisation. On peut avec ce moyen, donner au voile une épaisseur beaucoup moindre, car le rebord en caoutchouc dur le soutient et l'empêche de se plisser.

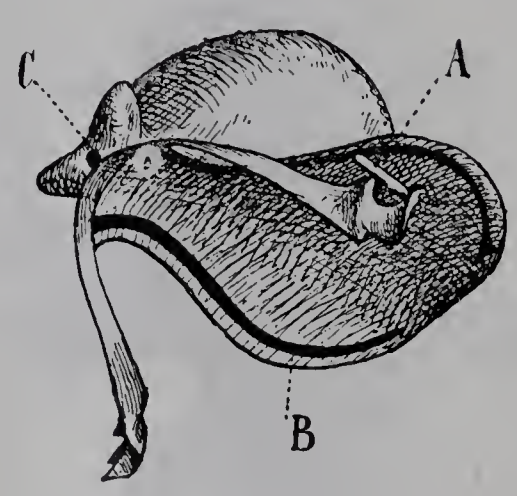

Fig. 217.

Une autre disposition assez heureuse, est celle qui consiste à réunir par du caoutchouc mou des petits ronds en caoutchouc durci placés très près les uns des autres. Le voile dans ces conditions peut se fléchir dans tous les sens,

sans jamais présenter de plis, car la flexion ne se fait jamais suivant une ligne droite et varie chaque fois (*fig. 218*).

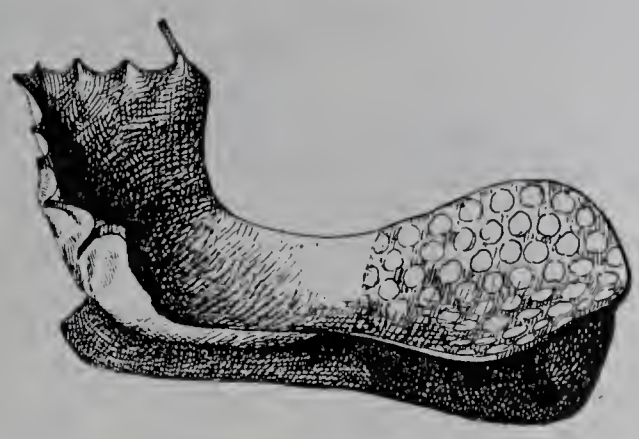

Fig. 218.

L'application du caoutchouc déjà durci a le grand avantage de conserver la forme qu'on lui donne, qu'il soit coupé en plaques, en bandes ou en ronds il ne se déforme pas, et sa combinaison avec le caoutchouc mou est des plus utile. Mais cette association nécessite de grands soins dans la mise en moufle.

Pour que les fragments ne changent pas de place pendant cette opération, nous badigeonnons avec une légère couche de caoutchouc dissous, la surface qu'ils doivent occuper, car ils y adhèrent très bien. On les y fixe et l'on peut alors bourrer le caoutchouc mou sans craindre de déplacements. Enfin pour qu'il se soude lui-même, à ce dernier, il faut qu'il soit couvert d'une légère couche de caoutchouc dissous de même nature que celui qui compose le fragment. On obtient ainsi des pièces très homogènes.

Points d'attache. — Nous n'avons pas l'intention d'étudier les divers moyens de fixation de ces sortes d'appareils.

On recommande bien de ne jamais les fixer aux dents : mais souvent ce sera le seul point d'appui qu'il nous sera possible de prendre. D'autre part, chaque fois qu'on pourra utiliser le plancher des fosses nasales, on fera bien de s'en servir. Dans ce cas, on fera usage soit des poches que l'on aura renforcées sur certains points, comme dans la figure 173 soit de petits appendices comme dans la figure 212 soit enfin de ces divers moyens combinés avec un point d'appui pris sur les dents.

Dans certaines circonstances, on pourra encore se passer de crochets : ainsi dans le cas suivant (*fig. 219*) nous nous sommes servi à gauche d'une dent très cariée, dont nous

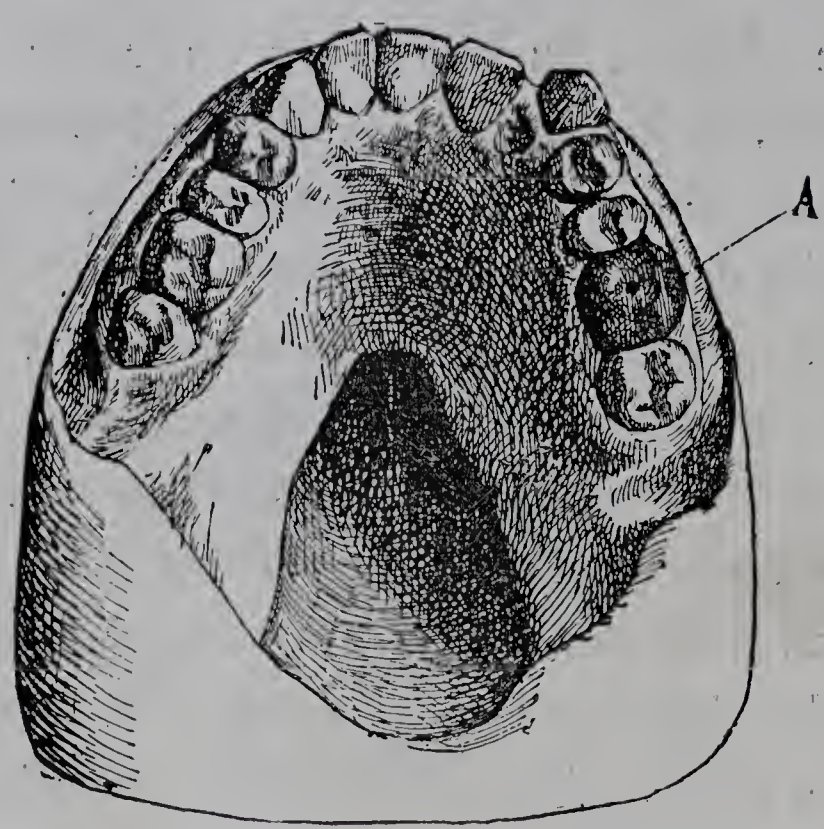

Fig. 219.

avons d'abord obturé les canaux. Une capsule métallique est placée au-dessus ; à sa partie centrale, nous avons soudé un petit tube qui est fermé à son extrémité profonde

et ouvert sur la face triturante de la dent qui lui sert de support. Un pivot A placé sur une des branches de la pièce (*fig. 220*) pénètre dans ce tube : la pièce se trouve

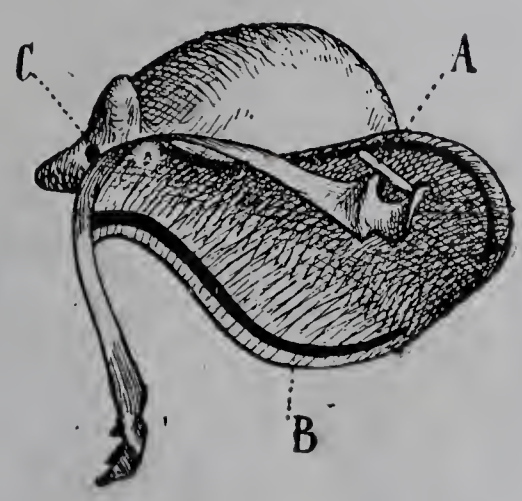

Fig. 220.

suffisamment maintenue de ce côté. De l'autre, ce sont de simples petits onglets en métal qui viennent glisser dans les espaces interdentaires. En faisant pénétrer la pièce obliquement, on fait d'abord pénétrer les onglets entre les dents, puis on élève la pièce de l'autre côté et le pivot rentre dans le tube qui doit le recevoir. La pièce est ainsi fixée solidement. En cas d'absence de dents, on pourra faire usage de pivots sur racines ou de ressorts. Nous donnons en terminant pour une lésion représentée figure 221 un moyen qui nous a souvent réussi chez les enfants. Il trouvera son emploi, surtout lorsqu'il n'aura pas été possible de prendre un point d'appui, ce qui n'est pas toujours sans inconvénient, sur les fosses nasales ou sur les gencives par des prolongements.

Comme le montre la figure 222, nous contournons les dents de lait de chaque côté avec un fil d'or auquel sont soudés deux petits onglets qui pénètrent dans les inters-

tices des dents par leur face externe. Deux autres, fixés dans l'épaisseur de la pièce passent dans les mêmes interstices par leur face interne.

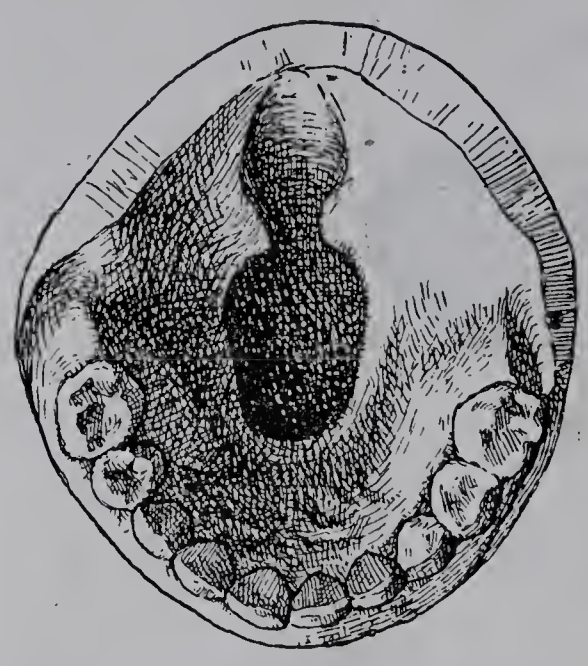

Fig. 221.

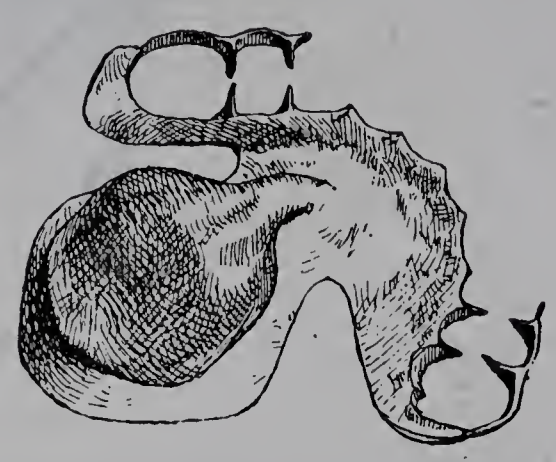

Fig. 222.

Telles sont les principaux moyens que nous avons employés pour fixer nos obturateurs.

On voit d'après la description que nous avons donnée de tous nos appareils que quelques-uns d'entre eux présentent un volume considérable et que les moufles ordinaires ne pourraient servir à leur confection. Nous avons été obligé de les modifier à plusieurs reprises. Nous allons indiquer le dernier modèle auquel nous nous sommes arrêté (*fig. 223*).

Il se compose d'une série de rondelles de deux centimètres et demi de hauteur qui se superposent. Elles sont elles-mêmes constituées par deux demi-cercles (*fig. 224*) qui s'entrecroisent à chacune de leurs extrémités où elles présentent un trou rectangulaire, dans lequel passe la bride qui doit les réunir.

Chaque rondelle présente sur ses bords des saillies d'un côté et des dépressions en sens inverse de l'autre. De cette

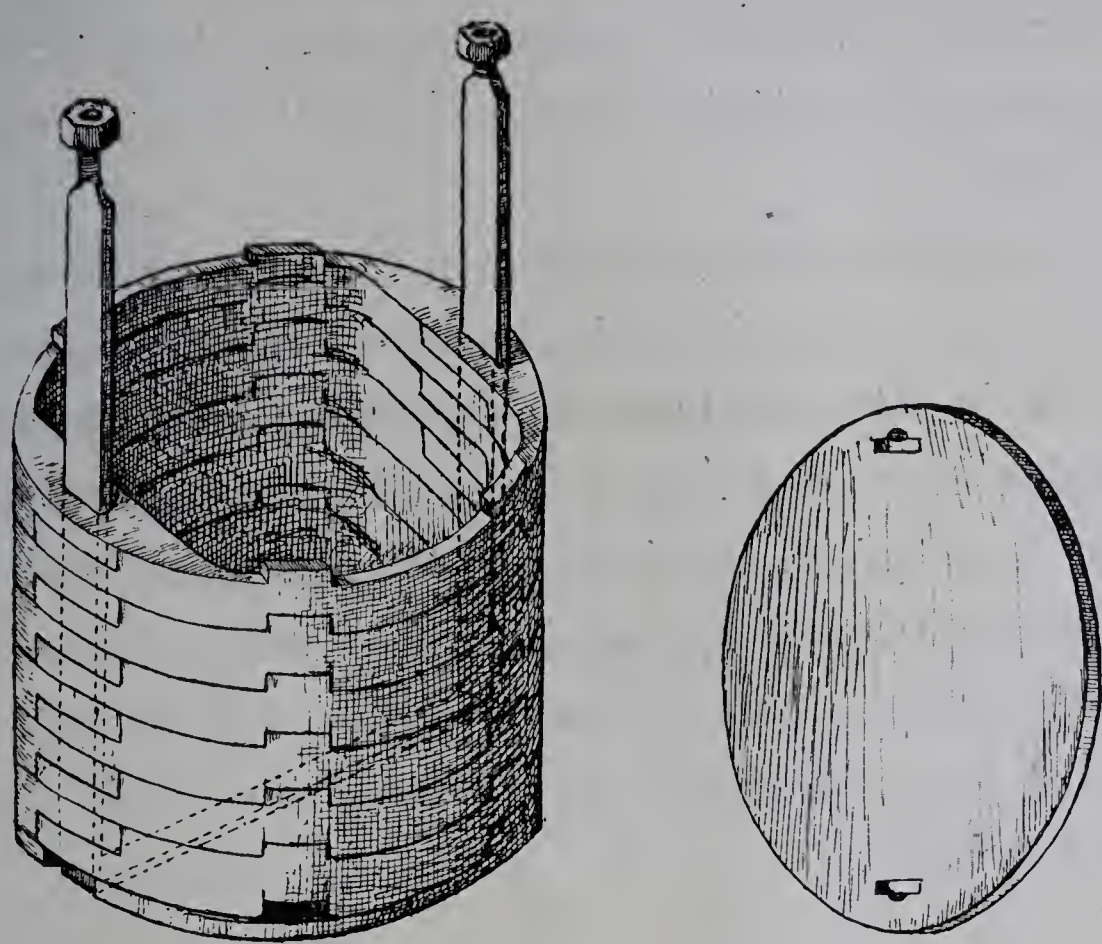

Fig. 223.

façon chacune s'articule avec celle qui est située au-dessus et au-dessous. On peut donner ainsi au moufle la hauteur

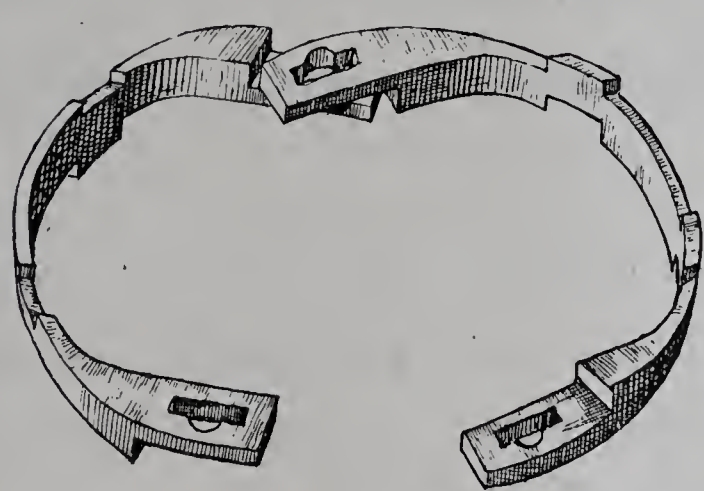

Fig. 224.

que l'on désire; cette disposition permet de placer l'appareil à vulcaniser dans n'importe quelle position, car pour

faciliter l'introduction du caoutchouc, on pourra le diviser en plusieurs parties, si cela est nécessaire.

Ce moufle a encore l'avantage de pouvoir s'ouvrir verticalement. On le réunira ensuite à l'aide de la bride et des couvercles.

Ces grands moufles qui contiennent beaucoup de plâtre réclament une attention spéciale pour la vulcanisation. On sait que le plâtre est mauvais conducteur de la chaleur ; il faudra donc faire monter lentement la température de façon à ce qu'elle ait le temps de se généraliser. On prolongera trois ou quatre heures la vulcanisation en ayant soin de ne jamais laisser dépasser 145 degrés. En suivant cette indication, on obtiendra des pièces d'une grande solidité.

DE L'EMPLOI DE L'ALUMINIUM DANS LA FABRICATION DES APPAREILS PROTHÉTIQUES DENTAIRES

A plusieurs reprises, on a essayé de faire usage de l'aluminium dans les pièces artificielles, mais la difficulté de sa soudure aux autres parties de l'appareil a toujours rendu ces essais infructueux.

Malgré les efforts du Dr Bean qui nous donna les premières indications relatives à l'application de ce métal dans l'art dentaire ; malgré les modifications de Sauer en

Allemagne et celles plus récentes de Pillette en France, les prothèses dentaires en aluminium fondu ne sont pas encore entrées dans la pratique.

On est même étonné en lisant ce qu'en ont dit Harris et Austen dans leur traité de l'art du dentiste (traduction française d'Andrieux) qu'il n'ait pas encore pris dans les ateliers une large place, associé à la vulcanite.

Souvent en effet, il est bien supérieur à l'or, à cause de son adhérence plus intime au caoutchouc, son poids beaucoup moindre et enfin, son absence presque absolue d'odeur. On ne peut pas dire que l'or ou le platine retiennent à leur contact les produits de sécrétion buccale ; néanmoins les personnes qui ont porté des appareils de ce genre et des pièces en aluminium *laminé*, ont trouvé une différence bien sensible.

Sa couleur aussi ne s'altère presque pas, surtout lorsqu'à l'aide de potasse ou de soude, on lui a donné cette teinte d'argent mat qui lui est particulière. Il la conserve longtemps, pendant plusieurs années, principalement du côté où il est en contact avec la muqueuse.

Toutes ces qualités devraient le faire rechercher, dans les cas où il peut être employé.

L'aluminium cependant s'altère, comme nous l'avons dit précédemment (1), au contact de certains liquides, lorsqu'il baigne dans le pus. A son contact, il s'érode assez facilement.

(1) 1re partie. — Chapitre VI. — Observ. I.

Mais dans la cavité buccale, les conditions sont absolument changées, et nous pourrions montrer des pièces construites en aluminium, qui ont été portées pendant quatre ou cinq ans, sans présenter la moindre trace d'altération.

Son application est limitée, il est vrai aux appareils dont l'articulation est assez haute pour permettre l'emploi du caoutchouc. Il peut être appliqué aux pièces partielles, aux dentiers, aux appareils à succion. Ces derniers notamment retireront de grands avantages à être faits avec ce métal, car son adhérence à la muqueuse est bien supérieure à celle que l'on obtient avec les autres matières.

Nous ne parlerons pas de l'aluminium soudé, parce qu'avec ce métal la soudure est restée jusqu'à présent difficile à obtenir sans jamais présenter des conditions de solidité suffisantes.

Il nous reste quelques mots à dire sur la façon de le travailler et de le rendre propre à recevoir le caoutchouc dans les parties où celui-ci doit lui être adapté.

L'aluminium s'estampe facilement, mais il s'amincit beaucoup au niveau des parties saillantes. Il est bon pour cette raison de recouvrir le modèle en zinc d'une feuille de plomb d'un tiers de millimètre environ. Celle-ci a un double but, elle sert de coussinet à la plaque d'aluminium et en outre empêche que les petites irrégularités du zinc ne s'impriment sur la plaque à estamper. Il faut du reste avoir eu soin de bien réparer le zinc, de polir toutes les petites rugosités qui sont à sa surface sans quoi elles seraient reproduites en partie, malgré la feuille de plomb.

Avant d'estamper l'aluminium, il faut toujours le recuire, et comme il fond à une température assez basse, il faut prendre quelques précautions. Voici, comment nous procédons, pour ne pas dépasser une certaine température: nous plaçons un morceau de papier blanc sur la plaque à recuire et lorsqu'il commence à jaunir, nous la plongeons dans l'eau; l'opération est terminée.

Pour estamper, on fera bien de se servir d'abord de la presse, puis du marteau et en dernier lieu, une seconde fois, de la presse. L'estampage doit se faire avec beaucoup de ménagements : il ne faut se servir que le moins possible du marteau, car c'est à ses chocs que l'on doit l'amincissement de certaine partie et consécutivement l'élargissement de la plaque. Il en résulte une coaptation imparfaite.

L'épaisseur de la plaque doit varier suivant les pièces que l'on a à exécuter; comme ce métal est tendre et qu'il se laisse facilement diminuer d'épaisseur au grattoir, nous l'employons assez épais, de un à un millimètre et demi.

Nous diminuons celle-ci d'épaisseur au niveau du palais et nous la laissons toute entière vers le rebord alvéolaire où doit être placé le caoutchouc.

Nous employons deux procédés pour fixer le caoutchouc, sur une plaque d'aluminium :

Le premier consiste à découper la plaque, comme le montre la figure 225 et de relever les bords qui sont taillés en queue d'aronde.

Le deuxième consiste simplement à former avec une

échoppe des crans ayant la forme de dents de limes à bois, sans traverser la plaque (*fig. 226*).

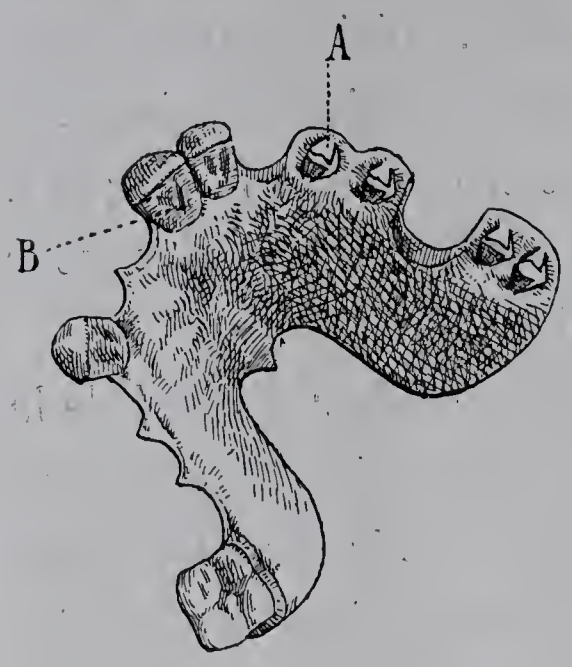

Fig. 225.

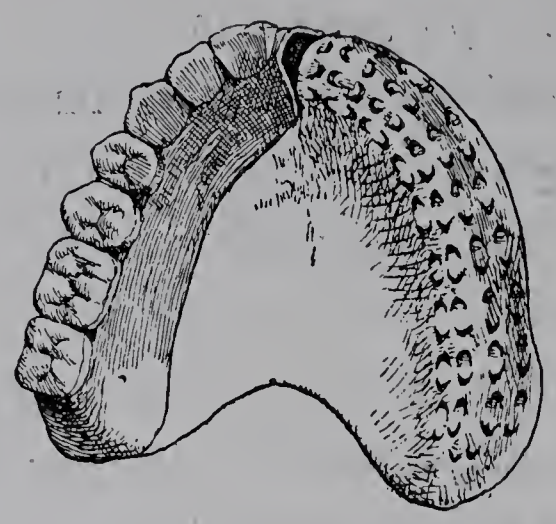

Fig. 227.

Nous employons plus particulièrement le premier procédé pour maintenir une dent isolée; mais lorsque nous avons un peu d'étendue, nous faisons simplement des crans, c'est-à-dire qu'avec l'angle d'une échoppe carrée, nous soulevons une partie du métal sur une étendue de un millimètre et demi. Nous en remplissons toute la surface que doit recouvrir le caoutchouc; de cette façon celui-ci est fixé intimément à la plaque d'aluminium.

On comprend toute l'utilité de prendre une plaque épaisse. En effet, plus elle aura d'épaisseur plus on pourra obtenir de solidité par l'intermédiaire des crans qui acquerront ainsi plus de saillie; quelquefois même on emploie les deux procédés, surtout dans les parties étroites, où l'on n'a qu'une seule dent à fixer.

Si l'on veut recouvrir complètement de caoutchouc la voûte palatine, il n'est pas nécesaire de faire des crans

sur toute cette partie. D'autre part, lorsqu'on aura préparé la partie alvéolaire de la façon qui vient d'être indiquée, on pourra diminuer sensiblement l'épaisseur de la plaque au niveau de la voûte palatine, avec le grattoir et la lime. Du reste, les traits laissés par ces instruments suffisent pour maintenir le caoutchouc à l'aluminium, car nous avons vu précédemment que celui-ci adhérait facilement à la vulcanite.

Le procédé des crans a sur l'autre, l'avantage de dissimuler complètement le caoutchouc sur la face opposée à la surface linguale. Au contraire, par l'autre procédé, on aperçoit le caoutchouc qui forme des polygones comme le représente la figure 227.

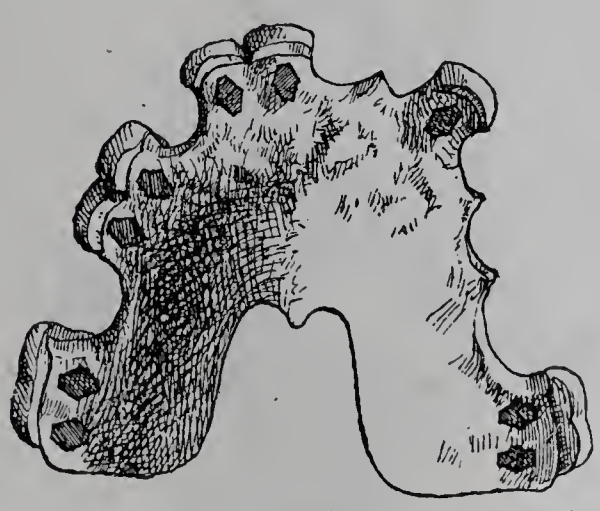

Fig. 227.

Lorsque la pièce est terminée et polie, ce qui se fait par le procédé ordinaire, on lui donne en la plongeant dans une solution chaude de potasse ou de soude, la teinte d'argent mat. Quand celle-ci est régulière, on lave l'appareil à l'acide azotique étendu.

Si l'on se sert de caoutchouc noir, recouvert ensuite d'une mince feuille de caoutchouc rose, pour fixer les

dents, on obtiendra une pièce à la fois très légère et excessivement solide.

La vulcanisation devra marcher très lentement, ne pas dépasser 145 degrés centigrades et durer deux heures ou deux heures et demie, s'il y a des parties épaisses.

A ces pièces, on pourra adapter comme aux dentiers ordinaires, des crochets en or qui iront se fixer dans le caoutchouc. Si l'on a besoin de placer une lame ou un crochet isolé, on peut le fixer sans être obligé de recouvrir complètement de caoutchouc la plaque à laquelle ils sont adaptés (*fig. 228*) (F)

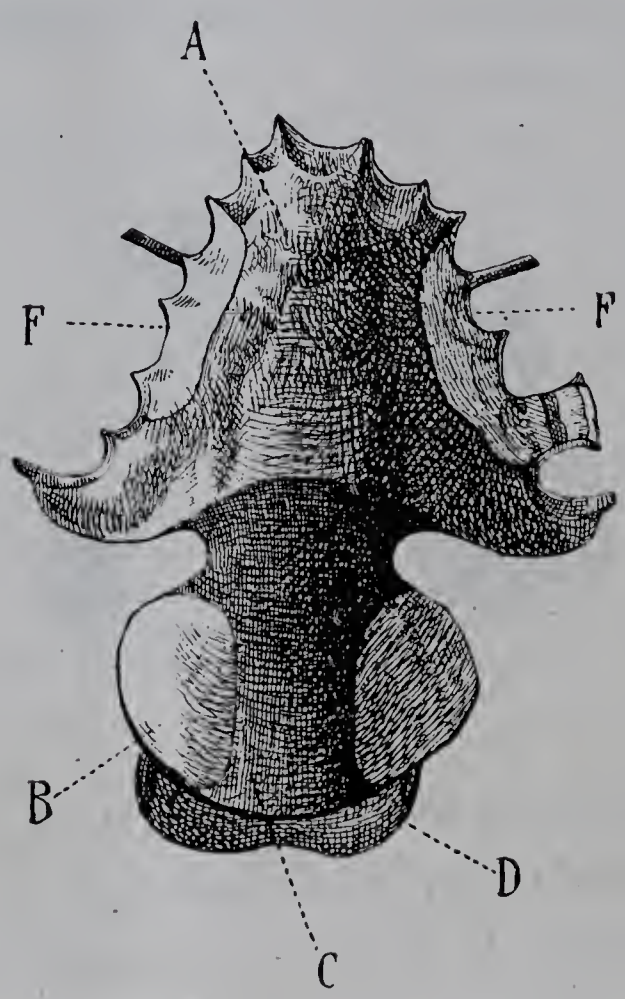

Fig. 228.

On pourra aussi, par le même procédé, fixer des dents à tubes sur une plaque d'aluminium et même une pièce

à gencive continue (*Continuous gum*) ; ces dernières sont très pratiques et d'un très bel effet.

Si d'autre part on veut se servir d'aluminium comme plaque palatine destinée à supporter un voile artificiel, il faudra avoir soin d'interposer entre le caoutchouc mou et l'aluminium un morceau de caoutchouc dur ; sans cela on n'obtiendrait pas des adhérences suffisantes.

Telles sont, en quelques mots les avantages que présente en prothèse dentaire l'emploi de l'aluminium. Lorsque ceux-ci seront mieux connus, ce métal prendra certainement la place qu'il mérite dans la fabrication de nos appareils.

PORTE-EMPREINTE

Nous donnons ici les reproductions (*figures 229-230*) d'un porte-empreinte que nous avons imaginé pour les

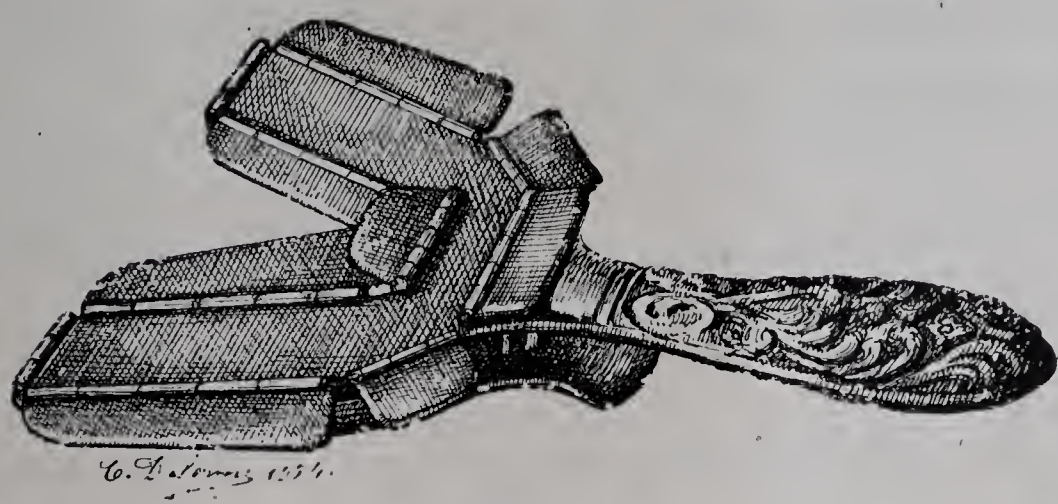

Fig. 229.

fractures du maxillaire. Il nous a rendu parfois de grands services, surtout quand l'onverture de la bouche se trouvait pour une raison ou l'autre fort limitée.

Il représente une gouttière dont les bords latéraux munis d'une charnière peuvent se rabattre, de telle sorte que l'instrument présente une surface plane. Garni de stent, il n'y a qu'une minime épaisseur, aussi, peut-il s'introduire facilement entre les arcades dentaires. Pour

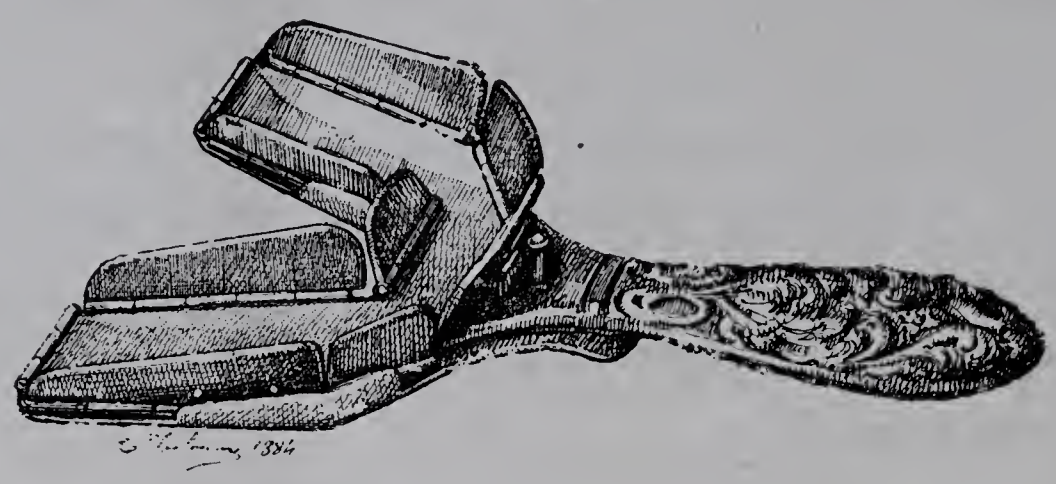

Fig. 230.

lui restituer sa forme, il suffit de presser sur une lame qui occupe sa face inférieure. Cette lame, grâce à de petits prolongements qui agissent sur les ailettes mobiles, relève ces dernières, et rabat sur les dents la masse plastique. Le moule obtenu, après refroidissement suffisant, se retire facilement sans se déformer.

TABLE DES MATIÈRES

PRÉFACE de M. le Pr Ollier, correspondant de l'Institut..... I

INTRODUCTION..... 1

PREMIÈRE PARTIE

Prothèse immédiate appliquée aux résections des maxillaires inférieur et supérieur.

CHAPITRE I

APERÇU GÉNÉRAL DE LA MÉTHODE NOUVELLE

But de la prothèse immédiate. Exposé général de la méthode. — *Premier appareil.* — Conditions qu'il doit remplir et précautions à prendre dans sa construction. Moyens de fixation; vis et crochets. Canalisation centrale pour lavages antiseptiques. — *Appareil définitif.* — Il doit être appliqué immédiatement ou peu de temps après l'enlèvement du premier. En quoi il diffère de l'appareil primitif. — Avantages réalisés par cette méthode. — Mode d'application des pièces prothétiques primitives et définitives. Nécessité d'une antisepsie rigoureuse. — Application de cette méthode aux nécroses et ostéïtes des maxillaires. — Division du sujet..... 11

CHAPITRE II

Maxillaire inférieur. Inconvénients de la prothèse tardive.

HISTORIQUE

Accidents consécutifs aux résections du maxillaire inférieur non suivies de prothèse. Etude faite sur ce point par les chirurgiens militaires du commencement de ce siècle. — 1° Accidents constants. — 2° Accidents exceptionnels.

— Tableau des accidents primitifs et des accidents secondaires. — Gravité spéciale de la rétrocession linguale. Travaux de Verneuil sur ce point. Son mécanisme. — Rétraction cicatricielle. Pratique de Préterre. Objections. — Déviation des dents du maxillaire supérieur et rétrécissement transversal de celui-ci. — Historique. Idées émises sur la prothèse immédiate par Nasmyth, Stanley. Rares tentatives toujours infructueuses. — Circonstances dans lesquelles l'auteur a appliqué pour la première fois sa méthode..... 23

CHAPITRE III

Maxillaire inférieur. — Avantages de nos appareils et conditions qu'ils doivent remplir.

Conditions que doivent remplir nos appareils Comment empêchent-ils la rétrocession linguale et facilitent-ils la déglutition. — Difficultés qu'éprouvent certains malades à s'alimenter après les résections. — Physionomie du malade après et avant la prothèse. — Avantages éloignés fournis par la prothèse immédiate. Pas de déformations dans les os voisins. — Absence de l'écoulement incessant de la salive. Amélioration observée du côté de la phonation et de la prononciation 37

CHAPITRE IV

Maxillaire inférieur. — Description et application des appareils prothétiques.

Variation de forme suivant les cas. — 1° Le maxillaire inférieur a été enlevé complètement. — Parties constitutives de l'appareil. — Pièce alvéolaire ou supérieure, pièce inférieure. Moyens de fixation des deux pièces. — Ressorts et plaque palatine comme moyens de fixation ou de redressement. — Dimensions que doit prendre l'appareil — 2° Le maxillaire a été enlevé en totalité, sauf une partie des branches montantes — 3° Une partie du corps du maxillaire a été réséquée. Précautions à prendre pour la fixation des vis. — Dispositions de lames internes et externes dans le premier appareil. — 4° Une branche

montante avec une partie de la portion horizontale a été intéressée. Moyen de fixité dans ce dernier cas. — Modifications à introduire pour éviter certaines déformations. — Canalisation de l'appareil permettant des lavages antiseptiques 47

CHAPITRE V

Maxillaire inférieur. — Construction des appareils.

Appareil provisoire. Moyens d'obtenir ses dimensions : moulage du maxillaire naturel de même valeur, mensuration de l'arcade dentaire supérieure. — Moulage en cire. Moyens d'obtenir les canaux à irrigations, dans l'épaisseur de l'appareil. Leur disposition. — Mise en moufle. Particularités que doit présenter cette opération. Construction des plaques latérales. — Appareil définitif. — Caractérisé par sa mobilité et son absence de canaux à irrigations. — Pas de divisions horizontales. Colorations.. 73

CHAPITRE VI

Observations 89

CHAPITRE VII

Maxillaire supérieur. — Prothèse immédiate appliquée au maxillaire supérieur. - Considérations générales.

Importance relative de la prothèse immédiate après les résections du maxillaire supérieur. Son utilité au point de vue de l'alimentation et de la phonation. — Constitution de l'appareil. — Appareil primitif. — Appareil définitif 133

CHAPITRE VIII

Maxillaire supérieur. Description et application des appareils.

Appareil primitif. — Sa division en deux ou plusieurs parties. — Sa canalisation permettant les lavages antiseptiques. Mesure à prendre pour sa confection. — Descrip-

tion de ses parties constitutives. Partie horizontale. Partie verticale. Moyen de réunion de ces différentes pièces. Moyen de fixation. — Appareil définitif. — Modification qu'il présente sur l'appareil primitif. Moyen de fixation. Matière entrant dans sa constitution..... 139

CHAPITRE IX

Construction des appareils de prothèse immédiate pour le maxillaire supérieur.

Appareil primitif. — Mensurations préalables des arcades dentaires. — Appareils destinés à remplacer les deux maxillaires absents. — Technique de la construction des canaux à irrigations. — Construction de la pièce en cire. — Bourrages et vulcanisation. — Appareil définitif. — Avantages présentés par le stent et le godiva sur le plâtre dans l'opération du moulage. — Mise en moufle. — Précautions à prendre dans cette opération. Utilité du caoutchouc mou pour la partie supérieure de l'appareil. — Polissage du caoutchouc. Observations..... 153

DEUXIÈME PARTIE

CHAPITRE I

De la prothèse médiate et tardive dans les cas de résection ou de traumatisme du maxillaire inférieur avec redressement des fragments.

Seconde arcade dentaire. Méthode de Préterre. Objections dont elle est passible. — Méthode de l'auteur. Redressement progressif des fragments. — Description de quelques appareils redresseurs. Observations. — Appareil à redressement à tension élastique. — Précautions à prendre dans l'application de ceux-ci. — Tension modérée et continue. — Appareils redresseurs non visibles à l'extérieur..... 187

CHAPITRE II

Des appareils prothétiques du maxillaire supérieur appliqués tardivement après résection et cicatrisation.

Importance moindre des prothèses pour le maxillaire supérieur que pour l'inférieur. — Quelques observations de ces prothèses tardives. Descriptions des appareils qui furent employés. Conditions que doivent remplir ces appareils. Diverses parties qui entrent dans leur constitution. — Utilité du caoutchouc mou pour les appareils volumineux. — Observation de nécrose des deux maxillaires..... 235

TROISIÈME PARTIE

CHAPITRE I

Restauration de la face..... 259

CHAPITRE II

De la rhinoplastie sur appareil prothétique..... 283

CHAPITRE III

Appareils redresseurs pour déformations congénitales ou acquises du nez..... 311

CHAPITRE IV

Nez en céramiques se fixant sans lunettes..... 343

CHAPITRE V

Appareils divers. — Langue artificielle..... 373

QUATRIÈME PARTIE

De quelques modifications apportées aux obturateurs qui sont destinés à remédier aux divisions du voile du palais simples ou compliquées de fissure osseuse.

Conditions nécessaires pour une prononciation normale après la pose d'appareils prothétiques. — Obturateurs destinés simplement à combler une légère perte de substance. — Obturateurs pour les cas complexes avec voile artificiel et pièces complémentaires pour réduire la cavité. — Substitution à ces pièces de poches remplies de liquide. — Technique de la construction de ces poches. — Mise en moufle. — Bourrage du caoutchouc. — Vulcanisation. — Moyens de fixation. — Des moufles. — Des modifications qu'ils doivent subir pour servir à des appareils volumineux 383

De l'emploi de l'aluminium dans la fabrication des appareils prothétiques dentaires 426

Porte-empreinte 433

LYON. — IMPRIMERIE STORCK, 78, RUE DE L'HOTEL-DE-VILLE

Publications de M. Claude MARTIN

NEZ ARTIFICIEL (*Lyon médical*, 1876, 1877 et 1878).

APPAREIL PROTHÉTIQUE POUR UN CAS DE LÉSION PROFONDE DE LA FACE. (*Lyon médical*, décembre 1877).

LETTRES SUR L'OBTURATION DES DENTS A L'AIDE DE BATONS D'ÉMAIL. (*Progrès dentaire*, 1879).

DE LA TRÉPANATION DES EXTRÉMITÉS RADICULAIRES DES DENTS APPLIQUÉE AU TRAITEMENT DE LA PÉRIOSTITE CHRONIQUE ALVÉOLO-DENTAIRE (ABCÈS CHRONIQUE. (Congrès d'Alger, 1881).

DE L'ANESTHÉSIE PAR LE PROTOXYDE D'AZOTE AVEC OU SANS TENSION SUIVIE D'UNE NOTE SUR LA GERMANISATION EN PRÉSENCE DU PROTOXYDE D'AZOTE SOUS PRESSION (Mémoire couronné par la Société nationale de médecine de Lyon. Médaille d'or, 1883).

PROTHÈSE IMMÉDIATE POUR UN CAS DE NÉCROSE DU MAXILLAIRE INFÉRIEUR. (*Lyon médical*, juin 1879).

DE LA PROTHÈSE IMMÉDIATE DANS LA RÉSECTION DES MAXILLAIRES. Mémoire couronné par l'Académie de médecine de Paris.

PAUPIÈRE, ŒIL ARTIFICIELS (*Lyon médical*, mars 1885.)

DU TRAITEMENT DES FRACTURES DU MAXILLAIRE INFÉRIEUR PAR UN NOUVEL APPAREIL. (*Revue de chirurgie*, novembre 1887).

DU TRAITEMENT DES FRACTURES DU MAXILLAIRE INFÉRIEUR PAR UN NOUVEL APPAREIL. Ouvrage orné de 61 figures (Paris, Félix Alcan, 1887).

SUR L'ANESTHÉSIE PROLONGÉE ET CONTINUE PAR LE MÉLANGE DE PROTOXYDE D'AZOTE ET D'OXYGÈNE SOUS PRESSION, méthode Paul Bert. (*Académie des Sciences*, 23 janvier 1888).

NOTE SUR LA PROTHÈSE IMMÉDIATE DANS LA RÉSECTION TOTALE OU PARTIELLE DU MAXILLAIRE INFÉRIEUR. (*Lyon médical*, mai 1888).

PROTHÈSE IMMÉDIATE A LA SUITE DE RÉSECTIONS PARTIELLES DU MAXILLAIRE INFÉRIEUR. (*Lyon médical*, octobre 1888).

Librairie G. MASSON, 120, boulevard St-Germain, Paris

Traité des résections et des opérations conservatrices que l'on peut pratiquer sur le système osseux, par le Dr OLLIER, professeur de clinique chirurgicale à la Faculté de médecine de Lyon, correspondant de l'Institut, membre associé de l'Académie de médecine.

Tome I. INTRODUCTION. — *Résections en général*. 1 vol. in-8°, avec 167 fig. **16** fr.

Tome II. *Résections en particulier*. — *Résections du membre supérieur*. 1 vol. in-8°, avec 156 figures . . . . . **16** fr.

Tome III. *Résections en particulier*. — *Résections du membre inférieur, de la tête et du tronc*, in-8° avec figures. (*Sous presse*).

Leçons de pathologie chirurgicale générale, par le Dr BERNE, professeur de pathologie externe à la Faculté de médecine de Lyon. — 2 vol. gr. in-8° de près de 1700 pages, avec 40 figures dans le texte . . . . . **32** fr.

Traité des anomalies du système dentaire chez l'homme et chez les mammifères, par M. le Dr E. MAGITOT, lauréat de l'Institut, de la Faculté de médecine et de l'Académie de médecine. *Ouvrage couronné par l'Institut de France*. 1 vol. in-4°, avec un atlas de 20 planches lithographiées. . . . . **40** fr.

Traité élémentaire de pathologie externe, par MM. E. FOLLIN et SIMON DUPLAY, professeurs de pathologie externe à la Faculté de médecine de Paris. — 7 vol. grand in-8° avec nombreuses figures dans le texte . . . . . **100** fr.